

MAKSİLLER SİNÜS TÜBERKÜLOZU

Nimetullah Esmer*

Muharrem Gerçeker**

Tüberküloz tedavisindeki tıbbi ve sosyal gelişmeler sebebiyle bu enfeksiyon günümüzde artık eski yıllardaki kadar sık görülmemektedir. Aynı şekilde konuyla ilgili olarak üst solunum yoluna ait tüberküloz vakalarında seyrek tesbit edilmekte ve bu tip vakalara ait bildirilerde nadir bir şekilde karşımıza çıkmaktadır. Mesela İngiltere'de 1941 yılında Risch ve Dworetzky 219 vakalık serilerinde % 26 oranında Tbc. Larenjit tesbit etmişken, aynı otörler 1954 yılındaki bir başka çalışmalarda bu oranı % 3,6 olarak belirlemişlerdir. 1974 de Rohwedder 843 Tbc. vakasının içeren çalışmasında üst solunum yolu Tbc. oranını ise % 1,8 olarak bulmuştur. Yani üst solunum yolu tüberkülozu vakaları gittikçe azalmakta ve görülme oranı düşmektedir (4).

Konuya ilişkin olarak yapılan yerli yayınlarda çok azdır. Yerli literatürde Altuğ ve ark. ait bir burun Tbc., Kanımtürk ve ark. ait bir Nazofarenks Tbc., ve Erol ve Tokatlı'ya ait Farenks Tbc. si gibi vaka takdimleri şeklinde tebliğler bulunmaktadır (1,3,4).

Yerli ve yabancı yayınlar arasında maksiller sinüs Tbc. hakkında pek az bildiri bulunmaktadır. Shukla 1972 de yaptığı derlemede o güne kadar 38 tane maksiller sinüs Tbc. vakası bildirildiğini ve kendi vakası ile bu sayının 39 olduğunu belirtmekte, hastalığın da nadir oluşuna dikkati çekmektedir. (8) Bu sebeplerle kliniğimizde tesbit edip tedavisini yaptığımız bir maksiller sinüs Tbc. vakasını yayınlamayı uygun bulduk.

Vaka :

Hastanın :

Adı, Soyadı : F.T., 34 yaşında, İspartalı.

Şikâyeti : Baş ağrısı, burun akıntısı, yanağında hafif şişlik.

Hikâyesi : Hastamızın iki sene evvel başlayan başağrısı önceleri ilaçlara cevap vermesine rağmen daha sonra artarak devamlı hal almış. Arasına şiddetlenen ve sağ

* Ankara Üniversitesi Tıp Fakültesi K.B.B. Hastalıkları Kürsüsü Profesörü

** Ankara Üniversitesi Tıp Fakültesi K.B.B. Hastalıkları Kürsüsü Uzman Asistanı

yanagada yayılan bu ağrı nevraljik karakter almış. Son 6 aydır burnunun sağ tarafında koyu kıvamlı fena kokulu bir akıntı gelmeye başlamış.

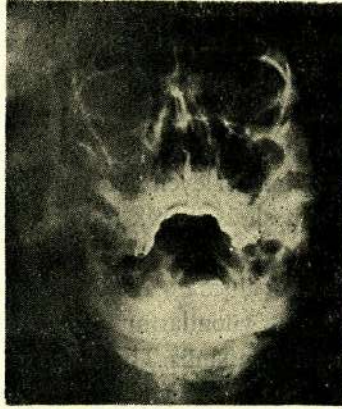
Öz - Soy geçmişi : Normal

Genel Muayene : Sistemler normal.

K.B.B. Muayenesi : Kulak, orofarenks ve larenks normal.

Rinoskopi Anterior : Nazal septum ortada, konkalar hipertrofik, mukoza hiperemik ve yer yer kalınlaşmış. Sağ nazal kavitede orta meatustan geldiği görülen koyu kıvamlı süpüratif akıntı mevcut.

Rinoskopi Posterior : Nazofarenksteki anatomik yapılar normal, sadece mukozada genel bir hiperemi mevcut.



Resim 1 (Maksiller Sinüs Tüberkülozu)

Boyuna : Sağda çene köşesinin altında fındık büyüklüğünde iki adet mobil ağrısız yüzey düzgün adenopati var.

Yüz : Sağ maksiller sinüs bölgesi basmakla hasas.

Radyoloji : Sağ maksiller sinüs kapalı.

Klinik teşhis : Sağ Kr. maksiller sinüzit + Boyunda adenit.

Tedavi : Hastanın sağ maksiller sinüsüne müdahale edildi, Cadwell-Luc ameliyatı yapıldı. Fossa kaninaya gelindiğinde kemiğin çok incelmış ve yumuşamış olduğu görüldü. 1-2 guj darbesini takiben sinüse girildi ve büyük bir mukoselle karşılaşıldı. Mukosel alındığında mukozanın ödemli, yer yer kalınlaşmış granülasyon dokusu taşıdığı, lümeninde bir miktar süpürasyonun bulunduğu görüldü. Bütün patolojik dokular temizlendi.

Sonuç : Sinüs lümeninden alınan patolojik materyelin histopatolojik tanısı "Granulamatöz iltihap Tbc." olarak geldi. Bu sebeple yapılan göğüs hastalıkları

konsültasyonu sonucu spesifik anti-tüberkülo tedaviye başlandı. Hastanın 1 yıl sonra yapılan kontrolünde şikayetlerinin kaybolduğu ve nazal mukozanın da normale döndüğü tesbit edildi.

TARTIŞMA

Maksiller sinüs hastalıkları arasında Tbc. enfeksiyonu son derece nadirdir. (8) Dolayısıyla yerli ve yabancı literatürde konula ilgili çok az yayım bulunmaktadır. (5)

Maksiller sinüste Tbc. enfeksiyonu büyük oranda sekonderdir. Yani pulmoner ya da ekstra pulmoner bir odaktan yayım sırasında Koch basilinin maksiller sinüse gelip yerleşmesi sonucu enfeksiyon gelişebilmektedir. (8) Bu yayılım respiratuar pasaj yoluyla direkt olarak veya lenfojen hematojen yolla endirekt olarak oluşur. Nadir vakalarda sinüs Tbc. primerdir, organizmada başka bir yerde Tbc. odağı bulunmamaktadır. Bu durumlarda basilin giriş yeri olarak gingivada, oral mukozadaki lezyonlar, diş çekimini izleyen defektler gösterilebilir. (2) Yine nadiren burun mukozasındaki lezyonun sinüs kemik duvarını eriterek enfeksiyonun sinüse yayılması mümkündür.

Gleitsmann 20 vakalık bir çalışma serisinde primer sinüs Tbc. olarak 3 vaka görülmüştür. (8) Bu hastalarında vücutlarının başka bir yerinde herhangi bir Tbc. odağı bulunmadığını ve bu sebeple sinüs Tbc.nin primer olduğunu belirtmektedir. Shukla ise maksiller sinüs Tbc. + beyinde Tbc. absesi + tüberküleme olan bir vaka bildirirken (8), Jadovicki ise pulmoner orijinli olan ve aynı zamanda multi loküler bir yayılım yaparak göz, burun, el parmakları ve aynı zamanda Maksiller sinüsü de tutan bir vaka yayınlamıştır. (6)

Maksiller sinüs Tbc. erkeklerde kadınlardan biraz fazla görülmektedir. Belirli bir yaş aralığı söz konusu değildir. Ancak vakaların çoğunluğu adultlerde ortaya çıkar. Fakat yayımlar arasında çocuklarda da sinüs Tbc. bildirilen vakalar da bulunmaktadır. Bunun sebebi bilhassa diş çekimi, diş çıkımı, alveolit, Akut veya kronik periostit, gingival hastalık gibi faktörlerle oluşan mukozal lezyonların basil girişine uygun yerler olmasıdır. (2)

Sinüs Tbc. de semptomlar enfeksiyonun yerleşimine ve yayılımına göre değişir. Mukoid veya muko-pürülan akıntı, post-nazal akıntı, burun tıkanıklığı ve bazen anosmi erken belirtilerdir. Genel olarak belirtiler şu şekildedir : (8)

- Burunda pürülan akıntı,
- Nazal konjesyon,
- Koku duyusunda değişiklik,
- Yanakta şişlik,

- Büyümüş servikal lenf bezleri,
- Burun kanaması,
- Bulantı, kusma, lakrimasyon,
- Vizüel değişiklikler,
- Ciddi vakalarda sinüs kemik duvarlarında nekroz, fistül,
- Nevraljik ağrılar,
- Ağıza fistüller ve fena kokulu akıntı, (7)
- Bazı vakalarda yüksek ateş,
- Alveoler mukozada şişlik,
- İleri vakalara orbital kemik yapılarında nekroz,

Patolojik olarak sinüs Tbc. 3 ana form da ifade edilir.

A — Birinci gurupta lezyon sinüs mukozasındadır. Kalın bir antral mukoza vardır. Polipoid mukozal lezyonlar, bazan süpürasyon ve granulasyonlar bulunur. Bu gibi hallerde antral lavaj sıvısında Tbc. basili her zaman bulunmayabilir. Bu sebeple bu formda kesin teşhis ancak alınan biopsinin ya da ameliyat materyelinin histopatolojik tetkiki ile konabilir.

B — İkinci gurupta ilk mukozal lezyonlara ilaveten sinüs kemik duvarları da tutulmuştur. Bu sebeple osteit, fistül, nekroz ve sekestrler görülebilir.

C — Üçüncü gurupta tüberküloz bulunur. Enfeksiyon sinüs kemik duvarlarını eritmiş ve komşu yumuşak dokuya ulaşmıştır. Bu bölgelerde tümöral kitlelerle kendini gösterir. Teşhis için biopsi gereklidir. Bu form son derece nadirdir. Literatürde Gleitsman, Guyot, Gibson, ve Shuckla'ya ait 4 vaka dışında yaygın bulunamamıştır. (8)

Bizim vakamızda ameliyat bulgularından anlaşıldığı gibi, lezyonun özellikle mukozada bulunduğu, fakat sinüs kemik duvarlarından ön duvarın neredeyse lezyona şekilde olduğu görüldü. Bu sebeple birinci gurup lezyonlar arasında ifade olunabilir. Genel sistemik muayenede ise pulmoner ya da ekstra pulmoner bir odak bulunmadığı için klinik olarak primer bir maksiller sinüs Tbc. si olarak kabul edilmiştir. Boyunda palpe edilen nodüllerinde sekonder olarak tutulduğu kanısındayız.

Hastalığın tedavisi, lezyonun durumuna göre ayarlanır. Esas temel tedavi Antitüberküloz tedavidir. Gerekli vakalarda özellikle tüberküloz durumlarında cerrahi girişim gerekir. Ayrıca şüpheli durumlarda, teşhise yardım açısından da biopsi dışı olmak üzere bazı cerrahi girişimlerde hem teşhis hemde tedavi yönünden faydalıdır.

ÖZET

Maksiller sinüs tüberkülozu çok nadirdir. Makalede böyle bir vaka bildirilerek hastalığın etyo-patogenezi, patolojik formları, klinik bulguları ve tedavisi tartışılarak, konuyla ilgili literatür gözden geçirilmiştir.

SUMMARY**Tuberculosis of Maxillary Sinüs**

Tuberculosis of the maxillary sinus is very rare. By presenting a case in this report we have reviewed the literature related with the subject and discussed the etiopatogenesis, the pathologic forms, the clinical signs and the therapy of the disease.

KAYNAKLAR

1. Altuğ, H., Sözen, N., Oron, Y. : Burun tüberkülozu. Türk ORL. Cemiyeti. 13. Milli Kongresi 212-216, İst.1976
2. Borçbakan, C. : Ağız ve çene hastalıkları. Ank. 1971
3. Erol, S., Tokatlı, İ.H. : Farenks tüberkülozu. Türk ORL. Cemiyeti. 12. Milli Kongresi 1974
4. Kanımtürk, E., Özkaptan .M.Y., Olguntürk, G. : Nazofarenks Tbc. Türk ORL. Bülteni. 3/2, 141-149, 1978
5. Kanparek, L., Tomonek, A., Krivonkova, H. : Tuberculosis of the nose. Stud. Pneumol. PHTİSEOL. CEHC. 34/3. 190-193, 1974
6. Jadovicki, J. and Fischer D. : Tuberculosis of the nose and paranasal sinüses. Med. Pregl. 24/11-12. 252-527. 1971
7. Juniper, R.P. : Tuberculosis causing bilateral oro-antral fistule. Brit. J. Orol. Surg. 10/3. 352-356. 1973
8. Shukle, G.K., Chebra.D.K.: Tuberculosis of maxillary sinus. J. laryng .86/7. 747-754. 1972