

## ON AYLIK BEBEKTE GÖRÜLEN BİR TAŞSIZ KOLESİTİT VAKASI

Bülent Timlioğlu\* Nusret Aras\*\* Ertuğrul Karahüseyinoğlu\*\* Semih Baskan\*\*  
Kadri Bacacı\*\*\*

Çocukluk ve bebeklik çağlarında kolelitiazis ve kolesistit sık rastlanan hastalıklardan değildir. Bunların içinde taşsız kolesistit vakaları ise daha nadirdir. 1974 yılına kadar literatürde 14 günlükten 14 yaşına kadar olan periodu kapsayan 74 vaka bildirilmiştir. (4-5). İlk vaka bir otopsi bulgusu olarak Hasson'a aittir (2). Şimdiye kadar memleketimizde yayınlanmış, Gürses ve Kalaycıoğlu'na ait bir vakaya rastladık.

Vakayı bulunduğu yaş grubu içinde çok ender olması ve klinik bulgu olarak özellik göstermesi bakımından takdim ediyoruz.

### VAKANIN TAKDİMİ :

S.D. 10 aylık erkek çocuğu. Müracaatına kadar gelişmesi, doğum ve doğum öncesi normal olarak geçmiş. Müracaatından dört saat önce başlayan karın ağrısı, ishal, kusma şikâyetleri ile kliniğimize başvurdu.

**FİZİK MUAYENE :** Ağırlık 8 kg. boy 65 cm. ateş 37.8 C derece nabız 130/D.

Karında orta derecede distansiyon mevcut, sağ hipokondriumda 4x5 cm. boyutlarında kitle vardı. Barsak sesleri normal olarak alınıyordu. Solunum sesleri normal, tuşe rektalde ampulla rekti boş bulundu.

**LABORATUAR BULGULARI :** Hb : % 12 g. Lökosit : 13 600, İdrar tetkiki : normal. Direkt batın grafisi : Sol üst kadranda gazla ileri derecede gerilmiş barsak ansları bulundu. Lavman yoluyla yapılan kolon grafisinde sol kolon flekstrasında komplet tıkanıklık görüldü.

Resim 1'de direkt batın grafisi, Resim 2'de ise kolon grafisi görülmektedir.

Bu bulgularla hasta invaginasyon ön tanısı ile ameliyata alındı.

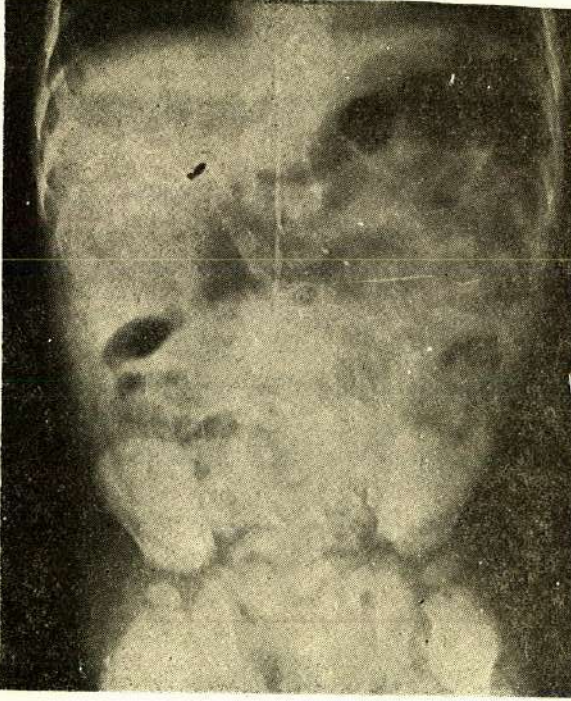
**AMELİYAT :** Genel anesteziden sonra göbeğin dört cm. üstünden başlayan sol transvers kesi ile girişilerek karına girildi. Gözlemde sarı renkli berrak sıvı ile karşılaşıldı. Transvers kolon mezosu ve ince barsak mezosunda çeşitli büyüklük-

\* A.Ü.T.F. Genel Cerrahi Kürsüsü Profesörü

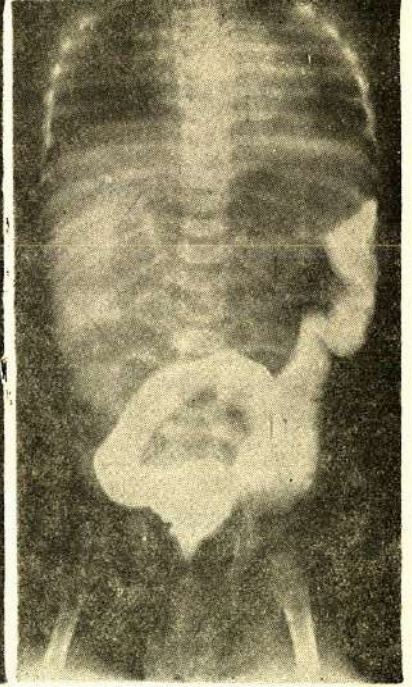
\*\* A.Ü.T.F. Genel Cerrahi Kürsüsü Uz. As.

\*\*\* A.Ü.T.F. Patoloji Kürsüsü Profesörü





Resim : 1



Resim : 2

te (1-1,5 cm), beyaz görünümlü adenopatiler vardı. Eksplorasyona devam edildiğinde kolon grafilerinde saptanan obstrüksiyonun radyolojik yanılma olduğu anlaşıldı. Safra kesesinin hidrops halinde ve üzerinin kızarıklık, serozasının ekstrasözözözöz olan safra boyaları ile boyandığı ve serum sızdığı görüldü. Palpasyonla safra kesesi ileri derecede sert bulundu. Diğer karın organları normal görünüşte idi. Koledok ve çevresinde patolojik bulgu yoktu.

Akut kolesistit nedeni ile kolesistektomiye karar verildi. Safra kesesi fundusundan gidilerek kese yatağından ayrıldı. A. sistika bağlandı, kesildi. Sistik kanal da normal görünümde idi. Koledok'a döküldüğü yerden bağlandı, kesildi. Kese yatağı peritonize edildi. İnce barsak mezosundan lenf biopsisi alındı. Winslow'dan bursa omentalis'e bir adet penrose dren kondu, karın tabakaları sıra ile kapatıldı.

Hastaya postoperatif beş gün ampicillin 150 mg./kg. günlük olarak verildi. Postoperatif dokuzuncu gün hiç bir komplikasyon olmaksızın şifa ile taburcu edildi.

Postoperatif ikinci ay sonunda yapılan kontrol muayenesinde sistemler normal olarak bulundu. SGOT, SGPT, serum amilazı, KCFT normal sınırlarda, alkalen fosfataz normalinin iki katı olarak bulundu.



### SAFRA KESESİNİN PATOLOJİK TETKİKİ :

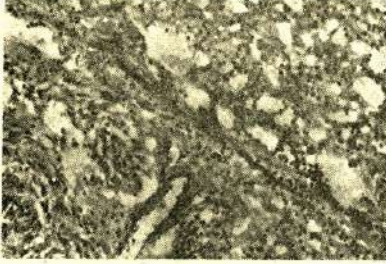**MAKROSKOPİ :** 6x2 cm. boyutlarında açılarak gönderilmiş safra kesisi. Duvarının en kalın yerde 3 mm.'ye ulaştığı izlendi.

Ayrıca 0.5 cm. çapında lenf bezi takibe alındı.

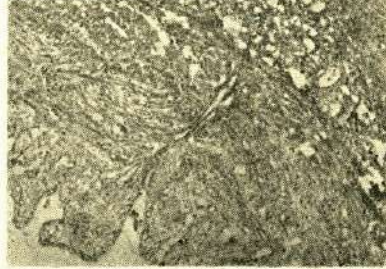
**MİKROSKOPİ :** Kese duvarında alınan kesitlerde mukozada dökülme, kese duvarında ödem, kanama, yoğun iltihabi infiltrasyon izlendi. Genişlemiş damar kesitleri tespit edildi. İltihabi infiltrasyonun histiosit ve lökositlerden çok zengin olduğu saptandı. Lenf bezinde patolojik bulgu tespit edilemedi.

**HİSTOPATOLOJİK TANI :** Akut kolesistit - Normal lenf bezi.

Resim üç ve dörtte mikroskopik preparatlar görülmektedir.



Resim : 3



Resim : 4

### TARTIŞMA

Hastalığın etyolojisi hakkında birçok neden ileri sürülmüştür. Konjenital anomalilerin, duktus sistikus taşlarının çocuklarda bu tip hastalıklara neden olduğu Chamberlain (1) ve Pieretti (3) tarafından kabul edilmektedir. Bununla beraber aksi fikirde bulunan yazarlar da vardır. Nedenler arasında akut infeksiyonlar, oddi sfinkteri spazmı, az sıvı alınması, hatta ağrı kesici narkotiklerin tatbikinden sonra görülen vakalarda vardır (2-3). Bizim vakamızda da olduğu gibi safra yolları üzerinde obstrüksiyon yapabilecek lenf bezlerinin bulunduğu bildirilmiştir. (3-4). Fakat hangi hadisenin primer olduğu münakaşalıdır.

Ternberg literatürden topladığı ve kendi yedi vakasını da ilâve ettiği 74 vaka da kolesistiti provoke eden bir hastalığın % 60 oranında bulunduğunu saptamıştır.

Hastalık bir aylık ile 15 yaş arasında, erişkinlerdekinin aksine erkek çocuklarda daha sık görülür. Hastaların hemen hepsinde abdominal hassasiyet ve ağrı bildirilmiştir (1-2-4-5). Hassas bölge daha çok epigastrium ve sağ hipokondriumdur (1-3-5). Bunun yanında gastrik kusma (1-2-3), palpe edilen kitle (1), abdominal distansiyon gibi bulgular beraberinde 37-38 C derece ateş ve 12 000 ile



24 000 arasında değişen bir lökositoz görülebilir (1-23-4). Vakaların % 30'unda sarılık bulunabilir.

Vakamızda diğer yazarların bildirdiği bulguların hemen hepsi, (karın ağrısı, bulantı, kusma, sağ hipokondriumda kitle, hafif abdominal distansiyon, lökositoz, ateş) ve ilaveten diare bulunmakta idi. İntestinal bozukluğun Ternbergin dediği gibi provoke edici bir faktör olup olmadığı hakkında kesin bir fikire varamadık.

Hastalık en çok invaginasyon, volvulus, malrotasyon, appendiks abseleri, nedeni saptanamayan ileuslar veya peritonitler ile karışabilir (1-2-3-4-5). Çok defa bu tanılardan biri ile ameliyat edilirler. Vakaların % 30'unda akut kolesistit tanısı konulabilmektedir (5). Radyolojik tetkiklerde ileus, malrotasyon, invaginasyon en çok konulan tanılardandır. Bizim vakamızda genişlemiş ince barsak ansları yanında, kolon grafisinde sol kolonda tam tıkanıklık görülmesi, invaginasyon tanısını koydurmuştur.

Tedavide basit aspirasyon ve kolesistostomiden kolesistektomiye kadar değişen tedaviler yapılmaktadır (1-2-3-4-5). Kanımızca operasyon sırasında nasıl gelişeceği önceden kestirilemeyen bir akut kolesistit vakasında kolesistektomi yapılması daha seçkin bir cerrahi tedavi yöntemidir. Literatürde bildirilen vakaların bir tanesinde ameliyat bulguları arasında kolesistite yandaşlık eden Meckel divertikülü ve kısmî malrotasyon bulunmuştur. Kolesistostomi yapılan 3 vaka 4-10 sene sonra yapılan kolesistografik kontrollarda normal olarak bulunmuştur (1).

## ÖZET

10 aylık bir bebekte görülen akut taşsız kolesistit vakası sunuldu ve konu ile ilgili kısa literatür incelemesi aktarıldı.

## SUMMARY

### **Acalculous cholecystitis in a ten-months-old baby**

A case of acute acalculouse cholecystitis was presented of a ten months old baby. A brief literature concerning the subject has been reviewed.

## L İ T E R A T Ü R

1. Chamberlaine, J.W., Donald, W.H. Acute hydrops of the galbladder in childhood. Surgery, 68 : 899, 1970.
2. Gürses, N., Kalaycıoğlu, M., Dört yaşında bir çocukta ameliyat esnasında teşhis edilen bir akut taşsız kolesistit vakası. Çocuk Sağlığı ve Hastalıkları Dergisi, 16 : 279, 1973.
3. Pieretti, R., Auldish, W.A., Stephens, C.A., Acute Cholecystitis in children. S.G.O. 140 : 16, 197.
4. Sharma, M.P., Primary Gangrenous cholecystitis in Childhood. J.R. Coll. Surg. Edinb. 18 : 373, 1973.
5. Ternberg, J., Keating, J., Acute Acalculouse Cholecystitis. Arch. Surg. 110 : 543, 1975.