

## PANKREAS'TIN MÜSİNÖZ KİSTADENOMASI

(Vaka Takdimi)

Akın Önbayrak\*

Erdal Anadol\*\*

Ömer Uluoğlu\*\*\*

Pankreas kistlerinin büyük çoğunluğunu pseudocyst ve retansiyon kistleri teşkil eder.

Pankreas kökenli kistik oluşumlardan kistadenom ve kistadenosarkomlara az rastlanır, fakat bunlara zamanında tanı konmazsa çoğu kez cerrahi tedavi şanslarını yitirirler.

Pankreas kistadenomları genellikle kadınlarda ve orta yaşlarda görülen ve pankreas cismi ile kuyruğunda sıklıkla lokalize olan gerçek tümörlerdir (1,5).

Genellikle apokrin glandın iyi huylu bir tümörü olarak kabul edilirler (3). Sinonimleri olarak multinodüler kistadenom, papiller kistadenom, proliferatif kist gibi adlar kullanılmıştır (3).

Pankreas kistleri içinde travmatik olanlardan sonra ikinci sırada görülmekte ve nadir olarak izlenmektedir (3).

Becker 1964'e kadar literatürde 164 vaka bulmuştur (5). Pankreas kistlerinin % 10'unu teşkil eden müsünöz kistadenomalar için diğer bir araştırmada 1975 yılına kadar 300 vaka bildirilmiştir (2). Bir diğer çalışmada 23551 cerrahi materyalde 10 vaka saptandığı bildirilmiştir. Nadir olması nedeniyle biz bir vakamızı takdim etmeyi uygun gördük.

Vaka Takdimi : Gülsüm, 34 yaş, Öğretmen, Ankara, Prot, 3689.

Yakınması : Karın sol tarafında ağrı, ele gelen kitle ve arasıra gelen mide bulantıları.

Öyküsü : 1 ay önce karının sol tarafında ve üst kısmında bir kitle farketmiş. Kitle yavaş yavaş büyümüş ve büyüdükçe ağrılar olmaya başlamış. Yemeklerden

\* A. Ü. Tıp Fakültesi Genel Şirürji Kliniği Doçenti

\*\* A. Ü. Tıp Fakültesi Genel Şirürji Kliniği Uz. Asistanı

\*\*\* A. Ü. Tıp Fakültesi Patoloji Kürsüsü Uz. Asistanı

sonra devamlı bir bulantı hali mevcutmuş. Hasta bu sorunları ile tetkik ve tedavi için kliniğimize yatırıldı.

Lab. Bulguları : İdrar, açık sarı, dansite 1012, albumin negatif, şeker menfi, bilirubin menfi, Ürobilinojen Normal, her sahada 8-10 epitel ve 4-5 lökosit mevcut.

Kan : Hb % 73 gr, Eritrosit 3.760000, Lökosit 6400

Timol : 0,2, Çinko : 8,2, SGOT : 7,0, SGPT : 5, Alkalen fosfataz : 15,0

A.K.Ş. : 106, Üre : 33, Sedim 20-46.

Formül lökosit : Parçalı (84) lenfo (16).

Karaciğer ve dalak Sc : Radyoaktif madde verildikten sonra anterior ve posterior pozisyonlarda karaciğer şekil bakımından normal bulunmuştur. Dalak sintigrafisinde şekil, büyüklük, aktivite dağılımı bakımından normal bulunmuştur. Dalak alt kısmında yer alan kitlenin hipoaktif olduğu ve büyük bir ihtimalle dalak dışında yer aldığı kanaatine varılmıştır. D.Ü.S ve İ.V.P : Böbrekler normal yerinde ve fonksiyonları normal bulunmuştur. Mesane düzenlidir. Sol psoas puslu. P.A. akciğer grafisi normaldir.

Ameliyat notu : Bu bulgularla laparotomiye karar verilerek hasta 14.8.1979 tarihinde ameliyat edildi.

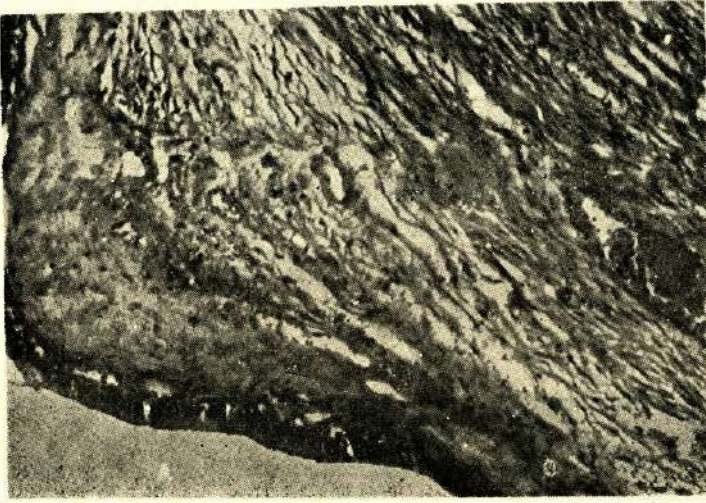
Göbek üstü sol paramedian kesi ile karına girildi. Gözlemlerde pankreas kuyruğunda 16x16x14 cm boyutlarında kistik tümöral kitle mevcuttu. Gastrokolik bağ açılarak kist lojuna girildi. Künt ve keskin diseksiyonla kist serbestleştirildi. Panseller konarak pankreas kuyruk kısmından az miktar rezeke edilerek kitle total çıkarıldı. Hemostazı takiben loja bir adet nelaton dren konuldu, gastrokolik bağdaki açıklık tamir edildi. Kompres sayımından sonra tabakalar sıra ile kapatıldı.

**PATOLOJİ** : Açılarak gönderilmiş 15 cm çapta multinodüler kistik oluşum. Fibröz bir kapsüle sahip olduğu, çok küçük kistik boşluklar yanında 5 cm'den büyük kistik yapılar bulunduğu görüldü. Kistik yapıların iç yüzlerinin genellikle çok muntazam olduğu saptandı. Yer yer visköz sarımsı sıvı ile dolu kistik yapılarda kanama odakları da saptandı. Mikroskopik incelemede yer yer genişlemiş damar kesitleri içeren bağ dokusu ile kompartmanlara ayrılmış pek çok sayıda kistik boşluk ve bunları döşeyen yer yer yassılaştırmış, yer yer birkaç sıralı ve genellikle tek sıra yüksek şilendirik ve şeffaf sitoplazmalı hücrelerin varlığı görüldü. (Resim 1, 2,3).

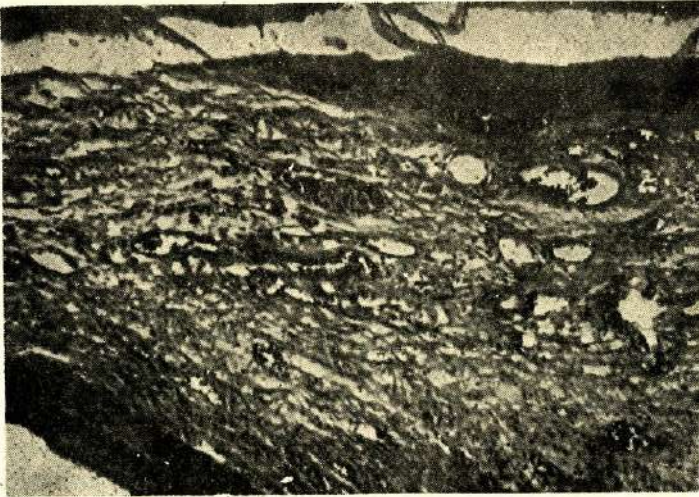
Bu hücrelerdeki şeffaflığın indentifikasyonu için yapılan özel boyamalarda Musikarmen ile pozitif boyanma görülmektedir. Arada daha küçük granüler ya-



pılar halindeki epitelyal elemanlarda da aynı görünüm vardır. Seri kesitlerde yer yer boşluklar içinde aynı tip epitelyumun papiller katlanmalar yaptığı görülmektedir. Bu görünüm belirgin özellikte değildir. Tüm epitelyal elemanlarda polarizasyon korunmakta, atipi ve stromal invazyon izlenmemektedir. Kistik yapılar arasında birkaç sahada arta kalmış Langerhans adacıkları görülmektedir. Bir sahada muhtemelen eski kanamaya bağlı, duvarı yabancı cisim granülasyon dokusundan oluşan sekonder ve dejenerasyon gösteren kistik boşalma izlenmektedir.




Resim 1 : 100 büyütme H.E. Kist iç yüzünü döşeyen tek sıra yüksek prizmatik müsinöz epitel



Resim 2 : 40 büyütme H.E. Kist duvarında pankreastan arta kalan Langerhans adacığı





Resim 3 : 250 büyütme H. E. resim 2'nin büyük büyütülmesi

**TEDAVİ :** Pankreas kistlerinde seçkin cerrahi yöntem kistin pankreas gövde ve kuyruğuyla birlikte total olarak eksizyonudur. Superior mezenterik damarların ve komşu dokuların ileri derecede yapışık olduğu vakalarda eksizyon sınırlarının genişletilmesi gerekmektedir. Nadiren kisti marsupialize edip içine gaz iodoform koymak zorunluluğu doğabilir (2). Retroperitoneal kanama, nüks, malignleşme gibi komplikasyonlar nadir de olsa bu tümörler gözden kaçırılmamalıdır.

### TARTIŞMA

Pankreas kistlerinin % 4-10'unu kistadenomlar teşkil ederler, % 84 ise pseudokist veya retansiyon kistlerinden oluşur (2).

Son araştırmalara göre kistadenom 45-50 yaşlarında ve çoğunlukla kadınlarda görülmesine rağmen bizim vakamız 34 yaşında bir kadındı. Şikayetlerinin başlangıcından 1 ay sonra doktora baş vurmuştu. Pankreas hastalıklarında çoğunlukla yandaş hastalıklarda bulunmasına rağmen bizim hastamızda böyle bir patoloji yoktu. Radyolojik bir özelliğ saptanmadı.

Retansiyon kistleri genellikle pankreas kanalcıkları ile iştiraklidir ve müsinöz kistadenomadan bu özellikleri ile ayrılırlar.

#### Patolojik Tartışma :

Genellikle multiloküler olan bu tümörler bazen ileri derecede büyük olabilir. (1,5). Bazen çok kalın bazen de çok ince olabilen, kısmen geçirgen fibröz bir kapsül bulunur ve dıştan bakıldığında kaba iğbüle yüzeylidirler (3). Kistik yapılar



mikroskopik olanlardan santimle ölçülenlere kadar değişik büyüklüklerde olurlar. Tümü ile küçük kistik yapılardan oluşanlar sünger ya da bal peteği görünümündedirler. Ancak bizim vakamızda olduğu gibi bazen birkaç kistik yapı geride kalan diğerlerinden daha çok yer de tutabilir (3). Lobüller arasındaki trabeküllerin kalsifikasyon gösterebileceği bildirilmiştir (1). Kistlerin içindeki sıvı visköz, jelatinöz veya berrak, hatta hemorajik olabilir, pankreatik enzimler içerebilirler (1,3).

Mikroskopik olarak kistik yapılar kübik ya da yüksek silindirik epitelle döşeli olup, bu epitel over kistadenomlarını döşeyen epitele benzer (1). Epitel lümenine doğru papiller yapılar oluşturabilir. Bu ileri derecede olduğunda silendromatöz patern verebilir (3). Kist sıvısının basısı ile epitel yassılaşırsa kistik lenfangiomla karışabilecek bir görünüm verebilir (3). Fibröz stroma değişik miktardadır. Asiner hücreler ve nadiren Langerhans adacıkları, bazen de kalsifikasyon içerebilir.

Elektron mikroskopik incelemenin yapıldığı bir vakada duktal hücrelerden çok sentroasiner ve nadiren Langerhans adacıkları fetal hücre özelliklerini taşıdığı ve bazı hücrelerde yoğun sekretle dolu granüllerin bulunduğu rapor edilmiştir (5). Bu çalışmanın yapıldığı vaka tümüyle seröz tipde epitel gösteriyordu.

Pankreas kistadenomlarının histogenezi oldukça tartışılmıştır. Sekester olmuş embrioner hücrelerden, ürogenital kıvrıma ait ya da yer değiştirmiş sindirim kanalı primordiasına ait hücrelerden geliştiği veya asiner hücrelerden kaynak aldığı, bazen de mix bir insüliner duktus kistadenoması olduğu bildirilmiştir (5). Bir vakada birlikte karsinoid tümör geliştiğinin bildirilmesi histogenez açısından ilginçtir (6). Buna karşılık genellikle duktus epitelinden geliştiği kabul edilmektedir (1, 3,4). Pratik açıdan kullanılabilir ve histolojiye dayanan bir sınıflandırma Glenner ve Mallory tarafından yapılmıştır. Buna göre vakalar basit ve papiller olarak ikiye ayrıldığı gibi seröz ve müsinöz olarak da ikiye ayrılırlar. Ayrıca tüm epitelde de müsin bulunmaması şeklinde mix tipleri de vardır. Solid ve mix tiplerin yanısıra bir de yassı hücreli tipin bulunduğu yazılmıştır. Solid olarak tanınan tipler herhalde ileri derecede epitel proliferasyonunu içermektedirler. Bu proliferasyon tümörün biyolojik davranışı açısından da önemli olabilir. Genellikle benign ve nadiren malign gidiş gösteren bu tümörlerde özellikle papiller olanlarda sonradan maligniteye geçiş olduğu (özellikle marsupialuzasyon yapılanlarda) söylenmiştir. Bazı yazarlar bu tipleri düşük grade'i malignite olarak kabul ederler. Bir vakada tümör duvarından gelişen karsinoid bildirilmiştir.

Pankreas kistadenomlarında ayırıcı tanı problemleri olabilir. Travmatik kistlerde epitel yoktur. Kistik vasküler tümörlerde çok sayıda kesitin alınması önemlidir. Retansiyon kistleri parankim içinde küçük kistler halinde olup pankreolitiazis olabilir.

Bunların bazıları familial olup diğer organlarda da konjenital kistler vardır (3).

## ÖZET

Pankreas kistadenomları genellikle kadınlarda ve orta yaşlarda görülen ve çoğu kez panreas cismi ile kuyruğunda lokalize olan gerçek tümörlerdir. Bir örneği takdim edildi.

Pankreas kistlerinden travmatik olanlardan sonra ikinci sırayı alan ve nadir izlenen bu tümörlerden takdim ettiğimiz vakada karsinomatoz gelişme saptanmadı.

## SUMMARY

### Mucinous Cystadenoma of the Pancreas

Pancreatic cystadenoms are real neoplasms which are generally seen in middle aged females and are usually localized at pancreas body and tail. One of such cases is presented. These cysts are rarely seen take the second place after the pancreatic cysts which are traumatic, there has been no carcinomatous change in the presented case.

## KAYNAKLAR

- 1 - Ackerman LV, Rosai J : Surgical pathology. Fifth edition, The CV Mosby co st lous p : 585 1974
- 2 - Didolkar MS, Malhotra Y,M D, Holyoke ED, FACS and Elias EG, FAC : Cystadenoma of the pancreas. Surg Gynecol Obstet. 140. 6 : 925 Jun 1975
- 3 - Frantz VK : Tumors of the pancreas. AFIP atlas of tumor pathology. Sect VII fascicles 27-28, Washington pp : 19-35 1959
- 4 - Glenner GG : Mallory GK; Cystadenoma and Related non-functional tumors of the pancreas. Pathogenesis, clasification and significance cancer 9 : 980, 1956
- 5 - Lo JW, Fung CHK, Yonan TN, Martinez N : Cystadenoma of the pancreas. An ultrastructural study cancer 39 : 2470 1977
- 6 - Persaud V, Walrond NA : Carcinoid tumors and cystadenoma of the pancreas. Arch path 92 : 28, 1971