

## PULMONER ARTERİYOVENÖZ FİSTÜL VE HEREDİTER HEMORAJİK TELENJİYEKTAZİ

Nasih Nazlı\*

Servet Arıoğul\*\*

S. Sırrı Kes\*\*\*

Pulmoner arteriyovenöz fistül (PAF) klinikte az rastlanan bir antitedir ve çeşitli isimler almıştır : Pulmoner arteriyovenöz anevrizma, «**pulsating hemangioma**», pulmoner telenjiyektazi, pulmoner arteriyovenöz angiomatosis gibi. Bazan toraksta üfürüm verebilmesi, bazan da komplikasyonlara yol açabilmesi nedeniyle bu hastalığın ayırıcı tanı ve tedavisi önem kazanır.

Genellikle doğumsal olan PAF'lar, nadiren bazı hastalıkların seyrinde sekonder olarak da ortaya çıkabilirler (1,2). Metastatik akciğer kanseri (3), pulmoner şistozomiyasis (4), karaciğer sirozu (5-7), bilhariazis (8) bu hastalıklar arasındadır.

1948 yılında Goldman (9), PAF'ün herediter yönünü ve herediter hemorajik telenjiyektazi (Rendu-Osler-Weber hastalığı) ile ilişkisini belirtmiş, daha sonra birçok yayında bu ilişki üzerinde durulmuştur (10-17).

### VAK'A TAKDİMİ

40 yaşındaki erkek hasta (Y. Y, Protokol No : 1197554), sık burun kanamaları nedeniyle Hacettepe Üniversitesi Hastaneleri Hematoloji polikliniğine 23.11.1979 tarihinde başvurdu. Hikâyesinden çocukluğundan beri sık burun kanamalarının, 1 yıldır da dudak kanamalarının olduğu, 4 yıldır öksürme ve balgam çıkarma ile birlikte eforla gelen nefes darlığı bulunduğu öğrenildi. Hasta ayrıca, 6 çocuğunda da burun kanamalarının olduğunu belirtti.

Fizik muayenede Ateş : 36,2°C., Nabız : 80/dk., Kan basıncı : 130/70 mm Hg. idi. Clid rengi soluktu. Siyanoz ve çomak parmak yoktu. Alt ve üst dudakta telenjiyektazik mor lezyonlar vardı. Göğüs ön-arka çapı artmıştı, her iki akciğerde seyrek yaş raller duyuldu. Kalp muayenesinde tepe atımı palpe edilmiyordu, «**Thrill**» yoktu. Kalp sesleri hafif derinden geliyordu. Oskültasyonda pulmoner

\* Hacettepe Ü. Tıp Fakültesi İç Hastalıkları Bilim Dalı Kardiyoloji Öğretim Üyesi.

\*\* Hacettepe Ü. Tıp Fakültesi İç Hastalıkları Bilim Dalı Öğretim Üyesi.

\*\*\* Hacettepe Ü. Tıp Fakültesi İç Hastalıkları Bilim Dalı Kardiyoloji Öğretim Görevlisi.

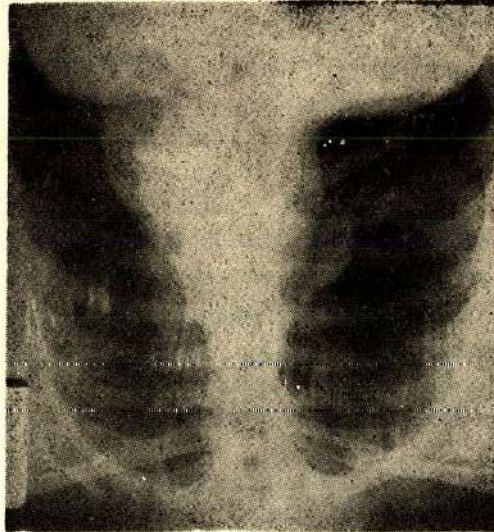


odakta ve sol infraklaviküler bölgede, ayrıca sırtta sol skapula üst kısmında 2<sup>o</sup>/VI den sistolik üfürüm duyuldu. Bu üfürüm önde, inspirasyon sırasında devamlı bir özellik kazanıyordu. P<sub>2</sub> normaldi. Kulak-Burun-Boğaz konsültasyonunda sol «Little» bölgesinde görülen kanama odağı koterize edildi. Bu bölgede fazla olmak üzere her iki burun mukozasında yaygın telenjiyektazik damarların varlığı saptandı.

Laboratuvar Bulguları : Hb : % 6.1 gm., lökosit : 6000/mm<sup>3</sup>, trombosit : 225.000/mm<sup>3</sup>, retikülosit : 10.000/mm<sup>3</sup>, formülde : % 77 parçalı, % 17 lenfosit, % 1 eozinofil, % 2 bazofil, % 3 çomak vardı. Eritrositler hipokrom, normositerdi. Kanama zamanı, PTT, protrombin zamanı normal bulundu. EKG ve akciğer röntgeni normaldi (Şekil 1).

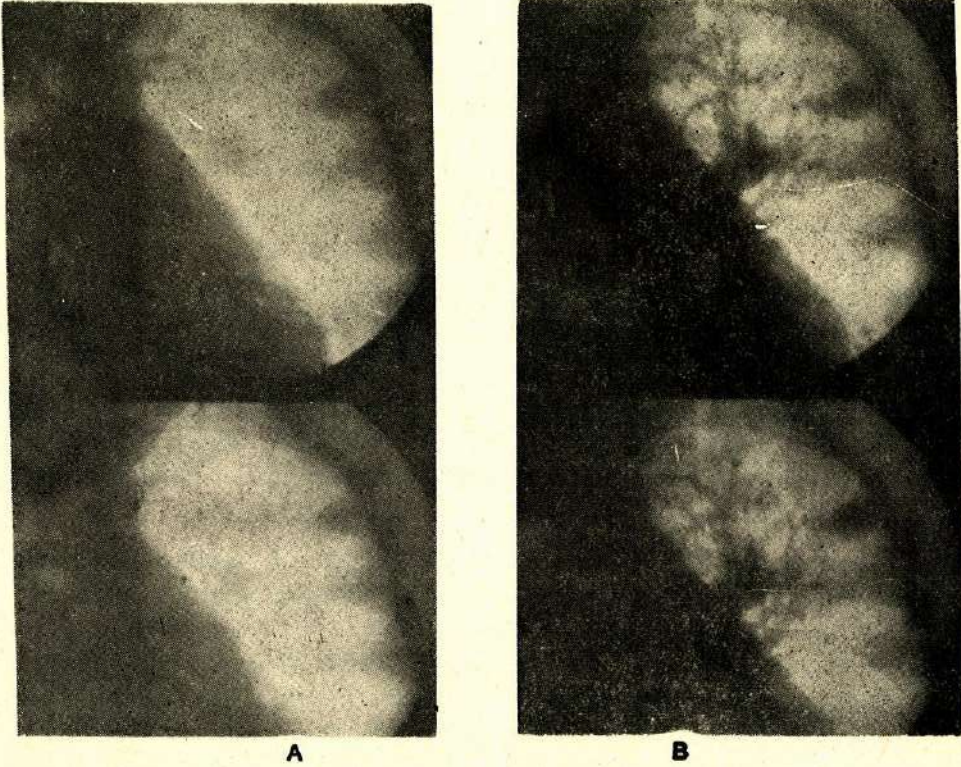
PO<sub>2</sub> : 74.6 mm Hg., PCO<sub>2</sub> : 30.0 mm Hg., pH : 7.36. O<sub>2</sub> satürasyonu : % 94; % 100 O<sub>2</sub> solutulduktan sonra PO<sub>2</sub> : 216 mm Hg., PCO<sub>2</sub> : 33.1 mm Hg., pH : 7.42 bulundu ve O<sub>2</sub> satürasyonu yükselmedi. Sağdan sola şant miktarı % 12 olarak hesaplandı.

Kesin tanı için yapılan sağ kalp kaeterizasyonunda soldan sağa şant saptanmadı. Pulmoner arter basıncı hafif artmış (45/12 mm Hg) bulundu. Ön-arka pozisyonda yapılan pulmoner angiografide sol akciğer hilusunda takriben 1 cm. çapında ve sol akciğer üst lob periferinde 1.5-2 cm. çapında opak maddeyle dolan, pulmoner arterle senkron olarak pulsasyon gösteren fistül saptandı (Şekil 2). Periferdeki lezyonun «nutrient» damarı da belirgin olarak görüldü. Daha sonra bu angio ile karşılaştırılan akciğer filminde, periferdeki lezyonun sol 3. kosta ile superimpoze olması nedeniyle düz filmde gözden kaçtığı anlaşıldı.



Şekil 1





Şekil 2 : Pulmoner sineanjiyografi'de opak madde verilmeden önce (A) ve verildikten sonraki (B) görüntü. Sol akciğer hilusunda ve sol üst lop periferinde (3. kosta ile süperimpoze olan) iki arteriyovenöz fistül görülmektedir. Periferdekinin «nutrient» damarı da belirgindir

Bu bulgularla herediter hemorajik telenjiyektazi ile birlikte multipl pulmoner arteriyovenöz fistül (PAF) tanısı konan hastaya burun kanamalarını önlemek amacıyla 0.6 mg/gün etinil estradiol, 5 mg/gün metil testosteron başlandı. İlk hafta içinde azalan burun kanamaları sonradan yine arttığı için 4 hafta sonunda bu tedavi kesildi. PAF için Kardiyoloji-Cerrahi Konseyinde tartışılan hastaya şimdilik cerrahi tedavi yapılmaması karar verildi ve hasta tıbbî takibe alındı. Hastanın çocukları da araştırma için kontrole çağırıldı.

### TARTIŞMA

Genellikle konjenital olan PAF'de pulmoner kapiller yatağı atlayan lokalize arteriyovenöz bir bağlantı söz konusudur ve hastalığın semptom ve bulgularına yol açan sağdan sola şant vardır. Vakamızdaki gibi herediter hemorajik telenjiyektazi (HHT) ile PAF'ün birlikte görülme sıklığı çeşitli raporlarda % 40-70 arasında değişmektedir (2,11,12,16,18). HHT yönünden taranan 231 kişilik bir ailenin %



39.4'ünde bu hastalık, bunların da % 15.3'ünde PAF bulunmuştur (10). Bu nedenle HHT'li aileler PAF yönünden de araştırılmalı, aile fertlerinde periyodik akciğer filmi kontrolleri yapılmalıdır. Çünkü semptom ve bulgular oldukça geç, ekseriya 20-30 yaşlarında ortaya çıkmaktadır. Vakamızın çocukları bu yönden izlenmektedir.

Her iki sekste eşit sıklıkla rastlanan PAF, tek veya multipl olabilir ve daha çok alt loblara yerleşir. Bazı yazılarda sağ akciğerde daha sık görüldüğü belirtilmiş de (2,11), solda daha sık olduğu da ileri sürülmüştür (19). Vakamızdaki PAF'lerden birinin sol akciğerin hilusunda diğerinin üst lobunda bulunması, seyrek rastlanan bir lokalizasyondur.

Anatomopatolojik olarak sakküler, soliter veya rasemöz tipleri olan PAF'ün çevre dokusunda reaksiyon bulunmaz. Fistül kesesi ekseriya subplevral, ince duvarlı ve içi endotelle kaplıdır. İçinde trombus, vegetasyon veya kalsifikasyon oluşabilir. Lezyonu besleyen bir veya daha fazla damar bulunabilir.

, Nasıl oluştuđu kesinlikle bilinmeyen PAF'de semptom ve bulgulara, pulmoner kapillere uğramadan pulmoner arterden pulmoner vene geçen oksijenlenmemiş kan miktarı yol açar. Hipoksi ve siyanozun varlığı ve derecesi buna göre değişir. Vakaların % 40'ında bulunan efor dispnesi, hipoksemi'ye bağlıdır ve progressiftir (1, 2). Siyanoz ve «clobbering» sıklığı % 10-20 arasında değişir (2-18). Anemi varsa siyanozu maskeleyebilir (1). Vakamızda efor dispnesi vardır, ama siyanoz yoktur. Sağdan sola şant miktarı az olduğu için bu dispne, birlikte bulunan kronik obstrüktif akciğer hastalığı ile açıklanmış, sık burun kanamalarına bağlanan orta derecedeki anemi de dispne oluşmasında yardımcı bir faktör olarak düşünülmüştür. Epistaksis, HHT'li hastaların hemen hepsinde görülür. Bu vakaların % 65'inde akciğer dışı damar anomalilerine de rastlanabilir (1,2).

PAF'li hastalar dispnea ve siyanoz dışında, bu lezyonun yol açtığı bazı komplikasyonlara bağlı semptom ve bulgularla da hekime baş vurabilirler. Bunlar arasında beyin absesi, serebrovasküler trombotik olaylar, gelip geçici vertigo, motor ve sensoriyel bozukluklar, hemoptizi ve hemotoraks sayılabilir (1). Serebral semptomlara % 30 dolayında rastlanabilir ve polisitemili vakalarda sık görülür. Nedenleri çeşitlidir : Sistemik hipoksi, yerel hipoksi, gaz embolizmi (13), venöz sisteminden beyine septik emboli, fistülde oluşmuş trombüs embolisi, beyin absesi (20 - 22), beyinde arteriyovenöz malformasyonlar.

Fizik muayenede toraksta ekstra kardiyak sistolik veya devamlı üfürümler duyulabilir, P<sub>2</sub> şiddeti artabilir. Nadiren üfürümün en fazla duyulduğu yerde «thrill» alınabilir (1,2). Devamlı üfürüm inspirasyonda şiddetlenebilir (1). Üfürüm şiddetini Müller manevrasının artırdığı, Valsalva manevrasının azalttığı belirtilmiştir (2).



Takdim ettiğimiz vakada üfürümün ekspiryumda sadece sistolik duyulması, inspiyum sırasında ise devamlı karakter kazanması ilginç bir noktadır ve böyle vakalarda az rastlanan bir üfürüm şekli olsa gerektir. Lokalizasyon olarak da pulmoner odak civarında bu şekilde üfürüm veren diğer hastalıklardan ayırd edilmesini gerektirmiş, kateterizasyon ve anjiyo çalışması ile kesin tanıya varılmıştır.

Laboratuvar incelemelerinden polisitemiye hipoksik PAF vakalarında rastlanır ve «**racemose**» tip fistüllerde daha sık görülür (2). Ancak vakamızda olduğu gibi elenjiyektazilere bağlı kanama nedeniyle hemoglobin düşüklüğü de görülebilir. Bu anemi, oluşabilecek bir siyanozu da maskeleyebilmektedir. HHT'li hastalarda kanama testleri ve turnike testi normaldir. Anemi varsa bu genellikle burun kanamalarına bağlıdır. İdrar ve feçeste de kanama olup olmadığı araştırılmalıdır (1).

EKG genellikle normaldir (1).

Radyolojik incelemede kalp büyüklüğü normaldir. Akciğer alanlarında fistüle ait yuvarlak veya lobüle, tek veya multipl dansiteler genellikle periferde, rahatça görülebileceği gibi, bazen gözden de kaçabilir (20-23). Nitekim vakamızda düz akciğer filminde sol akciğer üst lob periferinde anjiyoda ortaya çıkarılan yuvarlak lezyon, düz akciğer filminde 3. kosta ile superimpoze olduğundan gözden kaçmıştır. Akciğer tomografi hem lezyonu, hemde «**nutrient**» damarı göstermede yararlı olabilir. Fistül kostofrenik sulkus yanında veya kalp ve diafragma arkasında ise düz filmde (1). Çok küçük fistüllerin ortaya çıkarılması için HHT'li hastalarda periyodik röntgen kontrolleri yapılması yararlıdır (1). Fluoroskopide hilus damarlarıyla aynı zamanda pulsatil olan kitle gösterilebilir (1,2,24).

Pulmoner anjiyografi kesin tanı için çok değerlidir ve multipl lezyonları da ortaya çıkarır (1,2). Anjiyoda vakamızda olduğu gibi «**nutrient**» damar da gösterilebilir.

Kalp kateterizasyonunda debi normaldir veya artmıştır (1). Pulmoner arter basıncı da normal (1,25) veya artmıştır. Arteriyel oksijen saturasyonu sağ-sol şantın derecesine göre azalma gösterir ve arteriyel desaturasyon % 100 oksijen solutmasıyal düzelmez (1,2). Bu önemli bir bulgudur. PaO<sub>2</sub> de, düşüktür (2). Vakamızda ki kan gazları sonuçları bu bulgularla uyumluluk göstermektedir.

Ayırıcı tanıda PAF ve komplikasyonlarıyla karışan hastalıklar gözönünde bulundurulmaktadır. Bunlar arasında konjenital kalp hastalıkları, «**poisitemia rubra vera**», pulmoner kitleler, bazı kronik akciğer infiltratları, santral sinir sistemi hastalıkları sayılabilir. Vakamızdaki devamlı üfürümün yeri nedeniyle ayırıcı tanılar içinde ilk planda «**patent ductus arteriosus**» un ekarte edilmesi düşünülmüş ve



kateterizasyonda pulmoner arter seviyesinde soldan sağa şant saptanmamış, pulmoner anjiyoda kesin tanı konulmuştur.

PAF'ün tedavisi uygun olan vakalarda cerrahidir. Pnömektomi ve konservatif rezeksiyon, ya da afferent ve efferent damarların rezeksiyonu yapılabilir (2,10,26,27). Vakamızdaki iki fistülün küçük olması ve bir komplikasyon göstermemesi nedeniyle cerrahi tedavi düşünülmemiştir.

### ÖZET

Herediter hemorajik telenjiyektazi ile birlikte sol akciğerde arteriyovenöz fistülleri olan bir vaka takdim edildi. Bu konudaki literatür gözden geçirilerek az rastlanan bu hastalık hakkında bilgi verildi.

### SUMMARY

#### **Pulmonary Arteriovenous Fistulo and Hereditary Hemorrhagic Telangiectasia**

A case of hereditary hemorrhagic telangiectasia associated with pulmonary arteriovenous fistulas in the left lung is presented. The literature about this rare discase in reviewed.

### LİTERATÜR

1. Fowler, N.O : Cardiac Diagnosis and Treatment, Second Edition, Harper Row, Publishers, Inc, 1976 s. 429
2. Zavanella C., Juffe, A., Tellez, G, ve ark : Pulmonary arteriovenous fistula. Vasc, Surg., 9 : 245, 1975
3. Pierce, J.A., Reagan W.P, Kimball, R.W. : Unusual cases of pulmonary arteriovenous fistulas with a note on thyroid carcinoma as a cause, N, Eng. Med.. 260 : 901. 1959
4. Lopes De Faria, J., Czapski, J., Leite, M : Cyanosis in Manson's schistosomiasis. Amer. Heart J., 54 : 196, 1957
5. Hansoti, R.C., Shah, N. J. : Cirrhosis of liver simulating congenital cyanotic heart disease. Circulation, 33 : 71, 1966
6. Rydell, R., Haffbauer, F.W. : Multiple pulmonary arteriovenous fistulas in juvenile cirrhosis, Amer. J. Med., 21 : 450, 1956

7. Manidont el Gamal, M. B., Stoker, J. B ve ark : Cyanosis complicating hepatic cirrhosis Report of acase due to multiple pulmonary arteriovenous fistulas. *Amer. J. Cardiol.* 25 : 490, 1970
8. Le Roux, B. T. : Pulmonary arteriovenous fistulas with bilharzial pulmonary hypertension. *Brit. Heart J.*, 32 : 571, 1970
9. Goldman, A. . Arteriovenous fistulas of the lung : Its hereditary and clinical aspects. *Amer. Rev. Tuberc.*, 57 : 266, 1958
10. Hodgson, C.H., Burchell. HB. GOOD., C.A. : Hereditary hemorrhagic telangiectasia and pulmonary arteriovenous fistula : Survey of a large family. *N. Eng. J. Med.*, 29 : 625, 1959
11. Moyer, J., H., Ackerman A.J. . Hereditary hemorrhagic telangiectases associated with pulmonary arteriovenous fistula in two members of a family. *Ann. Intern. Med.*, 29 : 775, 1948
12. Dines D.E., Clagettot, R. A. : Hereditary telangiectasia and pulmonary fistula. *Arch. Intern. Med.*, 119 : 195, 1967
13. Bergquist, N., Hesén I., Hey, M. : Arteriovenous pulmonary aneurysm in Osler's disease *Acta. Med. Scand.*, 171 : 301, 1962
14. Auabtwari, I. N., Ellison, R. G., Ellison, L. T. : Pulmonary arteriovenous aneurysm and fistulas : Anatomical variations, embryology and classification. *Ann. Thorac. Surg.*, 1 : 277, 1965
15. Runstrom, G., Sigroth, K. : Two cases of vascular anomaly in the lung. *Acta Med. Scand.*, Suppl. 246 : 176, 1950
16. Hodgson, C. H., Kaye, R. L. : Pulmonary arteriovenous fistula and hereditary hemorrhagic telangiectasia. A review and report of 35 cases of fistula. *Dis. Chest.* 43 : 449, 1963
17. Akman, N., Nayman S., Müftüoğlu, A. : Akciğerlerde arteriovenöz fistüller bulunan bir herediter hemorajik telenjiyektazi vakası. *Hematoloji*, III : 182. 1972
18. Bjork, U, O., Intonti, F., Aletras, H., Masen, R. : Varieties of pulmonary arteriovenous aneurysms. *Acta Chir. Scand.*, 125 : 69. 1963
- 19: Meacham, N. F., Scott, W. JR. : Congenital pulmonary arteriovenous aneurysm complicated by bacteroides abscess of brain : Succesful surgical management, *Annals of Surgical*, 147 : 404, 1958
20. Mansour, K. A., Hatcher, C. R, JR., Rogan, W. D. JR., ABBOTT, O. A. : Pulmonary arteriovenous fistulas *Ann. Surg.*, 37 : 2038, 1971



21. Muri, J. W. : Arteriovenous aneurysm of the lung. *Amer. J.*, 89 : 265, 1955
22. Chambers, W. R. : Brain abscess associated with pulmonary arteriovenous fistula. *Ann. Surg.*, 141 : 276, 1955
23. Moore, B. P. : Pulmonary arteriovenous fistula. *Thorax*, 24 : 381, 1969
24. Stork, W. S. : Pulmonary arteriovenous fistulas. *Amer. J. Roentgenol.*, 74 : 441, 1955
25. Sapru, R. P. : Pulmonary hypertension in patients with pulmonary arteriovenous fistula. *Brit. Heart J.*, 31 : 559, 1969
26. Charbon, B. C., Adams W. E. Carlson R. F. : Surgical treatment of multiple arteriovenous fistula in the right lung in patient having undergone a left pneumectomy seven years earlier for the same disease. *J. Thorac. Surg.*, 23 : 188, 1952
27. Parker E. F., Stall Worth, J. M. : Arteriovenous fistula of the lung. Treated by dissection and excision without pulmonary excision. *Surgery*, 32 : 31, 1952