

## PENİSİN SEKONDER TÜMÖRLERİ

(Yeni bir olgunun bildirilmesi ve Literatür taraması)

Rahmi Gerçel\*

Kadri Anafarta\*\*

Turhan Paşamehmetoğlu\*\*\*

Oldukça ender görülen, penisin sekonder tümörleri birçok Uroloji kitabında dikkate alınmamış ya da gözden kaçtığından yazılmamıştır. İlk olgu 1870 yılında EBERTH (2) tarafından tanımlanmıştır. Literatürde 1961 yılına değin bildirilen 140 olgunun 43'ünü ve sonraki 19 yıl içinde bildirilen 58 olgunun da 18'ini mesane tümörlerinden kaynaklanan sekonder penis tümörleri oluşturmuştur (1,2,8). Ayrıca prostat, böbrek, testis, funikulus spermatikus, rektum, kolon, karaciğer, akciğer, bronş, nazofarinks, tonsilla, ileum kemiği, femur ve deri tümörlerine ait metastaslar da mesane tümörlerinden daha seyrek olarak bildirilmiştir (1,2,8).

Diğer organlardaki tümörler penise, direkt instrumantasyon implantasyonu, arteriel, retrograd venöz ya da lenfatik akım yoluyla gelebilmektedir (1,3,5,6,9).

Olgu : C.T. 50 yaşında erkek (609/1980). Hasta 4 seneden beri süren disüri, pollakiüri ve zaman zaman görülen pıhtılı hematüri yakınmalarıyla yatırılarak incelendi. Fizik muayenesinde mesane tabanının fikse olduğu ayrıca peniste Peyronie hastalığını düşündüren yaygın, fibröz plakların bulunduğu saptandı.

Sistoskobide mesane tabanını tutan yaygın ve geniş kaideli, inoperabl bir tümör saptandı.

Ürogramlarda sağ böbrek fonksiyon, yokluğu, sol üreterohidronefroz, sistogramda ise ureter deliklerinin olduğu bölgeye uyan iki adet laküner dolma defekti ve mesane tabanında yukarı itilme olduğu belirlendi (Resim 1).

Penisteki plakları gösterebilmek amacıyla yapılan corporo cavernosografide yaygın infiltrasyon gözlemlendi (Resim 2).

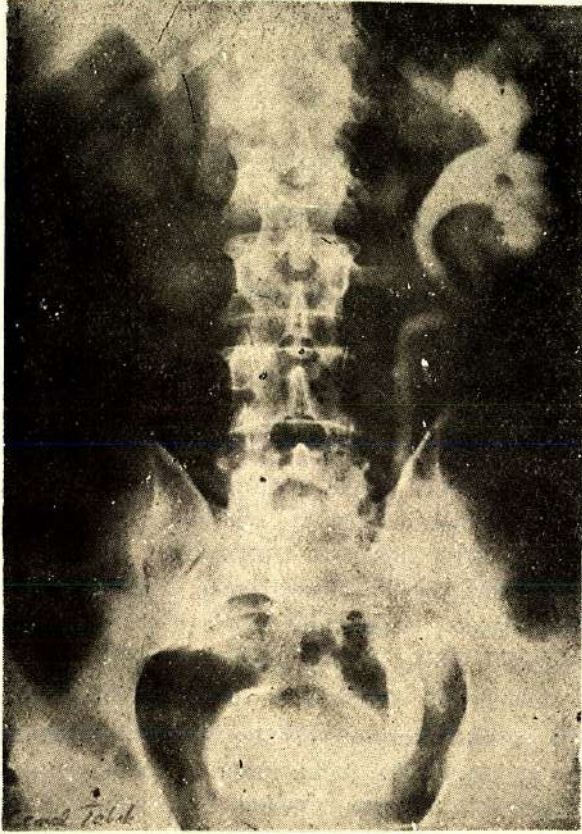
Bu plakların yapısını açıklamak için yapılan biopsinin sonucu, peniste transisyonel kanser metastası olarak belirlendi.

Hastaya paliatif olarak sol nefrostomi ve mesaneye formol (% 1) uygulaması yapılarak taburcu edildi.

\* Uroloji Profesörü

\*\* Uroloji Doçenti

\*\*\* Uroloji Uzman Asistanı



Reşim 1 : Ürogramda sağ böbrek fonksiyon yokluğu, sol üreterohidronefroz, sistogramda üreter deliklerinde uyan iki laküner defekt ve mesane tabanında yukarı doğru itilme,

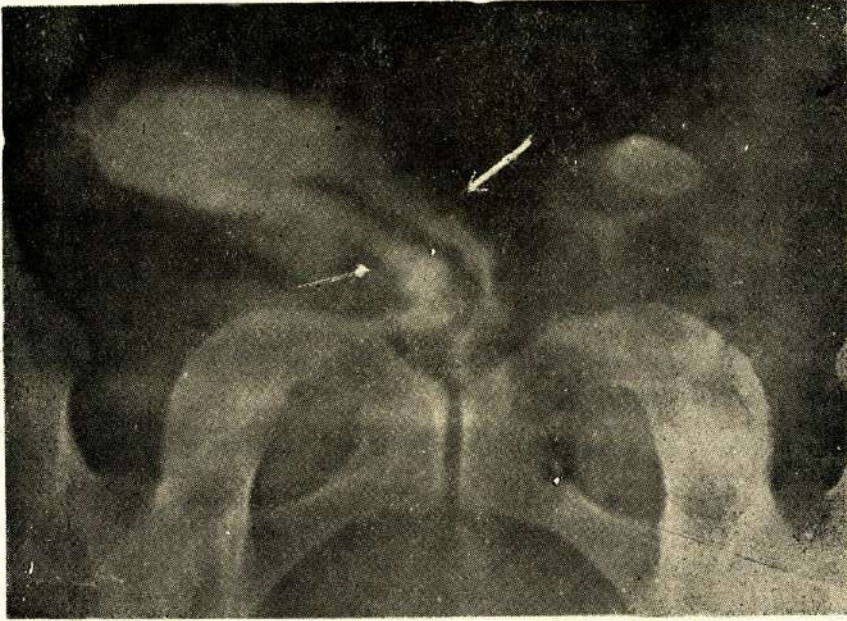
### TARTIŞMA

Penisin ender görülen sekonder tümörleri içinde birinci sırayı mesane tümörleri almaktadır. Bugüne değin literatürde bildirilen 198 olgunun 61'ini (% 30.8) mesane tümörleri oluşturmuştur (1,2).

Mesane tümörlerinin penise yayım yolu kesinlik kazanmamıştır. Araştırmacıların birlik olduğu şekil direkt invazyondur. Ayrıca üriner sistem ve rektosigmoidden retrograd venöz yolla da tümör hücrelerinin gelebileceği bildirilmiştir (1,3,5,-6,9).

Sekonder penis tümörlerinin karakteristik semptomu yoktur. En önemli bulgu, peniste diffüz bir şişliktir. Priapismus % 38,1 oranında bulunabilir (1,4,7). Bizim olgumuz, peniste yaygın fibröz plakların bulunması nedeniyle Peyronie hastalığı ön tanısı almıştı. Üretra lümeninde invazyon çok ender olduğundan, üriner





Resim 2 : Corpus cavernosografide okla belirlenmiş bölgelerde yaygın infiltrasyon,

obstrüksiyon semptomları çoğukez prostat ve mesane kanseri gibi primer hastalıklara bağlıdır. Bizim olgumuzda da durum aynıydı (1).

Sekonder penis tümörlerinin tedavisi primer hastalığın tedavisiyle birlikte planlanmakta ancak penis amputasyonu gibi tedavilerden pek başarılı sonuçlar alınmamaktadır (3,6,8).

### ÖZET

Penisin sekonder tümörleri seyrek görülmektedir. Bugüne değin 198 olgu bildirilmiştir. Bunlardan 61'i mesane tümörüne bağlıydı. Yazıda penise invazyon yapmış bir mesane tümörü olgusu bildirilmiş ve literatür gözden geçirilmiştir.

### SUMMARY

#### Secondary Tumors of the Penis (A review of the Literature and a Report of one Case)

Secondary tumors of the penis are rarely seen. Only 198 cases have been reported in the Literature until today. Out of these 198 cases 61 were due to bladder cancer. In this article a case of primary tumor of the bladder with secondary metastasis to the penis has been reported and the Literature reviewed.

**KAYNAKLAR**

1. Abeshouse BS, Abeshouse GA : Metastatic tumors of the penis : A review of the Literature and a report of two cases, J Urol 86 : 99, 1961
2. Ambati SN ve ark : Metastatic tumors of the penis. Eur Urol 5 : 262, 1979
3. Bachrach P, Dahlen CP : Metastatic tumors of the penis, Urology 1 : 359, 1973
4. Berard LL, Bryne JE : Priapism due to unusual metastasis from carcinoma of the bladder, J Urol 70 : 261, 1953
5. Deeley JJ, Morrison R : Secondary carcinoma of the penis from carcinoma of the bladder, Brit J Surg 47 : 388, 1960
6. Fort CA ve ark : Primary carcinoma of bladder with secondary metastasis to the penis, J Urol 66 : 238, 1951
7. Kessell JS : An interesting case of priapism due to multipl secondary carcinomatous nodules in the corpora cavernosa, J Urol 32 : 313, 1934
8. Paquin AJ, Roland SI : Secondary carcinoma of the penis : A review of the Literature and a report of nine new cases, Cancer 9 : 84, 1956
9. Wattenburg CA : Unusual tumors and secondary carcinoma of penis, J Urol 52 : 169, 1944