

TORSİYONA BAĞLI AKUT İNTESTİNAL OBSTRÜKSİYONA YOL AÇAN BİR MEZENTER LENFANJİOMU

Handan Güneş*

A. Ulvi Özkan**

Kâmil İmamoğlu***

Adnan Kaynak****

Bazılarınca hamartomatöz lezyonlar olarak kabul edilen lenfanjomların yaklaşık 1/3 ü boyunda oluşur. Diğer yerleşim yerleri arasında kemik, mediasten, uterus, mide, ince ve kalın barsak, rektum, omentum, dalak, karaciğer ve retroperitoneal alanlar sayılabilir (5,7).

Mezenterde yerleşmesi oldukça seyrek görülür. Warfield 1920'den 1932'ye kadar geçen süre içerisinde bildirdiği 129 mezenter tümöründen ancak birkaçının lenfanjiomatöz özellikte olduğunu saptamıştır. Raiford (1932), tarafından incelenen 11.500 nekropside yalnızca bir olguya rastlanmıştır (5,7).

Mezenterik kistler genellikle yavaş büyür. Ağırılık duygusu en belirgin semptomlarından. Gastrointestinal sisteme baskı yaparak bulantı, kusma ve konstipasyona, üriner sisteme baskı yaparak üriner enfeksiyon yada retansiyona neden olabilir. Akut karın tablosuyla da ortaya çıkabilir. Bu nedenle, genellikle preoperatif tanı konulamaz.

Torsiyona bağlı akut ileus semptomlarıyla baş vuran bir hastada saptadığımız mezenter lenfanjiomu olgusunu bu yönlerden ilginç bularak yayınlamanın uygun olacağını düşündük.

O'gu : S.A. 18 yaşında, Tokat doğumlu erkek hasta. Prot. No. 3674/80. Karında ağrı, gaz ve dışkı çıkaramama yakınmaları ile baş vuran hastanın yakınmaları üç gün önce, karında kıvrandırıcı ağrı ve kusma ile başlamış. Yapılan fizik muayenede, karın gergin görünümde olup, yaygın duyarlılık nedeniyle kitle palpe edilemedi.

Aynı gün yapılan laparotomide, barsaklar ileri derecede gergindi ve yaygın nekroz mevcut olduğu izlendi. İleo-çekal valvin 40 cm proksimalinde ileum anslarını ve mezenteri içine alan 20 cm çapında, üzüm salkımı şeklinde, içi jelatinö sıvı ile dolu tümöral kitle saptandı. İnce barsak mezosunun bu kitle etrafında dö-

* Patoloji Kürsüsü Asistanı

** Patoloji Kürsüsü Profesörü

*** Genel Cerrahi Kürsüsü Profesörü

**** Genel Cerrahi Kürsüsü Uzman Asistanı

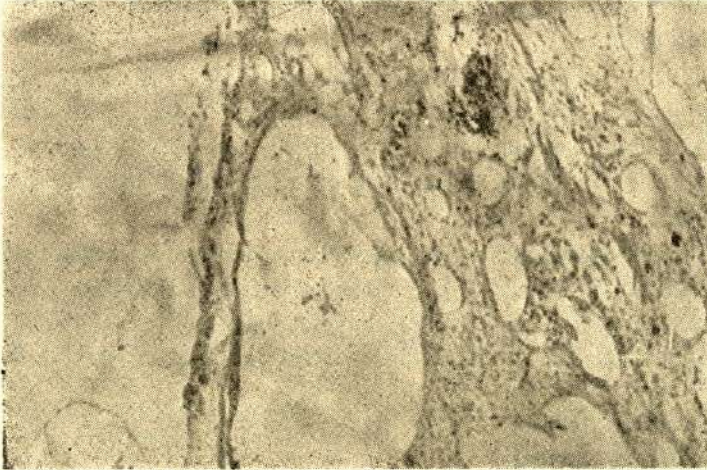
nerek Trietzden 25 cm distalinden başlayarak ileo-çekal valvin 15 cm proksimaline kadar tüm barsaklarda nekroz gözlemlendi. İnce barsak rezeksiyonunu takiben, jejunostomi yapılarak karın kapatıldı.

Hasta günde ortalama 6.8 lt civarında jejunostomi yerinden barsak mayisi çıkarılıyordu. Postoperatif 23 gün olasılıkla stress ülserine bağlı jejunostomi yerinden kan geldi. Hasta postoperatif 28 nci gün gastrointestinal kanama ve su elektrolit bozukluğu nedeni ile eksitus oldu.

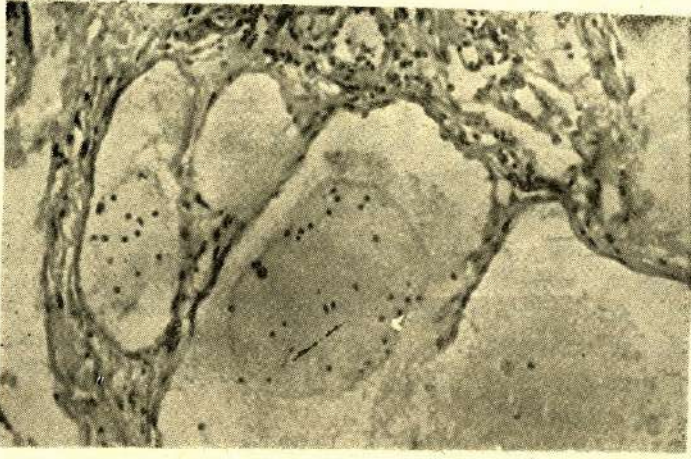
Bulgular : Birbuçuk metre kadar uzunlukta mavimsi koyu kırmızı renkte ince barsak ve yer yer buna bitişik mezenter parçasından ibaret ameliyat materyelinde mezenterin bir bölgede 29x18x8 cm boyutlarında yer yer lobule görünüşte bir kitle halini aldığı saptandı. Bu kitleye kesit yapıldığında, kesit yüzünün süngerimsi görünüşte olduğu ve arada bazıları 5 cm çapa ulaşan daha büyük kistik boşlukların varlığı dikkati çekti. Kesit yapılan bu boşlukların bazısından süte benzer bir sıvı aktı. Kapsüllü olmamakla beraber oldukça belirli bir sınır gösteren polikistik yapının barsak tarafında mükülarise kadar ilerlemiş olduğu, barsak mukozasında ve duvarında koyu kırmızı mor görünüşten başka herhangi bir patolojik değişikliğin bulunmadığı gözlemlendi.

Değişik bölgelerden hazırlanan preparatlarda, kistik boşlukların endotelde döşeli olduğu, lümenlerinin boş veya açık eozinofilik bir madde içerdiği, bazılarında az sayıda lenfosit ve eritrositlerin varlığı gözlemlendi. (Resim 1)

Barsak duvarından hazırlanan preparatlarda enfarsisman belirtisi olarak regresif değişiklikler, yaygın iltihabi hücre infiltrasyonu, ödem, aşırı damar genişlemesi ve dolgunluğu, yer yer trombozis ve ekstravaze eritrositler izlendi. (Resim II)



Resim 1 : Endotelle döşeli, değişik büyüklükte kistik boşluklar. Gerek lümeninde ve gerekse duvarda lenfositler yer almaktadır. (100 X, H.E)



Resim 2 : Daha büyük büyültmede aynı resim (250 X, H.E)

TARTIŞMA

Mezenterik kistler genellikle yavaş büyür, ağrısızdır ve serbestçe hareket eden intraabdominal kitleler şeklinde bulunur.

Gittikçe büyüyen kitlenin verdiği ağırlık hissi başlıca semptomlarından biridir. Gastrointestinal sisteme baskı ile bulantı, kusma ve konstipasyona neden olabilir. Üriner sisteme baskı da üriner enfeksiyon veya retansiyona neden olabilir.

Akut karın, barsak obstrüksiyonu, iltihab, perforasyon yada kistik boşluklardaki kanamaya bağlı olarak oluşabilir. Ağrı hemen hemen en belirgin semptomdur. Lenfanjiom kitlesini taşıyan mezenter torsiyone olabilir ve volvulusa yol açabilir. Yırtılıp periton boşluğuna açılabilir ki bu durumda akut peritonitise veya tüp gebeliği rüptürüne benzeyebilir. Kist içine yavaş yavaş fakat uzun süre devam eden kanama nedeniyle sekonder anemiye yol açabilir. Enfeksiyon gelişmesi, akut apandisit veya divertikülit tablosuyla karşımıza çıkabilir.

İntraabdominal lenfanjiomun pathognomonik olmayan değişken tablolarla kendini göstermesi nedeniyle preoperatif tanısı yapılamaz (2,3,4,7).

Radyolojik muayene tanı için yararlı olabilirse de, genel olarak spesifik bilgi edinilemez. Yalnızca yer kaplayan bir sürecin varlığını ortaya koyabilir.

Bizim olgumuzda da kıvrandırıcı ağrı, kusma, gaz ve dışkı çıkaramama gibi akut ileus tablosu ile başvuran hastada preoperatuvar olarak lenfanjioma tanısına gidilememiştir.

Literatürde bildirilen olguların herhangi bir yaş grubu meyilimi göstermediği dikkati çekmiştir. Dört ilâ 46 yaş arasında olgular bildirilmiştir (3,4,1,6,7). Bizim olgumuzda yaş 18 idi.

Lenfanjiomlar kapiller, kavernöz ve kistik olarak sınıflandırılır. Kapiller lenfanjioma endotelle döşeli lenf damarlarından ibarettir. Bunların normal komşu len-

fatik sistemle bağlantısı vardır. Kavernöz lenfanjiom süngerimsi görünümde olup genişlemiş lenf damarları ve lenfoid stromadan oluşur. Burada da komşu lenf sistemi ile bağlantılar vardır.

Kistik lenfanjioma seröz, serosangiöz veya şilöz sıvı içeren uniloküler veya multiloküler kistlerden oluşur. Normal komşu lenfatiklerle bağlantısı yoktur. Bizim olgumuz yer yer süngerimsi bölgeler göstermek'e beraber 5 cm kadar çapa ulaşan kistik boşlukların varlığı nedeniyle 'Kistik Lenfanjioma' grubuna sokulmasının daha doğru olacağı kanısındayız.

Genellikle total cerrahi eksizyon uygulanır. Cerrahiden sonra % 10-15 olguda nüks görülür. Nedeni yetersiz eksizyondur. Spontan regresyon nadirdir. Radyasyonla regresyon sağlanması genellikle sonuç vermez. Çok büyük tümörlerde marsupializasyon uygulanır.

Bildirilen olguların çoğu izlenerek yaşadıkları ve nüks göstermedikleri belirlenmiştir. Ancak bizim olgumuzda hasta anastomoz yetmezliği sonucu su elektrolit metabolizması bozukluğu ve 28 gün oluşan stress ülseri kanaması nedeniyle kurtarılamayarak kaybedilmiştir.

ÖZET

Nadir görülen ve aynı zamanda torsiyona bağlı akut intestinal obstrüksiyona yol açan bir mezenter lenfanjiomu olgusu takdim edildi ve bu nedenle literatür gözden geçirildi.

SUMMARY

A Case Of Mesenteric Lymphangioma Causing Torsion And Obstruction Of The Small Intestine

A case of mesenteric lymphangioma with torsion complicating in acute intestinal obstruction has been presented and literature has been reviewed.

KAYNAKLAR

- 1 - Barr WB, Yamashita T : Mesenteric cysts : review of the literature and report of a case, Amer J. Gastroent 41 : 53, 1964
- 2 - Farrell WJ, Grube P: Intraabdominal cystic lymphangioma, Am. J of Path. 108: 790, 1964
- 3 - Koshy A et al : Retroperitoneal lymphangioma. A case report with review of the literature, Am. J. Gastroenterol 69 (4) : 485-90, Apr. 78
- 4 - Larson DL, et al : Lymphangioma in unusual sites : Spleen, mesentery, retroperitoneum, mediastenum and greater omentum, Wis Med J. 60 (5) : 279-287, 1961
- 5 - Levene M, Walker PA, and White TA : Mesenteric Lymphangioma as a cause of acute abdominal symptoms, Arch Dis. Child 31 : 502, 1956
- 6 - Mc Nab I, and Menzies T : Lymphangiomato of mesentery of ileum, Brit. J. Surg. 47 : 104-105, July 1959
- 7 - Underhill BML : Acute intestinal obstruction due to mesenteric lymphangioma, Arch Dis Child 34 : 442, 1959