

## EKTOPIK ÜRETEROSEL VE CERRAHİ TEDAVİSİ

Orhan Göğüş\*

Erol Özdiler\*\*

R. Rıza Ayder\*\*\*

Osman Özteke\*\*\*

Terminal üreterin kistik dilatasyonundan ibaret olan üreterosel: konjenital orijinli olup, Wolf kanalını urogenital sinustan ayıran Chwala membranının yetersiz deskamasyon veya rezorpsiyonu sonucu üreter orifisindeki darlık nedeniyle oluşur (2,6).

Üreterosel balonu orifisin normal yeri olan trigon uçlarının yanı veya postero-lateralinde ise ve tamamen mesane içine projekte oluyorsa buna basit üreterosel, orifis normal yerinden aşağı, mesane boynunu yakın bir yere veya boynun kendisine veya üretraya açılıyorsa Ektopik üreterosel adı verilir (6,7). Trigonun altından uzanıp üretraya açılan ve bazan mesaneden ayırt edilemeyen ektopik üreterosele Caecoureterocele terimi kullanılmaktadır (7).

Her iki tipide kızlarda erkeklere göre 4-6 defa daha sık görülür (7,9). Ektopik üreterosel hemen hemen daima çift böbrek ve üreter anomalisi ile beraberdir ve üst böbreği boşaltan alt üreterin orifisinde görülür. Çocuk kliniklerine başvuran 5 000 - 12 000 hastadan birisinde ektopik üreterosele rastlanır ve % 10 civarında bilateraldir (7,9). Ülkemizde, üreter hastalıkları içinde % 1,5 olarak saptanmıştır (5).

Ektopik üreteroselin cerrahi tedavisi tartışma bölümünde belirtildiği nedenlerle fevkalâde güç olduğundan son zamanlarda komplikasyonları en az olan bir yöntemin arayışı içine girilmiştir (1,3,8). Bizde, çift böbrek ve üreter anomalisi ile müşterek bir ektopik üreterosel vakasında kullandığımız «Tunnel and Cuff» tekniğinden alınan başarılı sonucu sergilemek ve önermek için takdim etmeyi uygun bulduk.

Olgu : Ankara Tıp Fakültesi Üroloji kliniğine 1980 yılında dizüri, pollakiüri ve sol lomber ağrı nedeniyle baş vuran 15 yaşındaki bir kız çocuğudur. H.U./838-1980.

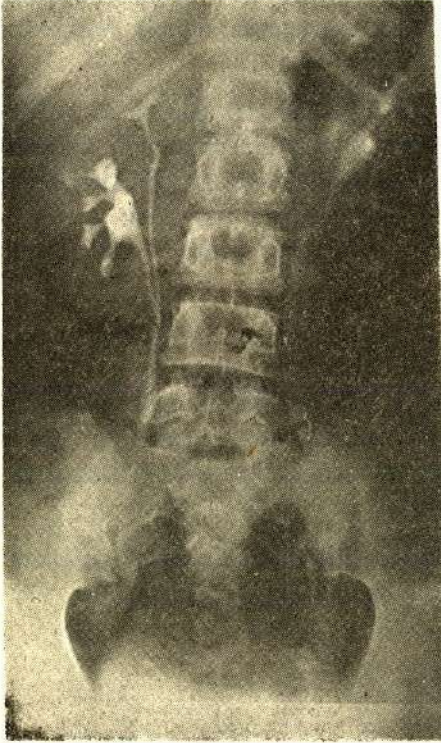
\* A.Ü. Tıp Fakültesi Üroloji Kliniği Profesörü

\*\* A.Ü. Tıp Fakültesi Üroloji Kliniği Doçenti

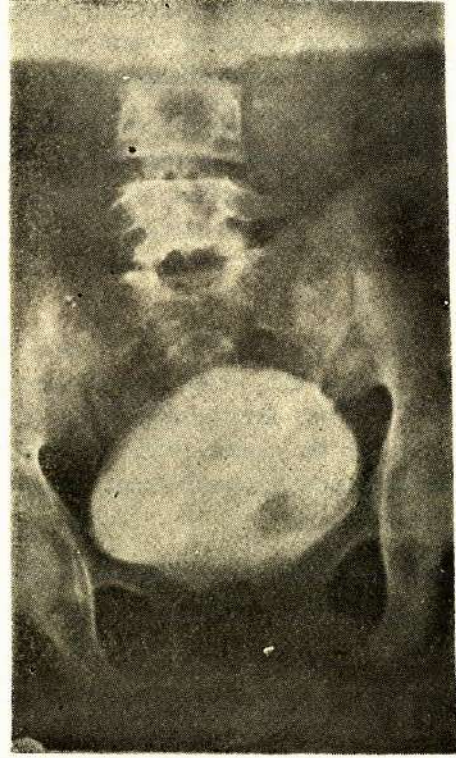
\*\*\* A.Ü. Tıp Fakültesi Üroloji Kliniği Uzman Asistanı

Fizik ve laboratuvar muayeneleri normaldi. İdrarda hafif infeksiyon vardı ve kültürde E. coli üredi. Direkt üriner sistem grafisinde çok sayıda sol üreter alt ucunda takriben 6-7 cm. lik alanda darı tanesi iriliğinde çok sayıda taş görülmüştü (Resim 1). Ürografide her iki taraflı çift böbrek ve üreter anomalisi, sol üst böbreği boşaltan üreterin alt 6-7 cm.'lik bölümünde dilatasyon ve masanede kobra yılanı başı (ilkbahar soğanı) görünümünde üreteroseli mevcuttu (Resim 2). Assendan sistografi ve sistoskopi bulgularıda normal yerden 2 cm. kadar aşağıda hafif bir ektopik üreteroseli doğruladı. Reflü araştırmasında o taraf ipsilateral üreterde hafif pasif bir reflü saptandı.

Bunun üzerine genel anestezi altında sol Gibson kesisi ile girildi. Her iki sol üreter birlikte kılıfı hiç disseke edilmeden askıya alındı, mesaneye kadar inildi. Sonra mesane açıldı, mesanede 2 cm. çapında sağa göre daha aşağıda bir üreterosel kesesi ve bunun üst iç tarafında normal olan ipsilateral üreter orifisi görüldü. Normal üreter orifisinide içine alacak şekilde üreteroselin etrafındaki mukozaya daire şeklinde çepeçevre insize edilerek disseksiyonla üreterin her ikisi aynı kılıf içinde mesaneye çekildi. İntramural kısmın bulunduğu yerdeki mesane adelesi




Resim - 1



Resim - 2

defekti iki tabaka halinde takviye edildikten sonra, her iki üreterin alt ucundaki anatomik defekti bulunan bölge 1,5-2 cm. yukarıdan rezeke edilip çıkarıldı. 2,5 cm. uzunluğundaki submukozal tunelden geçirilen üreterin her ikisi aynı yere anastomoz edildi. Bir ay sonraki ürografide böbrek ve üreter alt uçları normal görüldü (Resim 3).



Resim - 3

### **TARTIŞMA**

Ektopik üreterosel tedavisi aşağıdaki nedenlerle güçlükler arzeder.

Bu taraf üreter yalnız pozisyon bakımından değil, histoloji ve fonksiyon bakımında anormaldir. Genellikle muhtelif derecede genişlemiş, bazan atrofik, bazanda normaldir (6,10).

O böbrek segmentinde (hemen daima üst böbrek segmenti) renal displazi veya sekonder böbrek atrofisi vardır (10).

Üreteroselin bulunduğu segmente reflü % 10 dolayında olmasına rağmen, alt böbrek segmentini boşaltan üreter orifisini üreteroselin yukarıya itmesi sonucu, bu ipsilateral üreterin intramural kısmının kışalmasına ve vakaların % 50 sinde reflux ile alt böbrek segmentinde bozulmasına neden olur. Ayrıca ipsilateral üretere yaptığı kompresyonlarda bu böbrek segmentinde obstrüksiyona yol açabilir (1,6).

Mesanein 3-4 cm. yukarısında çaprazlaşan üreterler o noktadan itibaren tamamen müşterek bir kılıf içinde seyrederekler. Bu kılıftaki damarlardan müşterek olarak beslenir ve üreter duvarlarında çok sıkı bir ilişki içindedir. Üreterlerin bu çapraz noktasından itibaren, üreterleri birbirinden ayırtmak çok tehlikeli olup, üreterlerin yırtılmasına veya en azından duvarlarının tahribatına ve beslenmelerinin bozulmasına neden olur. Birbirinden ayırarak anastomoze etmek, üreter alt uçlarının nekroz ve daimi fistülüne sebep olabileceğinden, çok değişik operasyon teknikleri ortaya atılmak zorunda kalmıştır (1,2,5,6,7,8,10).

Yukarıda belirtilen nedenlerden dolayı cerrahi tedavi yöntemlerinin hemen hemen hepsi bazı komplikasyon riskleri taşır. Bu yöntemleri şöyle sıralayabiliriz.

Üreteroselin basit transüretral insizyonu veya açık eksizyonu gibi tedavi yöntemleri tavsiye edilmiş ve rağbet görmüşse de, bilahare husule gelen reflü ile progressif böbrek harabiyetine yol açar. Bu sebeple ancak reflü oranı çok düşük olan, intramural üreter uzunluğunun normal veya normale yakın bulunduğu çok küçük üreterosel vakalarına inhisar ettirilmelidir (4,6,8). Prostatik üretraya açılan ekto-pik üreteroselde eksizyon inkontinansa dahi yol açabilir (10).

O böbrek segmenti harap olmuş ve korunmasından bir şey beklenmiyorsa, heminefrektomi en ideal tedavi yöntemi olmakla beraber üreter ve üreteroselin durumu problem arzeder. Eğer heminefrektomiden sonra üreterosel balonu boşalmış ve ipsilateral üreterde reflü kaybolmuşsa çok iyi sonuç alınabilir. Aksi halde üreterosel cidarının ortadan kaldırılması, mesane duvarının takviyesi ve diğer ipsilateral üreterin reimplantasyonunu gerektirdiğinden ideal bir durum değildir (6).

Üst böbrek üreterinin, alt böbrek pelvisine anastomozundan ibaret olan Üreteropyelostomi de, heminefrektomideki gibi aynı komplikasyon riskini taşır.

Gerek Heminefrektomi gerek Üreteropyelostomi de lomber ensizyondan iliak damarların aşağısına kadar üreterin çıkarılmasının % 70 vakada yeterli sonuçlar verdiği, mesane seviyesinde yapılacak ameliyatların komplikasyonlarından kaçınılabileceği belirtilmiştir (1,3,6). Eğer üreterosele reflü varsa üreter stumpu bağlanmalı ve tesbit edilmelidir. Üreterosel boşalırsa ipsilateral üreterdeki reflü de zamanla kaybolabilir (1,3,6).

Şayet üreterosel küçük ve arkasındaki detrusor sağlam ise üreter stumpunun mesane duvarı seviyesinden çıkarılması ve üreteroselin basitçe rezeksiyonu yeterlidir (1,3,6).

Büyük üreterosellerde ve bilhassa çift böbrek üreter anomalisi bulunan vakalarda;

- a) Gerek kendisine, gerekse ipsilateral üretere postoperatif reflüyü önlemek,
- b) Üreter alt ucunun anatomisini ve beslenme yapısını bozmamak
- c) İyi bir detrusor takviyesi yapmak
- d) Böbrek segmentini tahrip etmemek
- e) İki operasyon insizyonu yapmamak

f) Ameliyat süresini kısaltmak ve şokan bir durum yaratmamak bakımından intra ve ekstravezikal yolla her iki üreterin birden kesilip beraberce reimplante edilmesi, üst böbrek ve üreterin bozulmuş olduğu vakalarda dahi önerilmektedir. Bizim vakamızda bunu kanıtlar durumda olduğundan bu görüşü destekliyoruz.

### ÖZET

#### Ektopik üreterosel ve cerrahi tedavisi

Hemen her zaman duplike üreterin üst segmenti ile ilişkili olan ektopik üreterosel tedavisinde transüretal insizyon, heminefektomi ve ureteropyelostomi gibi cerrahi tedavi yöntemleri tavsiye edilmiştir.

Üreterosel eksizyonu ve harap olmuş mesane duvarı onarımından sonra her iki redüp'like üreterin Tunnel ve Cuff tekniği kullanılarak reimplantasyonu, bizim redüplike üreterle ilişkili ektopik üreterosel vakamızda gördüğü gibi tavsiye edilir nitelikte görülmektedir.

### SUMMARY

#### Ectopic ureterocele and its surgical treatment

Some surgical procedures such as transurethral incision or open excision of the ureterocele, heminephrectomy and ureteropyelostomy have been advocated in the treatment of ectopic ureterocele which is almost always associated with the upper segment of the duplex kidney.

Reimplantation of both of reduplicated ureters, utilizing the Tunnel and Cuff technique, after excision of the ureterocele and repairing of destroyed vesical wall seems to be advisable as seen in our ectopic ureterocele associated with reduplicated ureters.

**KAYNAKLAR**

- 1 - Barret DM, Malek RS, Kelalis PP : Problems and solutions in surgical treatment of 100 consecutive ureteral duplication in children, J of Urol, 114 : 126, 1975
- 2 - Bauer SB, Retik AB : The non-obstructive ectopic ureterocele, J of Urol, 119 : 804, 1978
- 3 - Belman AB, Filmer RB, King LK : Surgical management of duplication of the collecting system, J of Urol ,112 : 316, 1974
- 4 - Hendren WH, Monfort GJ : Surgical correction of ureterocele in childhood, J Pediatric Surgery, 6 : 235, 1971
- 5 - Karabay K : Ureterocele T,ürk Üroloji Dergisi IV, 3 : 145, 1978
- 6 - Kelalis PP : Anomalies of the urinary tract (Renal pelvis and ureter), Clinical pediatric urology, Ed. Kelalis PP, W.B. Saunders Co. USA, 520, 1976
- 7 - Malek RS, Kelalis PP, Burke EC : Simple and ectopic ureterocele in infancy and childhood, Surg Gynecol Obstet, 1, 34 : 611, 1972
- 8 - Paquin AJ : Surgery of the ureterovesical junction, Urologic Surgery, Ed. Glenn JF, Boyce WH, Harper and Row Co. : 233, 1969
- 9 - Royle MG, Goodwin WE : The management of ureteroceles, J of Urol, 106 : 42, 1971
- 10 - Williams DL, Woodard JR : Problems in the management of ectopic ureterocele, J of Urol ,92 : 635, 1964