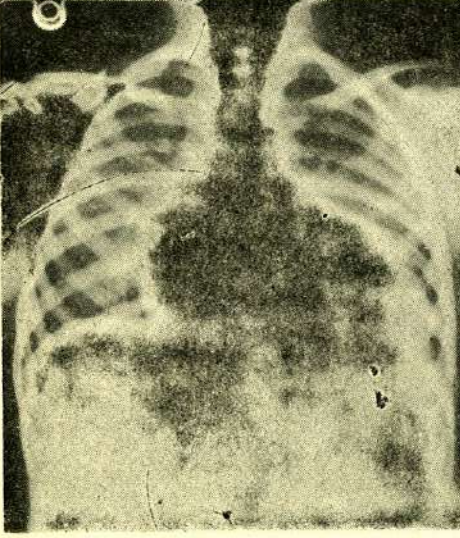
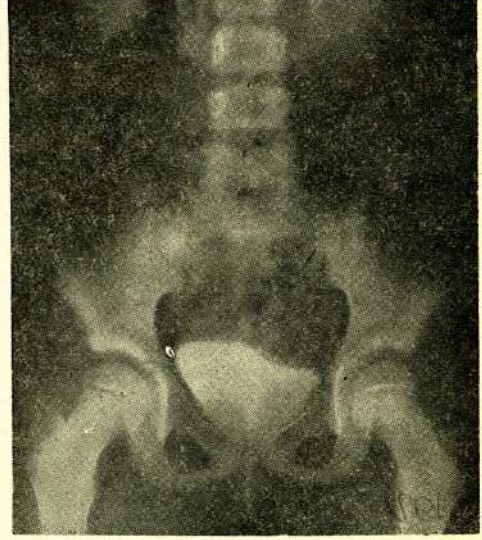


DÜZELTME

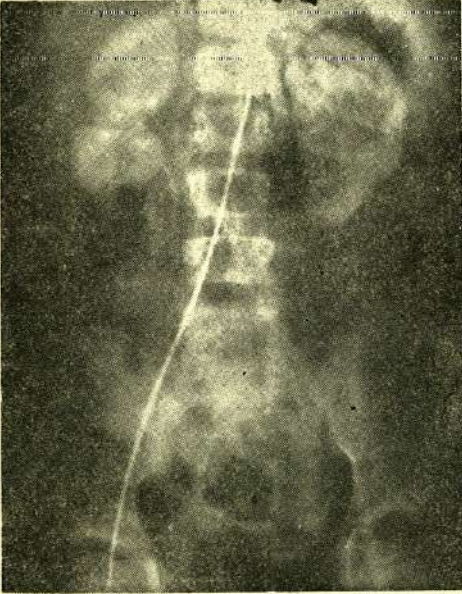
A.Ü. Tıp Fakültesi Mecmuasının Vol. 36, Sayfa 111-114 yayınlanan «Segmental Böbrek Hipoplazisi (ASK-Upmark Böbrek) ve Hipertansiyon» başlıklı N. Tümer ve ark. ait makalenin aşağıdaki resimleri ilgili makale ile birlikte basılmamıştır. Yayın Komisyonu bu yanlıştan dolayı yazarlardan özür diler.



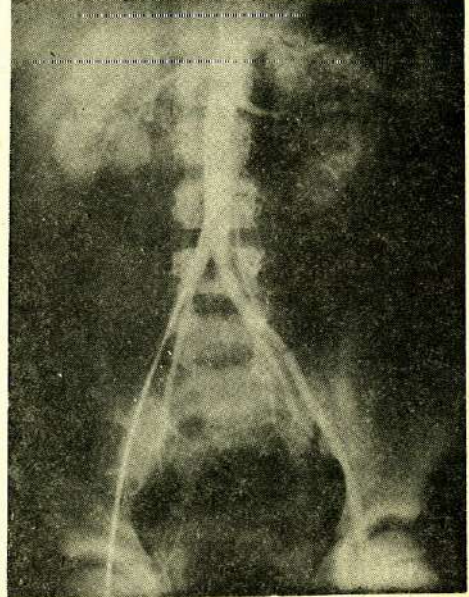
Resim - 1



Resim - 2



Resim - 3



Resim - 4