

SPIRAL OVARIAL GEBELİK

Sevgi Tezcan*

Mustafa Bahçeci**

Fırat Ortaç**

İlk defa 1682 yılında bir hastanın otopsisinde St. Maurice tarafından tanımlanan ovarial gebelik ender rastlanan bir antitedir. Sıklık değeri değişmekle birlikte, Hertig (6) ortalama olarak ektopik gebeliklerin % 0,7 – 1,07'sinin ve tüm gebeliklerinde 25000-40000'de birinin ovarial gebelik olduğu saptamıştır. İlk bakışta çok anlamlı görülmeyle beraber primer ovarial gebelik sıklığında bir artma olduğu söylenebilir. Donna Rengachary ve ark. (6) gelişen çalışma koşullarının, patolojik teşhis için dokuların rutin alınmasının ve titizlikle incelenmesinin, bu artışı açıklayıcı nedenler olarak ileri sürmüşlerdir.

Ovarial gebelik nedenleri olarak, geçirilmiş operasyona veya pelvik inflamatuvar bir hastalığa bağlı olarak obstrüksiyona uğramış ovulasyon, geçirilmiş salpenjite bağlı ineffektif tubal fonksiyon, desidunal reaksiyon ve endometriosis gibi uygun surface fenomeni sayılabilir.

VAKA TAKDİMİ

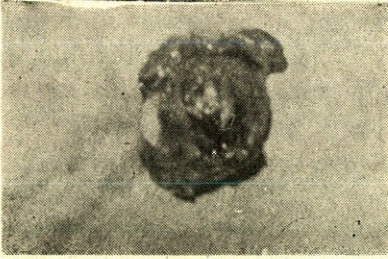
Vakamız B.Ş 38 yaşında Adana doğumlu olup 27/5/1983 tarihinde yaklaşık bir haftadan beri süregelen vaginal kanama, karın alt bölgesinde şiddetli ağrı şikayeti ile kliniğimize başvurdu. Anamnezde son adet tarihin Nisan ayı içinde olduğunu belirten hasta 19/5/1983 tarihinde atipik vaginal kanamasının başladığını ve diğer adetlerine göre fazla miktarda olup, uzun sürdüğünü ifade etmekteydi. Hasta bir yıldır I.U.D (İntra uterin araç) ile gebelikten korunmaktaydı.

Hastada vital fonksiyonlar normal idi. Pelvik muayenede; cervix manüplasyonda hassas olup ele spiral ipi gelmekteydi. Douglas aşırı derecede hassas ve dolgun idi. Batındaki aşırı hassasiyet ve defans nedeniyle adnexial herhangi bir kitle palpe edilemediği gibi iç genital organlar hakkında bilgi elde edilemedi. Hastada intraabdominal hemoraji ihtimalinin mevcut olduğu düşünülerek, douglas ponksiyonu yapıldı. Ponksiyonda yaklaşık 10 cc pıhtılaşmayan kan geldi.

* A.Ü. Tıp Fakültesi Kadın Hastalıkları ve Doğum Anabilim Dalı Doçenti.

** A.Ü. Tıp Fakültesi Kadın Hast. ve Doğum Anabilim Dalı Araştırma Görevlisi.

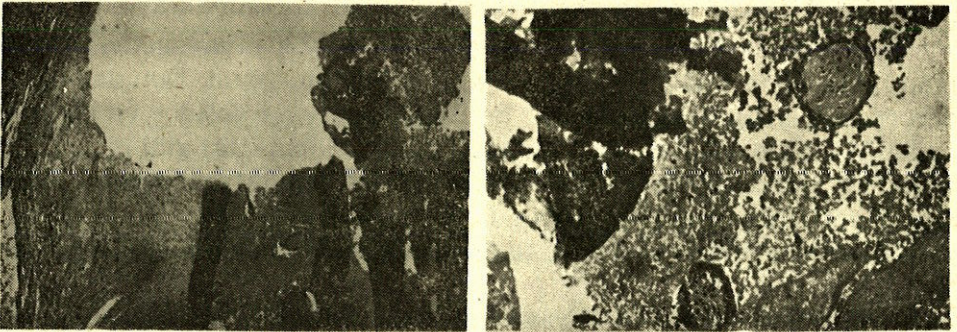
Laboratuvar bulguları; İmmünolojik gebelik testi müspet idi. Hemoglobin 12.50 Gr./100 ml, eritrosit 3840000/mm, lökosit 6800/mm idi. Tam idrar bulguları normal olup, direkt batın grafisinde pelviste lokalize spiral dışında patolojik bir bulgu yoktu. Bu bulgular üzerine hasta Hemoraji İtern ön tanısıyla 1956 protokol numarasına kaydedilerek kliniğimize yatırıldı ve acilen operasyona alındı. Genel anestezi altında pfannenstiel kesi ile batına girildi. Batında yaklaşık 200 cc kan mevcuttu. Uterus, sol tüp ve over normal idi. Sağda overden gelişmiş ve rüptüre olmuş ektopik gebelik mevcuttu. Sağ tüp over üzerine yapışmış olup normal görünümde idi. Yapışıklıkların mevcudiyeti ve hastanın dört çocuk sahibi olması göz önüne alınarak, sağ salpingoofektomi yapıldı. Hastanın postoperatif dönemi normal seyretti. Ve postoperatif altıncı günde dikişleri alınarak taburcu edildi. Patolojik inceleme : (30/5/1983 tarih Biopsi no : 1025)



Resim 1 - Ameliyat materyalinin makroskopik görünümü

Makroskopi : bir tarafta 5 cm. boyutlarında tüp ihtiva eden 3x4x5 cm. boyutlarında kitleden yapılan kesitlerde, kitle kanlı, fibrine materyelle dolu olup bir tarafta duvar içinde 0.5 cm. boyutlarında kesitler ve sarı renkli korpus luteum odağı mevcuttur. (Resim - 1).

Mikroskopi : Patolojik olarak normal olan, tuba uterinaya yapışık olan ve iç kısmı kanlı bir kitle ile dolu olan, kistik bir hal gösteren oluşumun duvarından hazırlanan preparatlarda over dokusunun varlığı gözlenmiş olup kanlı kitle içinde chorion villuslarının varlığı dikkati çekmekte idi. (Resim - 2)



Resim 2 - Ameliyat materyelinden yapılan preperotin görünümü.

TARTIŞMA

Spielberg 1978 yılında primer ovarial gebelik teşhisi için geçerli olan kriterleri aşağıdaki şekilde formüle etmiştir.

- 1 — Ovarial gebeliğin mevcut olduğu taraftaki tüp normal olmalıdır.
- 2 — Fetal sac over tarafını işgal etmelidir.
- 3 — Over ve kese utero-ovarial ligament aracılığı ile uterusu ilişkili olmalıdır.
- 4 — Kese duvarında ovarial doku mevcut olmalıdır.

Son zamanlarda intrauterin alet kullanan kadınlarda ektopik gebelik sayısında artma olduğu yayınlanmıştır. Jack. G. Hallatt ve arkadaşları (7) Southern California Medical Center'de 1953-1981 yılları arasında yaptıkları araştırmada 279925 doğumun 2478'inde ektopik gebelik tesbit etmişlerdir. Bunun 25 tanesi ovarial gebelikti. Bunun da 5 tanesinde I.U.D mevcuttu. Son 10 yılda 28 makalede 44 adet I.U.D ile birlikte ovarial gebelik vakası yayınlanmıştır. (2) I.U.D. ile beraber olan ovarial ve tubal gebeliklerdeki sıklık büyük olasılıkla; korunmayan, predispoze hastalardaki tubal ve ovarial gebeliklerin gerçek oranının bir yansımasıdır (6).

Diğer bir görüşe göre burada değişen tubal matite etkili olarak kabul edilmektedir. Lehfeld ve arkadaşları (2) çalışmaları sonucunda tubal ve ovarial gebeliklerin yüksek relatif sıklıklarında I.U.D.'nin uterin gebelikleri tubal gebeliklere oranla daha etkili önleyişlerine bağlamışlardır. Ancak I.U.D kullananlarda gerçek ovarial gebelik sıklığını saptamak zordur. Çünkü ovarial gebelikler, tüm peritoneal doku ve kan örnekleri titizlikle incelenemedikçe erken vakaların çoğu «Ovarial apoplexy» olarak yanlış olarak teşhis edilir. Gerin-Lajoie (3) ise ovarial gebeliklerde hemorajinin çok hızlı oluştuğunu ve çok genç embrionun bu kan akımı içinde boğulup kaybolduğunu geride ise ancak birkaç plasental eleman kaldığını ifade etmişlerdir. Operasyon sırasında ilerlemiş vakalar dışında, vakaların çoğu rüptüre olmuş corpus luteum kist ıveya kanayan korpus luteum olarak teşhis edilmekteydi. Hastaların çoğu genç olduğu için konservatif over cerrahisi (Wedge veya Kistektomi) yapılmalıdır. Salpingoofektomi sadece ilerlemiş vakalarda, teknik zorluklara bağlı olarak uygulanmalıdır. Bizim vakamızda yapışıklıkların neden olduğu teknik zorluklar ve hastanın dört canlı çocuğa sahip olması nedeniyle salpingoofe-

rektomi yapıldı. Overin, gebeliğin primer yeri olup olmadığını saptamak için, Rubin tarafından bir zamanlar önerilen Rutin salpenjektomi, tavsiye edilmeyen bir yöntemdir.

ÖZET

Ovarial gebelik, genellikle over rüptürü ve massif peritoneal kanama ile birlikte, overde ve korpus luteum üzerinde görülür. Hemorajik over olarak kendini gösteren ovarial gebelik, sıklıklarda rüptüre olmuş korpus luteum sanılarak yanlış teşhis edilir. Ovarial gebelik, yüksek derecede fertil kadınlarda görülür ve sıklıkla ovarial gebelik olma şansını önlemeyen spiral kullanımı ile birlikte dir. Bu yayında, bir ovarial gebelik vakasının, klinik, patoloji bulguları ve tedavisi tartışılmıştır.

SUMMARY

I.U.D (Intra Uterine Device) and Ovarian Pregnancy

Ovarian pregnancy occurs within the ovary and on the corpus luteum. usually with rupture of the ovary and a massive hemoperitoneum. It present as a hemorajic ovary and is frequently misdiagnosed as a ruptured corpus luteum. It occurs in the highly fertile patient and is often associated with the use of the IUD which does not prevent the chance of occurrence of ovaarian pregnancy. In this report, one case of aviran pregnancy is discussed with clinic, pathologic findings and management of it.

LİTERATÜR

1. Farrell DM, Ambramsj : Primary ovarian pregnancy *Obstet. Gynecol.* 7 : 562-564, 1956.
2. Lehfeld H, Tietz C, Gorstein F : Ovarian pregnancy and intrauterin device *Am. J. Obstet. Gynecol.* 108 : 1005-1009, 1970.
3. Gerin-Lajoie : Ovarian pregnancy *Am. J. Obstet. Gynecol.* 62 : 920-929, 1951.
4. Campbell JS, Simone Haçguebard, Mitton DM et al : Acute hemoperitoneum, IUD and occultoovarian pregnancy *Obstet. Gynecol.* 43 : 438-442, 1974.
5. Boronow RC, Mc Clin TW, West RH et al : Ovarian pregnancy *Am. J. Obstet. Gynecol.* 91 : 1095-1106, 1965.
6. Donna Rengachary, MD, Facog, Jamil A Feyez, MD, Harry S. Jonas Ovarian pregnancy *Obstet. Gynecol.* 49 : 76-79, 1977 January
7. Jack G Hallatt MD Primer Ovarian Pregnancy : A report of twenty-five cases *Am. J. Obstet. Gynecol.* 143 : 55-601982, May.