

## APPENDİKS MUKOSELLERİ (Nadir görülen bir olgu dolayısıyla)

Erdal Anadol\*

Ülkü Güney\*

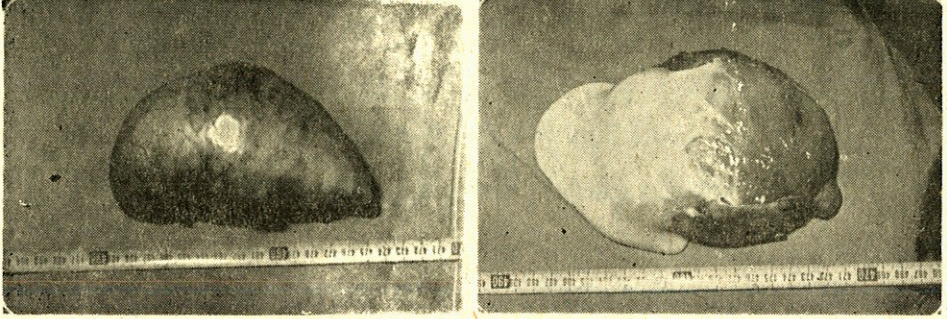
İlk appendiks mukoseli olgusu 1842'de Rokitansy tarafından bildirilmiş ve ayrıntılı bir şekilde ilk kez 1863'de Virchow tarafından tanımlanmıştır. 1901'de Frankel ilk kez appendiks mukoseli ile «Psödomyxoma peritonei» arasındaki ilişkiye dikkati çekmiştir. (1,8,9). Oldukça seyrek rastlanan bir patoloji olduğundan, bu konudaki literatürde sınırlı sayıda olgunun belirli yönleriyle incelenmesi şeklinde olmuştur. Günümüze kadar appendiks mukosellerinin klinik ve biyolojik davranışlarını belirleyecek standart morfolojik ya da histopatolojik kriterler saptamak mümkün olmamıştır.

### Olgu Takdimi

H.B, 61 yaşında, erkek, prot no : 1472. Prostat hipertrofisine uyan yakınmaları sebebiyle incelenirken, tesadüfi olarak kitle saptanmış. İki kez üst G.İ.S. kanaması geçirmiştir. Soy geçmesinde özellik yoktur. Fizik muayenede; karın sağ alt kadranda sınırları belirsiz, kistik izlenim veren, direngen, ağrısız, hareketli, 10x18x20 cm boyutlarında bir kitle mevcuttu. Ultrasonografik olarak da, karaciğerin sağ lob arkasında, vena cava inferiorun önünde 20x15x10 cm boyutlarında kistik bir lezyon saptanmıştır. Yapılan laparatomide, kitlenin omentum ve çıkan kolona olan yapışıklıkları ayrılıp disseke edildiğinde tabanını appendiks kaidesi oluşturduğu, müsinöz yapıda sıvı içeren bir kist olduğu görüldü ve appendektomi yapılarak total eksize edildi (Resim 1-2).

\* A.Ü.T.F. Genel Cerrahi Anabilim Dalı Doçenti



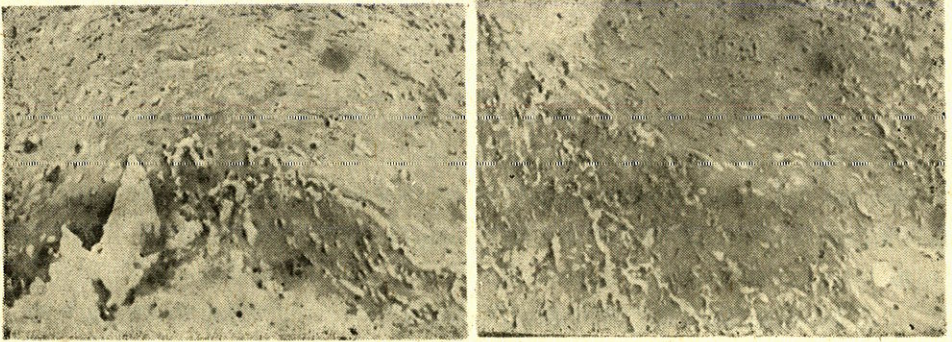


Resim 1-2 Çıkarılan materyel

Post operatif dönemi komplikasyonsuz seyreden hasta post op. 7. inci günde şifa ile taburcu edildi.

Histopatolojik olarak kitlenin duvarını kas dokusu teşkil ettiği, içinde appendikse ait mukozanın ortadan kalkmış olduğu ve yoğun mukus sekresyonu ile dolu olduğu görüldü (Resim 3-4).

A.Ü.T.F. patoloji anabilim dalında 27/3/1984 tarihli ve 12997 prot. nolu preparat appendiks mukoseli tanısı aldı.



Resim 3-4. Materyelin fizyopatolojik tetkiki (H.E. boyası x 40)

## TARTIŞMA

Appendektomi metaryallerinin taranması ya da otopsi taramaları şeklinde yapılan incelemelerde appendiks mukoseli insidansı % 0.04 ile % 0.3 arasında değişmektedir (2,7,8). Yayınların çoğunda kadınlarda daha sık görüldüğü bildirilmiştir (4,9). Klinik olarak vakaların



çoğu ya asemptomatiktir ya da epigastrium ve sağ alt kadranda dolgunluk ve ağrıdan şikayetçidirler. Karında palpabl kitle, hastaların 1/3'den daha azında mevcuttur (8,9). Çok daha az bir kısmı ise akut appendisite uyan yakınmalarla hekime başvurmaktadır (8,9). Radyolojik olarak, yeterli büyüklükte olduğu takdirde direkt grafilerde karın sağ alt kadranda yumuşak doku izlenimini veren bir oposite, nadirende yer yer klasifikasyon izlenebilir (3). Arteriografik olarak ne periton boşluğunda ne de retroperitoneumda tümör boyanması yoktur ve a. appendikularis'in çekilmiş gibi uzamış, düzleşmiş olduğu görüldü (7).

Mukosel, o lezyonun biyolojik davranışını ya da prognozunu belirleyecek bir özellik taşımayan genel bir morfolojik terimdir. Bu ortak morfolojik görünüme sebep olabilen patolojileri ilk kez 1940'da Woodruff ve Mc Donald benign ve malign olarak iki grupta toplamışlardır (10). Mukoselin etyopatogenezinde, iki ana mekanizmanın sebep olduğu görüşü yaygınlık kazanmıştır. Obstrüktif mekanizma ile ortaya çıkan appendiks'in mukus kistlerine nadir rastlanır (2,3,5). Hemen hiç bir klinik önemi yoktur. Bunlara mukosel yerine appendiks'in retansiyon kistleri adı verilmesi önerilmiştir (1). Diğer ana grupta ise müsinöz hiperplaziden adenom ve karsinoma kadar bir spektrum içinde yer alan çeşitli patolojiler bulunmaktadır ki günümüze değin bunların bütün ortak özelliklerini bir araya toplayan yeterli bir sınıflandırma yapılamamıştır. Higa ve arkadaşları (4) mukosele sebep olan lezyonları; a) Mukozal hiperplazi, b) Müsinöz kist adenoma, c) Müsinöz kistadenokarsinoma olarak üç ana gruba ayırmışlardır. Higa ve arkadaşlarının bu şekilde bir sınıflandırması appendiks mukoselleri arasındaki histopatolojik özellikte kaynaklanmaktadır. Ancak klinik davranışları göz önüne alındığında bu hipotezi destekleyecek veriler bulmak kanımızca güçtür. Ayrıca kolon kanserlerinin aksine appendiksin malign mukoselleri nadiren lenf metastazı veya hematogen metastaz yaparlar. Genellikle direkt invazyon yoluyla yayılırlar. (7). Aho ve arkadaşları (1) ise appendiks mukosellerini, a) retansiyon kisti, b) benign neoplastik mukosel c) malign invaziv mukosel, d) mukosel ile birlikte over müsinöz kistadenoması şeklinde dört gu-



rupta toplamışlardır. Appendiks mukoseli ile müsinöz bir over tümörünün aynı anda bulunması yazarların deneyimine göre tamamen farklı prognostik özellik taşır. Prognozu belirleyen hemen daima appendiksteki lezyon değil overdeki tümör olmaktadır. Overdeki tümörün appendiks mukoselinden dökülen hücrelerin over üzerine implantasyonu şeklinde geliştiği ya da over dokusundaki embriyoner epitel artıklarından geliştiği şeklinde muhtelif görüşler ortaya atılmışsa da bu konuya aydınlık getirmek mümkün olmamıştır (1,4,5,8,9).

## SONUÇ

Mukosel, appendiks de çeşitli farklı patolojilerin sebep olabildiği ortak bir morfolojik görünümü tanımlayan genel bir terimdir. Basit bir retansiyon kisti şeklinde gelişen mukoseller dışındaki patolojilerin etyopatogenezleri kesin olarak aydınlatılamamış olmakla beraber biyolojik davranışını ve prognostik özelliklerini, dolayısıyla tedavi ilkelelerini belirlemeğe yardımcı olacak çeşitli histopatolojik kriterler saptanmış ve bunlara göre sınıflandırmalar yapılmıştır (1,4). Preoperatif olarak appendiks mukoseli ön tanısı konan vakalarda, düşünülecek yegane tedavi cerrahidir. Operasyonda hemen daima basit bir appendektomi yeterli bir tedavi sağlamaktadır. Periton boşluğunda serbest olarak yer alan mukusun yalnızca aspire edilerek temizlenmesi yeterlidir. Appendiks mukoselleri ile over tümörleri yada kolon kanserleri arasında kesin açıklanamamış olmakla birlikte bir over müsinöz tümörünün varlığı durumunda, prognozu genellikle ovarial tümörün niteliği belirler. Appendiks epitelinin malign değişiklikler gösterdiği mukosel olguları ve bu olgularda 5 yıllık ortalama yaşam süresi % 25'in altındadır (1,4).

Tartışılan verilerin ışığı altında gözden geçirildiğinde takdim edilen vaka büyük olasılıkla (Kronik inflamatuvar değişikliklerin sikatrisi sonucu ortaya çıkmış) ve literatür şimdiye kadar rastlamadığımız derecede büyük bir appendiks mukoseli olgusu olarak değerlendirilmiştir.



**ÖZET**

Bir appendiks mukoseli olgusu dolayısıyla bu konudaki literatür gözden geçirilmiştir. Özellikle bu patolojinin etyopatogenezinine de değinen çeşitli sınıflandırmaları gözden geçirilmiş, biyolojik davranışın ve prognozun belirlenmesi açısından histopatolojik tetkikinin önemi vurgulanmıştır.

**SUMMARY****Mucoseles of the appendix vermiformis.**

A case of appendical mucocoele is presented and the literature on this subject is reviewed. The pathogenesis and some recent classifications of this entity is reviewed, and prognostic significance of histo-pathologic examinations is emphasized.

**KAYNAKLAR**

1. Aho AJ, Heinonen A, Lauren P : Benign and malignant mucocele of the appendix. *Acta Chir Scand* 139 : 392-400, 1973.
2. Avni A, David MP, Behar AJ, Yossipov J : Giant mucocele of appendix falsely diagnosed as ovarian cyst. *Acta Obs Gyn Scand* 60 : 433-434, 1981 .
3. Buxton TJ : Porcelain appendix. *Arch Surg* 114 : 736-737, 1979.
4. Higa, E, Rosai J, Pizzimbono CA, Wise L : Mucosal hyperplasia mucinous cystadenoma and mucinous cystadenocarcinoma of the appendix. *Cancer* 32 : 1525-1541, 1973.
5. Honore HL, O'hara EK : Benign mucocele of the vermiform appendix secondary to segmental luminal obliteration. *Am J Gastroenterology* 70 : 660-663, 1978.
6. Jacobson S : Mucocele of the appendix. *Acta Chir Scand* 114 : 557-558, 1978.



7. Kanh M, Freidman HIR : Mucocele of the appendix. Dis Col Rect 22 : 267-269, 1979.
8. Watne L, Trevin E : Diagnostic features of mucocele of the appendix. Arch Surg 84 : 46-54, 1962.
9. Wesser RD, Edelman S : Experiences with mucoceles of the appendix. Ann Surg 153 : 272-276, 1961.
10. Woodruff R, Mc Donald JR : Benign and malignant cystic tumors of the appendix. Surg Gyn. Obst. 71 : 750-755, 1940.