

ANKARA ÜNİVERSİTESİ

Tıp Fakültesi MECMUASI

The Journal of the Faculty of Medicine
University of Ankara



Cilt : 38

Sayı : 2

1985

YAYIN KOMİSYONU
BAŞKANI

Prof. Dr. Hayati EKMEN

YAYIN YÖNETMENİ
Prof. Dr. R. Kâzım TÜRKER

ÜYE

Prof. Dr. İsfendiyar CANDAN

ÜYE

Prof. Dr. İ. Hakkı AYHAN

ÜYE

Doç. Dr. Yücel KANPOLAT

ÜYE

Doç. Dr. Nuri KAMEL

ÜYE

Doç. Dr. Abdülkadir DÖKMECİ

ANKARA ÜNİVERSİTESİ TIP FAKÜLTESİ MECMUASI
A.Ü. Tıp Fakültesinin yayın organıdır. 1977 yılından itibaren
yılıda 4 sayı olarak yayınlanacaktır. Beher Sayısı 40.- TL. dir.

NOT : YAYIMLANACAK ESERLERİN BİLİM VE DİL BAKIMINDAN SORUMLULUĞU YAZARLARA AİTTİR.

YAZIŞMA ADRESİ :

A. Ü. Tıp Fakültesi Yayın Komisyonu Başkanlığı

Sıhhiye/ANKARA

ANKARA ÜNİVERSİTESİ



Tıp Fakültesi MECMUASI

Cilt : 38

Sayı : 2

Sene : 1985

İÇİNDEKİLER

Ev tozuna duyarlı bronş astmalı hastalarda spesifik IgE ve bazofil degranülasyon testi (Zeynep Mısırlıgil, Lütfü Gürbüz, Hayati Bilgiç)	85
Masseter kas hipertrofisi ve tedavisi (Cihat Borçbakan, Okan Gürsel, Serdar Gültaş)	95
Kırık kaynama yokluğunda ve gecikmesinde elektrostimülasyon tipleri ve mukayesesi (Güngör Sami Çakırgil, Tarık Yazar)	103
Amfizematöz kolesistit (Zakir Akyol, Necati Örmeci, Ali Özden, Özden Uzun-alimoğlu)	115
Diferansiye tiroid kanserlerinde karsinoembryonik antijen düzeyleri (Zeki Candar, Kamil İmamoğlu, Bilsel Baç, Celalettin Keleş, Hasan Acar, Güner Erbay, Güner Tokuz, Gül Alptuna)	121
Sürrrenal kistleri (Orhan Bulay, Bülent Mızrak, Kamil İmamoğlu)	127
Strongyloides stercoralis (Ali Özden, Necati Örmeci, Özden Uzun-alimoğlu) ...	133
Duodenum ülser perforasyonlarında acil radikal operasyonlar (Şadan Eraslan, Kamil İmamoğlu, Hasan Acar)	139

ANKARA ÜNİVERSİTESİ



Tıp Fakültesi MECMUASI

The Journal of the Faculty of Medicine
University of Ankara

Volüme : 38

1985

Number : 2

CONTENTS

- Specific IgE and basophil degranulation test in house dust sensitive bronchial asthma patients (Zeynep Mısırlıgil, Lütfü Gürbüz, Hayati Bilgiç) 85
- Masseteric muscle hypertrophy and its treatment (Cihat Borçbakan, Okan Gürsel, Serdar Gültaş) 95
- The types and comparison of electrostimulation in nonunions and delayed unions (Güngör Sami Çakırgil, Tarık Yazar) 103
- Emphysematous cholecystitis (Zakir Akyol, Necati Örmeci, Ali Özden, Özden Uzunlmoğlu) 115
- Carcinoembryonic antigen in differentiated thyroid carcinoma (Zeki Candar, Kamil İmamoğlu, Bilsel Baç, Celalettin Keleş, Hasan Acar, Güner Erbay, Güner Tokuz, Gül Alptuna) 121
- Adrenal cysts (Orhan Bulay, Bülent Mızrak, Kamil İmamoğlu) 127
- Strongyloides stercoralis (Ali Özden, Necati Örmeci Özden Uzunlmoğlu) ... 133
- Urgent radical surgical operations for perforated duodenal ulcers (Şadan Eraslan, Kamil İmamoğlu, Hasan Acar) 139

EV TOZUNA DUYARLI BRONŞ ASTMALI HASTALARDA SPESİFİK IgE VE BAZOFİL DEGRANÜLASYON TESTİ

Zeynep Mısırlıgil*

Lütfü Gürbüz**

Hayati Bilgiç***

Allerji hastalarında etkili tedavi yöntemi, hastalığa neden olan allergenlerin doğru olarak saptanması ile uygulanabilir. Bunun için de çeşitli tanı yöntemleri geliştirilmiştir. Yöntemlerin büyük bir kısmı reaksiyon esnasında salınan histaminin biyolojik ve kimyasal yöntemlerle ölçümüne dayanır.

Klinik hikâye yanında deri testleri de önemli bilgiler verir. Pozitif olması klinik ile birlikte ise, değerlidir. Fakat klinik hikâye ile deri testleri her zaman birbirini tutmadığı gibi, anaflaktik şok yapabilmesi, yalancı pozitif ve negatif sonuçların görülebilmesi günümüzde allerjistleri in vitro allerji testlerini birlikte uygulamaya yöneltmiştir.

Kullanılan ve güvenilen tanı yöntemlerinden biri de bazofil degranülasyon testi ile antijene spesifik IgE analizleridir (2,3,4,7).

Bu çalışmadaki amacımız, ev tozuna duyarlılık tanımlayan allerjik bronş astmalı hastalarda ev tozu antijeni ile deri testi, bazofil degranülasyon testinin tanıdaki yararını tartışmaktır.

GEREÇ VE YÖNTEM

Hasta grubumuz A.Ü. Tıp Fakültesi Göğüs Hast. ve Tbc. Anabilim dalı allerji bölümünde takip edilen, ev tozuna duyarlılık tanımlayan 20 allerjik bronş astmalı hastayı içermektedir. Kontrol grubu atopik olmayan, sağlıklı ve hastalarımızla aynı yaş grubundan olan 10 kişiden oluşmuştur. Tablo I.

* A.Ü.T.F. Göğüs Hast. ve Tbc. Anabilim Dalı Doçenti

** A.Ü.T.F. Göğüs Hast. ve Tbc. Anabilim Dalı Profesörü.

*** Göğüs Hast. ve Tbc. uzmanı.

Tablo I : Olguların yaş ve cinsine göre dağılımı

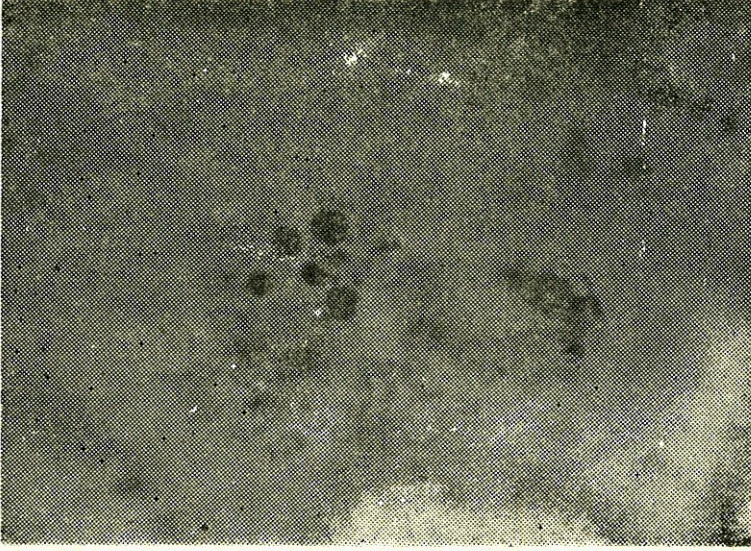
Grup	Olgu Sayısı	Yaş Ortalaması	Yaş Sınırı
Hasta	20 (15 K, 5 E)	27.5 \pm 1.7	18 - 38
Kontrol	10 (5 K, 5 E)	27.8 \pm 1.5	20 - 35

P > 0.05

Ev tozu antijeni mite'dan zengin ev tozlarının harmanı ile, Ağırlık/Hacim (weight/volüm) standardizasyonuna göre, sulu ekstrakt olarak hazırlanmıştır. Hasta ve kontrol olgularına 1/1000'lik antijen sulandırımından deri içine uygulanarak 15 dakika sonunda zerk yerinde meydana gelen eritem ve ödem plağının büyüklüğü, kontrol testle (% 0.4 fenollü fizyolojik tuzlu su) karıştırılarak değerlendirilmiştir.

Olgulardan alınan serum örneklerinde Shelley ve ark. nın yapmış olduğu antijen ve antikor etkisi altında bazofil hücrelerindeki granülasyon esasına dayanan test (10) esas alınarak, Kimura ve ark. nın yöntemi (9) modifiye edilerek bazofil degranülasyon testi uygulanmıştır. Bu testde antijen olarak, ön çalışmada en iyi degranülasyon yapan ve spontan salınımının az olduğu ev tozu antijenininin 1/30 (W/V) yoğunluğu kullanılmıştır.

Mikrotitrasyon plaklarında 20 μ l'tlik otomatik pipetle ev tozu antijeni, antikor olarak olguların serumu ve deney günü tavşandan 10 cc heparinli alınmış olan kandan Rodey ve ark.nın (15) yöntemine göre ayrılmış olan tavşan bazofil lökositlerinden aynı miktarlarda konularak, karışımı sağlanmıştır. 37 C° benmaride 15 dakika bekletildikten sonra, standard lökosit pipeti ile 1/10 oranında bazofil boya solusyonu ile (% 0.8 toluidin mavisi % 5 Al₂ (SO₄)₃ çözeltisi içinde hazırlanır ve bu boya solusyonundan 20 ml, 25 ml distile su ile sulandırılır) dilüsyon yapılarak Thomas Zeiss kamarasında ışık mikroskopunda 400 büyütme ile 100 bazofil sayılarak normal ve degranülasyon gösteren bazofiller yüzde (%) olarak değerlendirilmiştir (Resim I). Sayım 5 dakika - 2 saat içinde yapılmıştır. Her deney kontrollü yapılarak, spontan salınım değerleri çıkarılarak degranülasyon oranları belirlenmiştir. Çalışmada enkubasyon öncesi ve sonrası lökositlerin



Resim 1 : Ortada normal tavşan bazofil hücresi etrafında degranüle tavşan bazofil hücreleri (x 400, 24 kez büyütülmeli)

parçalanma derecesi % 0.4 tripan mavisi ile kontrol edilmiştir (13). Her deneyde yaklaşık ölü hücre % 5 den az olarak saptanmıştır.

Bazofil degranülasyonu şu kriterlere göre saptanmıştır (10,14) :

- Hücre çapının büyümesi,
- Sitoplazmanın daha soluk boyanması ve granüllerin şişmiş olması,
- Granüllerin hücre dışına çıkması,
- Normal bazofillerin yuvarlak şekillerinin büzülerek armut biçimini almaları.

Olguların serum örneklerinde Engvall ve Perlmann'ın (5) tanıttığı ELISA (enzyme linked immunosorbent assay) yöntemi ile total IgE ve ev tozuna spesifik IgE analizleri yapılmıştır. Total IgE için Behringwerke enzygnost kiti kullanılmıştır. Bütün serum örnekleri aynı gün çalışılarak değerlendirilmiştir.

İstatistiksel değerlendirmeler A.Ü.T.F. Biyoistatistik bilim dalında yapılmıştır. Ortalamalar arası fark t testi ile değerlendirilmiştir.

BULGULAR

Hasta grubu, ev tozu antijeni ile deri testinde cevap verenler ve vermeyenler olarak iki ayrı grupta değerlendirildi. Olgulara ait klinik bulgular ve deri testleri, bazofil degranülasyon, total ve spesifik IgE sonuçları tablo II de verilmiştir.

En yüksek bazofil degranülasyonu, deri testi pozitif olan hasta grubunda bulundu ($p < 0.001$). Deri testi negatif olan hasta grubu ile kontrol grubu arasında da anlamlı bir fark saptandı ($p < 0.01$).

Her iki hasta grubunda IgE yüksek değerlerde idi (tablo II).

Tablo II : Olguların Klinik ve Test Bulguları

A) Deri Testi Pozitif Hastalar				B) Deri Testi Negatif Hastalar				C) Kontrol			
Olgu No. (Yaş, Cins)	BDT* %	Sp. IgE*	T. IgE*	Olgu No. (Yaş, Cins)	BDT %	Sp. IgE PRU/ml	T. IgE IU/ml	Olgu No. (Yaş, Cins)	BDT %	Sp. IgE PRU/ml	T. IgE IU/ml
1. (Y.K, 30, K)	29	2.80	950	1. (A.İ, 26, K)	6	—	260	1. (G.E, 20, K)	4	—	100
2. (F.Ö, 37, K)	13	3.90	950	2. (B.Y, 25, K)	20	1.05	800	2. (A.D, 25, K)	3	—	25
3. (N.İ, 25, K)	25	—	500	3. (A.S, 34, K)	14	—	300	3. (S.S, 23, K)	5	—	100
4. (M.T, 32, E)	27	5.75	400	4. (O.Z, 28, K)	4	—	220	4. (H.O, 30, E)	1	—	36
5. (H.İ, 28, E)	27	0.52	300	5. Ö.S, 25, E)	3	—	100	5. (N.N, 29, E)	5	—	38
6. (N.K, 18, K)	30	0.35	320	6. E.Ö, 22, K)	12	—	600	6. (G.E, 23, E)	2	—	100
7. (B.E, 33, K)	25	0.65	310	7. (S.A, 30, K)	6	—	750	7. (Y.D, 29, E)	4	—	70
8. (B.Ç, 25, E)	19	0.52	290	8. A.B, 34, K)	10	—	95	8. H.B, (30, E)	0	—	110
9. (N.Y, 24, K)	36	1	320	9. (S.H, 21, K)	11	—	300	9. (Z.M, 34, K)	1	—	10
10. (H.Y, 38, E)	38	—	109	10. (G.İ, 23, K)	8	—	40	10. (M.Ç, 35, K)	2	—	16
\bar{X}	26.9	1.9	446.9		9.4	346.5			2.7	60.5	
Sx	7.3	0.7	89.3		1.6	86.8			0.6	12.5	

B D T : Bazofil degranülasyon testi
S p : Spesifik
T : Total

Gruplar arası P : B D T :

A - B P < 0.001

A - C P < 0.001

B - C P < 0.01

T. IgE : A - B P > 0.05

A - C P < 0.001

B - C P < 0.01

Ev tozu antijenine spesifik IgE kontrol grubunda ve bir olgu dışında, deri testi negatif olan bronş astmalı hasta grubunda negatif olarak bulundu. Deri testine negatif cevap alınan ve spesifik IgE 1.05 PRU/ml olarak bulunan hastada ev tozu antijeni ile bazofil degranü-

lasyonu % 20 olarak saptandı. Deney farklı zamanlarda tekrarlandığında degranülasyon oranının yaklaşık olarak yüksek olduğu gözlemlendi. Bu hastada in vitro sonuçların pozitif bulunması üzerine, deri testi tekrarlandığında tekrar cevap alınamadı.

Bazofil degranülasyon sonuçlarına göre Phadezym RAST'ın pozitiflik derecesinin olgulardaki dağılımı tablo III'de verildi. Vaka sayısı az olduğu için iki yöntem arasında istatistiksel değerlendirme yapılamadı fakat tablodan da görüldüğü gibi % 10 dan az bazofil degranülasyon gösteren olgularda spesifik IgE de bulunamamıştır ve deri testi negatif olarak saptanmıştır.

Tablo III : Bazofil degranülasyon sonuçlarına göre Phadezym RAST'ın pozitiflik derecesi ve deri testi cevabının olgulardaki dağılımı.

BDT %	Sayı	Phadezym RAST (spIgE)*				Deri Testi	
		0	1	2	3	Pozitif	Negatif
0-10	15	15					15
10-20	6	4	1		1	2	4
20-30	7	1	4	1	1	6	1
30	2	1		1		2	

* Ev tozuna spesifik IgE Phadezym RAST'ın pozitiflik derecesi.

0 : negatif veya ölçülemeyecek değerde

1 : 0.35 — 1.5 PRU/ml (düşük derecede pozitif)

2 : 1.5 — 3.5 PRU/ml (orta derecede pozitif)

3 : 3.5 — 17.5 PRU/ml (yüksek derecede pozitif)

TARTIŞMA

İmmunolojik olaylarda günümüzde en çok kabul edilen IgE ile oluşan tip I aşırı duyarlılık olaylarıdır. Allerjik bronş astmalı hastalarda serumda IgE yükselmiştir (18,19).

Serum IgE düzeyinin normal okul çağı çocuklarda en yüksek düzeyde olduğu ve yaşla azalma gösterdiği bildirilmiştir. (8,20) Çalışmamızda aynı yaş grubundan seçilmiş hasta ve kontrol grubunda, IgE analizinde hassas ve duyarlı bir test olan ELISA (6) ile, serum IgE düzeyini değerlendirdiğimizde astmalı hasta grubunda artmış olduğunu saptadık.

Kagamimori ve ark., okul çağı çocuklarda total IgE'nin erkek çocuklarda kızlara göre 2.1:1 oranında daha yüksek olduğunu bildirmişlerdir. (8) Bizim kontrol grubumuzda sex dağılımı eşit olmasına karşın, hasta grubumuzda erkek hasta sayısının az oluşunun bulunduğu değerlerde bir fark yaratmadığını söyleyebiliriz.

Bazofil degranülasyon testi pratik ve güvenilir bir testtir (1,2,4). Bu test, antijen antikor etkisi altında bazofil hücrelerindeki morfolojik değişiklikler esasına dayanır. Atopik hastalarda allergenlerin belirlenmesi amacı ile pek çok çalışmada kullanılmıştır (1,4,9,12,17).

Benveniste ve ark. erken hipersensibilite reaksiyonlarında bazofil degranülasyon testinin allergenlerin belirlenmesinde önemli bir test olduğunu vurgulamışlar ve deri testi, RAST ve histamin salınım testleri ile bazofil degranülasyon arasında pozitif bir korelasyon olduğunu göstermişlerdir (1).

Dry ve ark. ev tozu allerjisini bazofil degranülasyon testi ile araştırmışlar ve deri testi pozitif 30 olgunun 27'sinde pozitif bazofil degranülasyonu görmüşler. Deri testi ile % 95'e varan bir uyumluluk gösterdiğini ileri sürmüşlerdir (4).

Schwarzenbach ve ark. bazofil degranülasyon testi ile deri testi arasında bir korelasyon olmadığını göstermişlerdir. Bunu tam açıklayamamışlar fakat antijenin uyarısına mast hücresi ile bazofil hücrenin farklı cevap verşi ile veya in vivo yada in vitro hücre süspanسیونuna bağlı bir farkdan olabileceği şeklinde açıklamışlardır (16).

Çalışmamızda ev tozu antijeni ile deri testi pozitif olan allerjik bronş astmalı hastaların tümünde ev tozun antijeni ile bazofil degranülasyonunun yüksek değerlerde olduğu görülmüştür. Deri testi negatif olan astmalı hasta grubunda bazofil degranülasyonu % 9.4 \mp 1.6, kontrol grubunda % 2.7 \mp 0.6 olarak bulundu. Aradaki fark anlamlı idi ($p < 0.01$). Bu açıdan deri testi negatif bulunan hastalarda ev tozu antijeni ile % 10 ve üstünde bazofil degranülasyonu görüldüğü durumlarda, ev tozuna duyarlılık açısından şüpheli olgu olarak ele alınması ve birlikte spesifik IgE analizi ile olgunun değerlendirilmesi uygun olur kanısındayız. Deri testi negatif olan hasta grubumuzdan sadece bir hastada yüksek bazofil degranülasyonu (% 20) görüldü. Bu hastada spesifik IgE'de pozitif olarak saptandı. Bu iki invitro yöntem arasında sıkı bir ilginin olduğu gözlemlendi. Birçok çalışmada bazofil degranülasyon testi, RAST ve histamin salınım testlerinin aynı paralellikde olduğu gösterilmiştir (1,4).

Allergene spesifik IgE analizleri bugün geniş bir uygulama alanı bulmuştur. Fakat tanıdaki yararı yanında antijene karşı klinik duyarlılığı da her zaman yansıtamamaktadır (7,21).

Deri testleri allerjide başlıca tanı yöntemi olarak günümüze dek gelmiştir. Yapılması kolay ve duyarlı olan bu yöntem tanıya ışık tutmaktadır. Fakat deri testlerinin klinik hikaye ile birbirini tutmadığı zaman, *in vitro* allerji testlerinin de birlikte yapılarak değerlendirilmesi uygun olur kanısındayız.

Yurdumuzda bugün için dışarıya bağımlı olarak yapabildiğimiz antijene spesifik IgE analizlerinin pahalı bir yöntem oluşu, lökosit his-tamin salınım testinin çok titiz çalışmayı gerektiren ve zaman isteyen bir yöntem oluşu (11) göz önüne alınacak olursa, pratik ve ucuz bir yöntem oluşu yanında sonuçların güvenilirliği nedeni ile, *invitro* allerjilerde duyarlılığın araştırılmasında, bazofil degranülasyon testinin öncelikle tercih edilmesi gerektiği görüşündeyiz. Şüpheli sonuçlarda spesifik IgE'nin yapılarak klinik, deri testi, degranülasyon sonuçları ile birlikte değerlendirilmenin tanıda yararı olacağı kanısındayız. Ayrıca deri testlerinin yapılması tehlikeli olabilen örneğin penisilin, endüstriyel maddeler gibi yüksek allergen etkisi olan antijenlerin uygulanması gereken durumlarda, ekzematı, dermografizmlı hastalarda yaşlılarda, küçük çocuklarda allergenlerin saptanmasında önem kazanaacağı görüşündeyiz.

ÖZET

Ev tozuna duyarlılık tanımlıyan allerjik bronş astmalı 20 hasta ve atopik olmayan, sağlıklı 10 kişide ev tozu antijeni ile deri testi, modifiye Shelley testi ile bazofil degranülasyon testi, ELISA yöntemi ile total ve evtozuna spesifik IgE araştırıldı. Deri testi pozitif olan 10 astmalı hastanın hepsinde bazofil degranülasyonu pozitif, 8'inde spesifik IgE bulundu. Deri testi negatif bir hastada, bazofil degranülasyonu ve spesifik IgE pozitif olarak bulundu.

Astmalı hasta grubunda total IgE yüksek değerlerde saptandı.

Allergenlerin saptanmasında bazofil degranülasyon testinin *invitro*, basit, güvenilir ve pratik bir yöntem olması açısından uygulanabilirliği tartışıldı.

SUMMARY

House dust specific IgE and basophil degranulation test in house dust sensitive bronchial asthma patients

Skin and basophil degranulation test to house dust by modified Shelley test and total and house dust specific IgE by ELISA were determined in 20 patients with allergic bronchial asthma complained from house dust and nonatopic healthy controls. Raised IgE levels were found in asthma patients studied. Out of 10 patients with a positive skin test with house dust, 10 had a positive basophil degranulation test, 8 had specific IgE antibodies in the sera. Positive basophil degranulation and specific IgE was identified in only one patients showed negative skin test to house dust allergen. It was discussed that basophil degranulation test can be used because of a simple, reliable and practical invitro technique for studying reaginic allergies.

TEŞEKKÜR

Çalışmada teknik yardımları olan Nahide Akar'a ve Yılmaz Yeter'e istatistiksel değerlendirmede emeği geçen Doç. Dr. Ersöz Tüccar'a teşekkürü bir borç biliriz.

KAYNAKLAR

1. Benveniste J : The human basophil degranulation test as an invitro method for diagnosis of allergies, Clin Allergy 11 : 1 - 11, 1981.
2. Benveniste J, Egido J, Millet G and Camussi G : Detection of immediate hypersensitivity in rabbit by direct basophil degranulation, J Allergy Clin Immunol 59 : 271-279, 1977.
3. Brown WG, Halonen MJ, Kaltenborn WT and Barbee RA : The relationship of respiratory allergy, skin test reactivity and serum IgE in a community population sample, J Allergy Clin Immunol 63 : 328-335, 1979.
4. Dry J, Leynadier F, Lucc H : Human basophil degranulation in Dermatophagoides allergies : 93 cases, Ann Allergy 44 : 308-312, 1980.
5. Engvall E, Perlmann P : Enzyme linked immunosorbent assay (ELISA) J Immunol 109 : 129, 1972.

6. Hoffman DR : Estimation of serum IgE by enzyme linked immunosorbent assay (ELISA), *J Allergy Clin Immunol* 51 : 303-307, 1973.
7. Homburger HA, Jacob GL : Analytic accuracy of specific immunoglobulin E antibody results determined by a blind proficiency survey, *J Allergy Clin Immunol* 70 : 474-480, 1982.
8. Kagamimori S, Naruse Y, Watanabe S et al : A epidemiological study on total and specific IgE levels in Japanese schoolchildren, *Clin Allergy* 12 : 561-568, 1982.
9. Kimura I, Tanizaki Y, Goda Y et al : New invitro method for detecting asthma allergen, *Clin Allergy* 13 : 99-105, 1983.
10. Mackiewicz S, Kabza R : Degranulierung der blutbasophilen inder diagnose medikamentenlöser allergie zustände. Ref : Klinsorge H : Fortschritte der klinischen immunologie 1966, 193-201.
11. Mısırlıgil, Z, Doğan P, Saraçlar Y et al : Allerjik bronş astmalı hastalarda ev tozu allerjisinin lökosit histamin salınım testi ile araştırılması, *Tüb Toraks* 29 : 61-67, 1981.
12. Mumcuoğlu Y, Wortmann F : Modified basophil degranulation test in diagnosis of bee and wasp sting allergies, *Allergy* 35 : 335-340, 1980.
13. Nakagawa T, Stadler BB, DeWeck AI : Determination of rat mast cells by flow-cytometry, *J Immunol Methods* 33 : 87, 1980.
14. Özyardımcı N : Tüberkülostatik ilaçlara allerjik vakalarda allergen ilacın tesbitinde intracutan cilt testlerinin ve modiye Shelley testinin yeri ve değeri, Asistanlık tezi, A.Ü. Tıp Fak, 1969.
15. Rodey GE, Ford DK, Gray BH et al : Defective bactericidal activity of peripheral blood leucocytes in lizochrome histiocytosis, *Am J Medicine* 49 : 322, 1970
16. Schwarzenbach HR, Nakagawa T, Conray MC et al : Skin reactivity bisophil degranulation and IgE levels in ageing, *Clin Allergy* 12 : 465-473, 1982.
17. Soifer MM, Hirsch RS : The direct basophil degranulation test and the intracutaneous test : A comparison using food extracts, *J Allergy Clin Immunol* 56 : 127-132, 1975.
18. Srivastova N, Srivastova LM, Gupta SP : Studies on serum complement and EgE in bronchial asthma, *Clin Allergy* 12 : 569-576, 1982.

19. Torlo SM, Broder I, Davies GM et al : Serum immunoglobulin E in astmatic adults, *J Alergy Clin Immunol* 63 : 201, 1979.
20. Wittig HJ, Belloit J, De Filippi T et al : Age related serum immunoglobulin E levels in healthy subjects and in patients with allergic disease, *J Allergy Clin Immunol* 66 : 305-313, 1980.
21. Yunginger JW, Jones RT, Leiferman KM et al : Immunological and biochemical studies in beekeepers and their family members, *J Allergy Clin Immunol* 61 : 93, 1978.

MASSETER KAS HİPERTROFİSİ VE TEDAVİSİ

Cihat Borçbakan*

Okan Gürsel**

Serdar Gültan

Bir çok otör tarafından benign idiopatik masseter hipertrofisi diye isimlendirilen bu oluşum oldukça nadir görülen bir belirtidir (1). Yine birçokları tarafından gerçek hipertrofik kas hastalıkları arasında sayılır (5). Gerçek kas hipertrofisi çocukluk veya adolesans ya da erken adult hayatta başlayan progresif bir olaydır. Belirti çoğunlukla üçüncü on yaşlarda masseter kaslarının yüzün yan taraflarında bir veya iki taraflı belirgin bir hal alması ile kendini gösterir ve çok defa dişler sıkılarak ağız kapatıldığında daha belirli bir hâle gelir. Genellikle yalnız estetik görünüm bozukluğu vardır. Bazı vakalarda şakağa doğru vuran ağrılardan bahsedilmişse de bu ağrılar tedaviyi gerektirecek kadar şiddetli değildir. Her vakada olmamakla birlikte alt çene ramüsü ile korpusunun birleştiği kemik açısından genellikle bir kemik büyümesi de görülmektedir ki bu gibi vakalarda tedavide bu çıkıntının da kaldırılması lazımdır. Kemikteki bu büyüme bir hiperostoz olmayıp, daha çok kas çekmesinden hasil olmuş bir uzantı görünümündedir. Masseter hipertrofisi bazan o kadar bariz olurki arkadan bakıldığı zaman kulak alt ve önü kabarık bir halde görülür. Palpasyonda genellikle masseter bölgesinde yumuşak bir kabarıklık ele gelir.

MATERYEL VE METOD

Bu çalışmamızda masseter hipertrofili 9 olgunun cerrahi tedavisinden elde edilen sonuçlar sunulmuştur. Masseter hipertrofili 9 hastamızdan 5'i erkek, 4'ü kadındır. Hipertrofi 5 vakada iki taraflı 4 vakada tek taraflı görülmüştür (Tablo : 1).

* Ankara Üniversitesi Tıp Fakültesi Plastik ve Rekonstrüktif Cerrahi Anabilim Dalı Profesörü

** Ankara Üniversitesi Tıp Fakültesi Kulak Burun Boğaz Hastalıkları Anabilim Dalı Eski Araştırma Görevlisi

*** Ankara Üniversitesi Tıp Fakültesi Plastik ve Rekonstrüktif Cerrahi Anabilim Dalı Araştırma Görevlisi

Tablo 1 : Masseter hipertrofili vakaların dağılımı.

	Tek taraflı	İki taraflı	Toplam
Kadın	2	2	4
Erkek	2	3	5
Toplam	4	5	9

Yaş ortalaması kadınlarda 30, erkeklerde 29,5 bulunmuştur 5 vaka çene açısı hizasında kemik büyümesi görülmüştür.

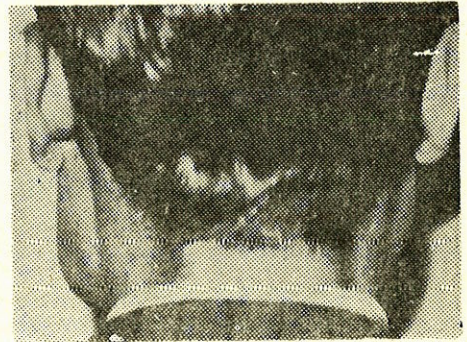
Olguların hepsi ekstraoral yolla ameliyat edilmiştir. Gereken vakalarda kemik çıkıntısı da kaldırılmıştır. Ekstraoral yolla uygulanan ameliyat esnasında facial sinire özen gösterilmelidir. Masseter ön yüzünde alt çene kenarının hemen 1,5 cm. üstünden facial sinirin bukal dalı transvers olarak geçer. Mandibuler dalı ise çene açısı ve alt çene kenarının hemen altından ona paralel olarak seyreder. Sinirlerin bu ilişkisi kas hipertrofisi ile değişmiş olabilir (4). Bu nedenle ameliyat esnasında sinirlerin zedelenmemelerine dikkat edilmelidir. Ste-non kanalının da masseter ön yüzünde, zigoma arkının 1,5 cm. kadar altından geçtiği göz önünde bulundurulmalıdır.

BULGULAR

Ekstraoral yolla ameliyat edilen olgulardan üçüne ait fotoğraflar aşağıda görülmektedir (Şekil 1,2,3,4,5,6).



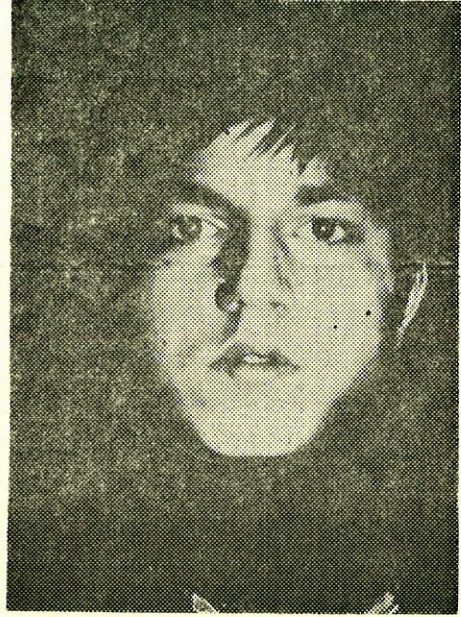Şekil 1 : İki taraflı masseter hipertrofisi.



Şekil 2 : İki taraflı masseter hipertrofisinin arkadan görünüşü.



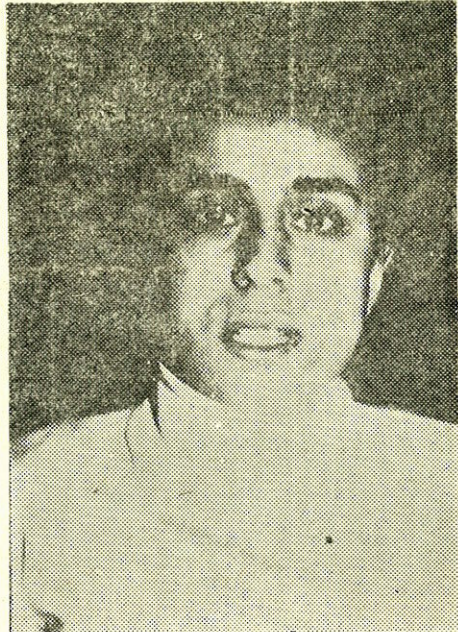Şekil 3 : Tek taraflı sol masseter hipertrofisi.



Şekil 4 : Aynı vaka ameliyattan sonra.



Şekil 5 : İki taraflı masseter hipertrofisi.



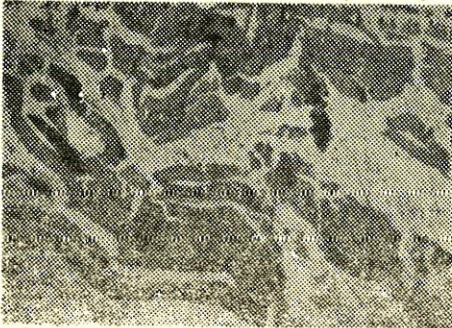
Şekil 6 : Aynı vaka ameliyattan sonra.

Postoperatuvar olarak bir vakada 20 gün süren yüz ödemi, diğer bir vakada da 15 sene sonra ağrılı nüks görülmüştür. Nüks eden vaka ikinci ameliyattan sonra hiç bir sekel bırakmadan iyileşmiştir.


TARTIŞMA

Masseter hipertrofisi ilk defa 1880 yılında Legg, daha sonra 1930 yılında Bolot ve 1942 yılında Coffey tarafından ele alınmış ancak tedavisinden söz edilmemiştir. İlk defa 1942 yılında Gurney daha sonra 1949 yılında Adams tarafından ameliyatla tedavi edilerek cerrahi domenine sokulmuştur. (3).

Masseter hipertrofinin etyopatolojisi bilinmemektedir. Esasen hastalar genellikle estetik görünüm bozulmasından dolayı doktora başvurmaktadır. Bazıları tek taraflı çiğneme ve geceleri diş gıcırdatmanın masseter hipertrofisine neden olduğunu ileri sürerler. Fakat biz vakalarımızın ikisinde çeneyi kapatan üç kas olan masseter, pterygoid intern ve temporal kaslarda yaptığımız anatomopatolojik muayenede temporal ve pterygoid intern kaslarını normal bulmamıza karşılık hipertrofik masseter kasında, kas demetlerinin genişlediğini, striasyonların kaybolduğunu ve arada yer yer bağ dokusu artımı olduğunu ve histopatolojik tanının «Hipertrofik Kas Demetleri» olduğunu tespit ettik (10.1.1985 - 20025 A.Ü.T.F. Pat. Lab.). Eğer söylendiği gibi bir aşırı fonksiyon söz konusu olsa idi herhalde diğer iki kapayıcı kas liflerinde de ufak da olsa bir değişiklik olması icap ederdi (Şekil 7,8).



Şekil 7 : Hipertrofik masseter kas demetleri.



Şekil 8 : Pterygoid internden normal kas demetleri.

Bir çok otör, masseter hipertrofinde genellikle anatomopatolojik bir deęişiklik olmadığını saptamışsa da bu konuda karşılaştırmalı incelemeler yapan Gugenheim, fibrillerde mutlaka kalınlaşma olduğunu ve hatta kas lifleri içinde yer yer kartilajinöz ve osteoit dokuların bulunduğunu saptamıştır (5).

Bazı otörler, bir kısım vakalarında temporomandibuler eklem sendromunu neden olarak göstermişlerdir (6). Gerçi son araştırmalara göre temporomandibuler eklem sendromunun nedeni çiğneme kaslarındaki disharmoni olarak gösterilmekte ise de bunu benimsemek olanağı yoktur. Çünkü uğraşımız dolayısıyla temporomandibuler eklem sendromlu pek çok hasta görmemize rağmen hiç birinde masseter kas hipertrofisi görmedik. Bizce burada olay bir rastlantıdan ibarettir. Kaldı ki hipertrofi vakalarında kasta yapılan elektromyografik araştırmalarda da gerek tarafımızdan gerek diğer birçok otör tarafından bir deęişiklik tespit edilememiştir.

Özellikle Gillum, yazısında trigeminal sinirin motor nukleusunda Moebius sendromundaki gibi bir defekt mevcudiyetinin neden olabileceğinden bahsetmiş fakat burada lokalizasyonun deęişik olduğunu söylemiştir (6). Bütün bunlardan anlaşılacağı gibi masseter hipertrofisinin nedeni bilinmediğinden idiopatik kas hipertrofisi deyiimi kullanılmaktadır. Masseter hipertrofisinin bu bölgede oluşan lenfanjiom, parotis tümörleri, çene kemiği kist ve adamantinomları ile karıştırıldığı literatürde görülmektedir (2).

Masseter hipertrofisinde bir süre psikoterapi ve sakinleştirici ilaçlar verilerek ve hastaya sakız çiğnemesi yasak edilerek konservatif uygulamalarla kas kontraktürüne engel olunmak istenmişse de bir sonuç alınamamıştır (4). Masseter hipertrofisinde cerrahi tedavi uygulanmaktadır. Masseterin motor siniri, trigeminusun motor dalından ayrılan Nervus massetericus'dur. Bu sinir insisura mandibuladan geçerken insisuranın lateral kısmında görülür. Burada henüz kasa girerek dallanmamıştır. Ağız içinden girilerek bu sinirin ve yakınında bulunan arterin kesilmesiyle yapılan tedavi tarzından bahsedilmişse de alınan sonuç biraz belirsizdir (8).

Esas tedavi hipertrofik kasın kesilerek çıkarılmasıdır. Bunun içinde intraoral veya ekstraoral yol önerilmektedir. İntraoral girişimde hastanın ağzı iyice açtırılır ve ramus ön kenarının hafifçe ön tarafından birinci alt molar dişe kadar uzanan, yukarıdan aşağı bir insizyon yapılır. Bundan sonra ramusun dış gerisinden angulusa ve aşağıda ikinci alt molar bölgeye kadar disseksiyon yapılarak masseter kas meydana çıkarılır. Bundan sonra masseter alt yapışıklığının yakınında derin kas kitlesinin ön yarısı kesilir. Bu kas parçası ağız içine doğru çekilerek üst yapışıklığı da zigoma altında kesilir. Bu şekilde kasın medial kısmı rezeke edilmiş olur. Eğer kemikte de çıkıntı varsa mandibuler açının biraz üstünde ramus lateral yüzüne periostal bir insizyon yapılır. Subperiostal olarak aç meydana çıkarılır. Kortikal ve spongöz kemik etrafı iyice korunarak bir frezle kesilir. Burada kemik rezeksiyonu büyümenin derecesine göre yapılır. Yara intraoral drenajla kapatılır ve dışarıdan tazyikli sargı ile sarılır. Postoperatif trismus engel olmak için beşinci gün aktif ağız açma hareketlerine başlanır. Bazı yazarlar bu hareketi ağız açacağı ve dil baskısı ile temin ederler (7).

Ekstraoral girişim için çene goniumundan öne doğru alt çene kenarına paralel 3-4 cm. uzunluğunda cilt ve cilt altı dokusu insizyonu yapılır. Bu sırada parotis fasyası meydana çıkarılır. Fasya kesilerek masseter kas ekspozite edilir. Masseterin alt yapışıklığının 2/3 arka kısmı kesilir. Bu yolla rujinle ayrılan kasın arkasındaki kemik çıkıntısının da kolayca görülmesi sağlanmış olur. Bundan sonra kasın hipertrofik kısmı medial olarak rezeke edilir. Gereken vakalarda kemik çıkıntısı kesilir. Hemostazdan sonra yara suture edilir. Görüldüğü gibi ekstraoral yol daha emin ve kontrolü kolay bir yoldur. Bazı yazarların çene altında kalacağını söyledikleri sikatris de birkaç sene sonra belli belirsiz kalmaktadır. Vakalarımızın yalnız birinde 20 gün süren bir ödemden başka komplikasyon görmedik. Sadece bir olguda ameliyattan 15 yıl sonra ağırlı nüks gördük. Nüks eden bu hastada ikinci kez ameliyat edildikten sonra hiç bir sekel bırakmadan iyileşti. Ekstraoral yolla ameliyat ettiğimiz hastaların ameliyattan sonra normal beslenmeye başlayabilmeleri ve aktif ağız hareketleri ekzersizleri gereksiniminin duyulmaması uygulanan yöntemi üstün kılan özelliklerdir.

ÖZET

Masseter hipertrofisi oldukça seyrek görülen idiopatik bir belirtidir. Anatomopatolojik muayenelerde kasda ödem ve liflerde kalınlaşma görülmüştür. Buna karşılık yine ağız kapama kasları olan temporal ve pterygoid intern kaslarında da bir değişiklik bulunamamıştır. Tedavide ekstraoral yol tercih edilmiştir. Bir vakada 20 gün süren ödem diğer bir vakada da 15 sene sonra ağrılı bir nüks görülmüştür. Yazıda 9 vakanın analizi yapılmıştır.

SUMMARY**Masseteric Muscle Hypertrophy and its Treatment**

Masseteric hypertrophy is an idiopathic disease which occurs rarely. In anatomopathologic examinations, edema in muscle and thickening in fibrils have been observed. However, no change has been recorded in temporal and pterygoid intern muscles, which are ather mouthclosing muscles.

In treatment, the extra oral method has been preferred. In one case, edema lasting in 20 days and in another case, after fifteen years, a relapse with pain has been faced. In the paper, nine cases were analyzed.

KAYNAKLAR

1. Borçbakan, C. : Ağız ve Çene Hastalıkları, A.Ü. Basımevi, Ankara 1971.
2. Converse, J.M. :Reconstructive Plastic Surgery, Vol. 2, W.B. Saunders Co., Philadelphia, 1964.
3. Derrick, D. : Bilateral Idiopathic Masseteric Hypertrophy, Br. J. Plast. Surg., 16 : 149-152, 1961.
4. Georgiad, F.N., Pickrell, K. : Surgical Treatment of Benigne Masseteric Hypertrophy, Plast. Re. Surg., 15 : 215-218, 1955.
5. Guggenheim, P., Cohen, L.B. : The Histopathology of Masseteric Hypertrophy, A.M.A. Arch. Otolaryn., 71 : 6, 1960.

6. Guillaum, L.J., Bleom, J.J. : On the Differential Diagnosis of Masseter Hypertrophy, *J. Maxillo-Facial Surg.*, 2 : 246-249, 1974.
7. Hermann, L.B. : Masseteric Muscle Hypertrophy and its Intraoral Surgical Correction, *J. Maxillo-Facial Surg.*, 5 : 28-35, 1977.
8. Ristow, H. : Transoral Neuro und Arteriotomic zur Behandlung der Masseter Hypertrophy, *Zeitschri ftFür Laryn. Phino. Otolar.*, 46 : 30-35, 1967.

KIRIK KAYNAMA YOKLUĞUNDA VE GECİKMESİNDE ELEKTROSTİMÜLASYON TİPLERİ VE MUKAYESESİ

G.S. Çakırgil*

T. Yazar**

Elektrostimülasyon yaklaşık 150 yıl önce düşünülmüş ancak teorik olarak kalmıştır, (9). Kemikteki bioelektrik potansiyelin farkedilip, değerleri belirlendikten sonra (7), elektrostimülasyon pratik anlam kazanmıştır. Bu gözlem sonucu olarak osteoblastik aktivitenin yüksek olduğu yerlerde elektronegatifliğin çok belirgin olduğu, şekil 1 de görüldüğü gibi grafiklenmiştir.

Osteoblastik aktivitenin yüksek olduğu metafiz, diafiz oran ile daha negatiftir. Ancak aynı kemikte kırık yapılmış ve bu kırık bölgenin derhal daha elektronegatif hale geldiği ölçülmüştür. Kırıktan hemen sonra başlayan iyileşmede ilk safha, kırık hattında negatif ion konsantrasyonunun yükselmesidir. Şekil 2.

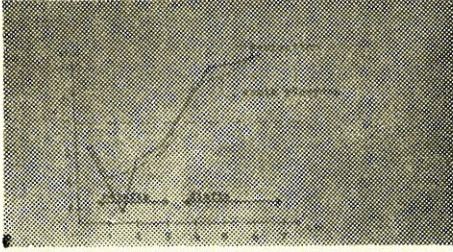
İyileşme fizyolojisinde kırık bölgenin elektronegatif hal alması, bu bölgenin negatif elektrod ile irrite edilmesini gündeme getirmiştir. Kırık iyileşmesi klinik olarak iyi bilinmekle beraber moleküler boyutta net olarak açıklığa kavuşmamıştır. Olay birçok faktöre bağlı bir dizi fizyolojik basamaktan geçmektedir. Bu faktörlerin elektrostimülasyondan nasıl etkilendikleri, bu çalışmanın konusu dışındadır. 1964 de doğru akım ile stimülasyon hakkında çok değerli laboratuvar ve klinik yayınlar yapıldı (1). Bu invazif metod yerini, yalnızca elektrodların psödoartroz hattında yer almaları suretiyle uygulanan diğer bir metoda (semi invazif) bıraktı (4). Bu sistemin de sakıncaları daha ileri teknikleri zorladı ve elektromagnetik stimülasyon ilk kez 1970 li yıllarda Amerika'da uygulanıdı (2).

Bu metotta, psödoartroz hattına elektrod konulmadığından, hiçbir cerrahi işlem yapılmadığı için iatrojenik enfeksiyon söz konusu


* A.Ü.T.F. Ortopedi ve Travmatoloji Ana Bilim Dalı Başkanı

** A.Ü.T.F. Ortopedi ve Travmatoloji Ana Bilim Dalı Araştırma Görevlisi

değildir. 1978-1979 da Bassett, fibrokartilaj safhasında kalmış kortikal iyileşmenin elektromagnetik olarak stimüle edilebileceğini gösterdi (3). Ayrıca 1981 de bu etki Werhahn tarafından ispat edildi (12).



Şekil 1 : Tavşan tibiasının in vivo olarak bölgesel gerilim ölçü değerleri.



Şekil 2 : Aynı kemikte oluşturulan kırık ile kırık hattının elektronegatif hal alması görülmektedir.


Materyel ve Metod

Bassett'in deneyleri ile (2) elektromagnetik stimülatörün ürettiği (tenbih) pulsun, genliği, frekansı (bir saniyedeki tekrar sayısı), fazı, dalga boyu, periodu gibi teknik özellikleri belirlendi. Bu otör, elektromagnetik stimülatörün ilk düzenlenmesinde «Helmutzbobin sistemi» ni kullandı. Böylece elde edilen magnetik alan bobinler arası hacimde homojen oluyordu. Bu sistemde düşey düzlemde yer alan bobin çifti vardır. Bobinlerin merkezlerinden geçen eksen ve bobinler arası hacimde magnetik alan en etkili değerini göstermektedir. Bu nedenle psödoartroz hattı bu merkezi hacimde yer almalıdır. Biz kliniğimizde bobinlerin işaretli röntgen filimlerinden faydalanarak bu ayarlamayı yapıyoruz. Burada yapılacak yerleştirme hatasının 1 cm. den fazla olmaması tavsiye edilir (2).

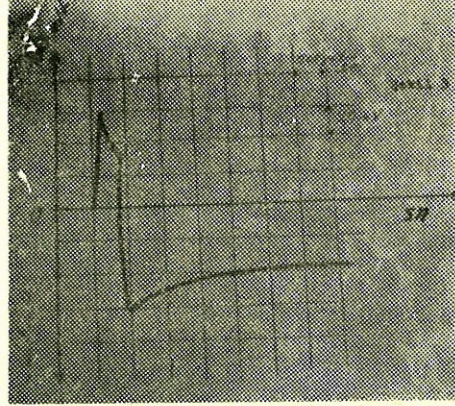
Kliniğimizde kullandığımız elektromagnetik stimülatörün dört bobinli sistemi vardır. Bobinler yatay ve düşey düzlemlerde yer almışlardır. Şekil 3 de bu sistem görülmektedir. Düşey bobin çifti iki dakika magnetik bir alan üretmekte ve daha sonra yatay bobin çifti iki dakika görev yapmaktadır. Sonuçta birbirine dik iki magnetik puls (tenbih) ile münavebeli olarak doku stimüle edilmektedir. Böylece magnetik alan şiddeti sabit tutulmak kaydı ile etkili olunulan doku kesiti arttırılmıştır. Magnetik alan şiddetinin artırılması dokuda hücre metabolizmasını bozmakta DNA molekülünde bağları çözmektedir (2). Klinik tedavide faydalı magnetik alanın dokuya verdiği enerji, santimetre başına 1,5 mili voltur. Bu değer yaklaşık olarak en kolay

uyarılabilen hücre membran potansiyelinin üçte biri boyutundadır (2). Oluşturulan puls (tenibih) un zaman ile değişimi Şekil 4 dedir.

Hastanın sistem ile ilişkisi Şekil 5 de olduğu gibi ayarlanır. Şöyleki, tedavi süresi günde 11 saattir ve genellikle, hastanın uyku saatinde uygulanır.




Şekil 3 : Yatay ve düşey düzlemlerde bobinler yer almıştır.



Şekil 4 : Uygulanan elektromagnetik pulsın zaman ile değişimi.

Tedavi boyunca hastanın birim hacim dokusunda $0,001^{\circ}\text{C}$ gibi çok ufak bir ısı açığa çıkar ki bunu hissetmek mümkün değildir (2).

Bu elektromagnetik stimülasyon metodunun, alternatif olan doğru akım stimülasyonu da hastaya bir stimülatör vasıtası ile uygulanmaktadır. Bizim kullandığımız stimülatör Şekil 6 da görülmektedir.



Şekil 5 : Hastanın ön kolunun bobinler arasında hacme uygulanması.



Şekil 6 : Doğru akım stimülatörü.

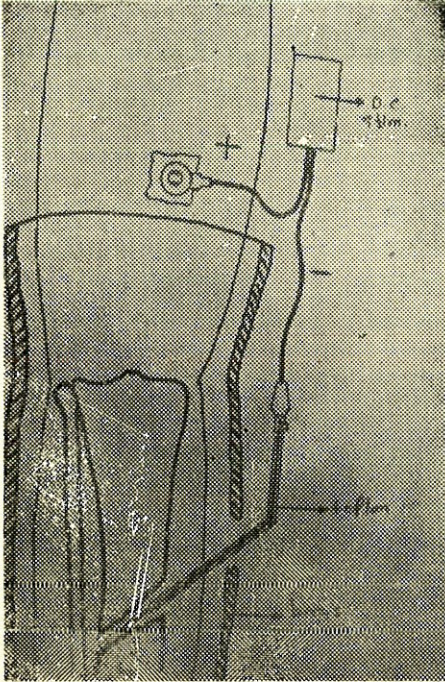
Bu stimülatör, bir sabit akım kaynağıdır. Akımın tatbik edildiği psödoartroz ortamının direnci ne olursa olsun akım değişmemektedir. Hastaya tatbik şeması Şekil 7 de gösterilmiştir.

Psödoartroz hattına yerleştirilen negatif elektrod, ameliyathane şartlarında uygulanmalıdır.

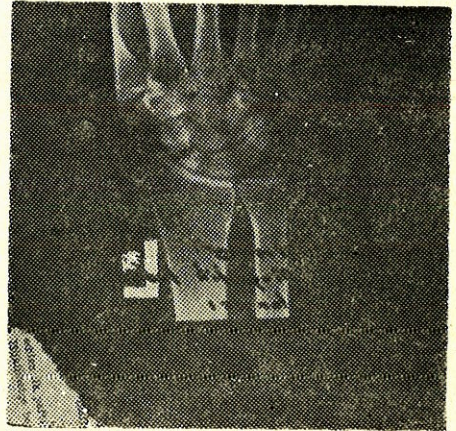
Elektroddan 20 mikroamper geçirilmesi, optimal osteogenesi sağlayacaktır (5). Elektrodun yakın çevresinde oluşacak elektroliz olayı ile gevşemesi beklenirse de kliniğimizde tarafımızdan uygulanan spiral elektrod bu pratik engeli ortadan kaldırmıştır.

KLİNİK VAKALARIMIZDAN ÖRNEKLER

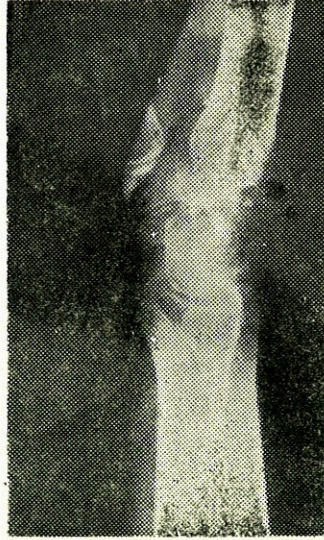
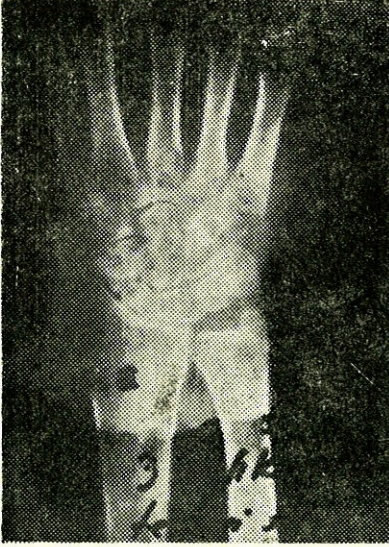
1 — G.E. 30 Y Erkek hasta. El bileğindeki ağrı nedeni ile başvurduğunda, radyolojik olarak skafoid psödoartrozu teşhis edildi. Üç yıldır konservatif tedavi gören hastaya elektromagnetik stimülasyon uygulandı. Bu hastada 12 haftalık bir tedavi sonunda klinik ve radyolojik olarak şifa sağlandı.



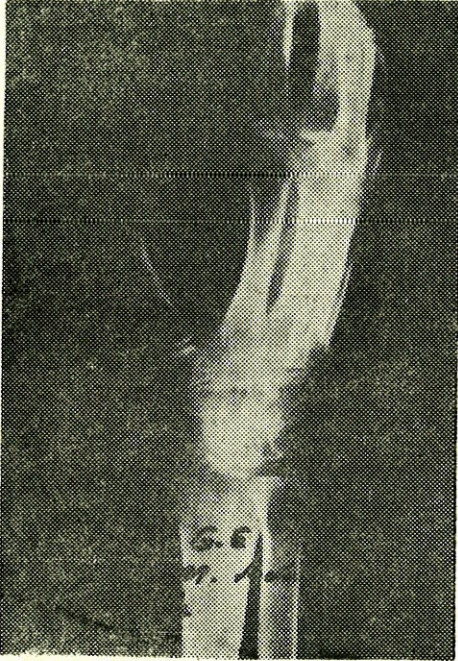
Şekil 7 : Doğru akım stimülatörünün tatbik şeması.



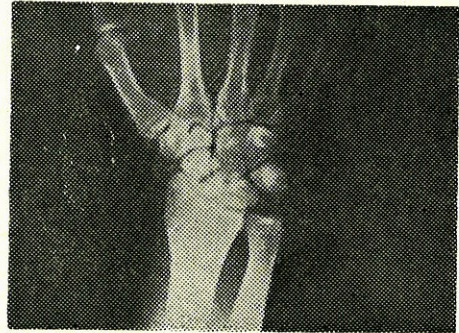
Şekil 8 : Skafoid psödoartrozu.



Şekil 9 : Aynı hastanın üç aylık kontrol grafisi.

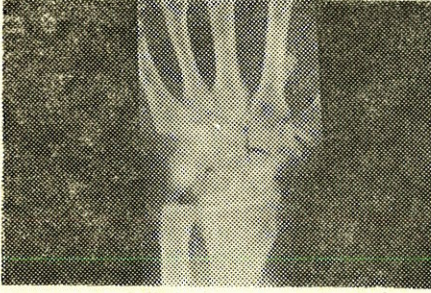

Şekil 10 : Aynı hastanın oblik bilek grafisi.

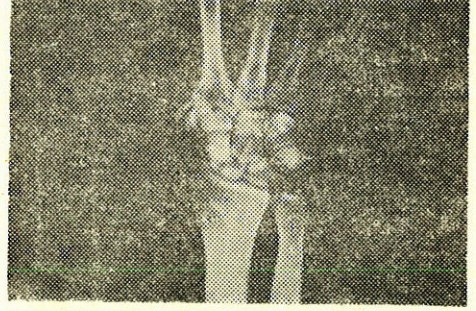


Şekil 11 : Skafoid kırıklı hastanın preoperatif filmi.

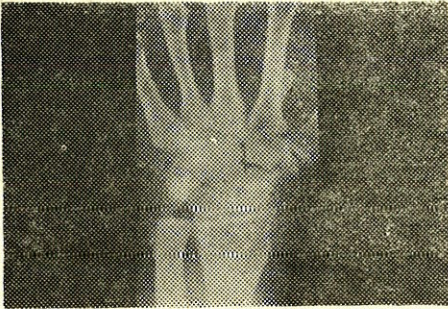
2 — A.Ş. 25 Y Erkek hastaya kliniğimize başvurusunda bir yıl önce Matti ameliyatı uygulanmış idi. El bileğindeki ağrı şikayeti ile gelen bu hastada skafaoid psödoartrozu teşhis edildi ve elektromagnetik stimülasyon uygulandı. Bu hastamızda da 4 aylık kontrolde klinik ve radyolojik şifanın tamamlandığı kaydedildi.



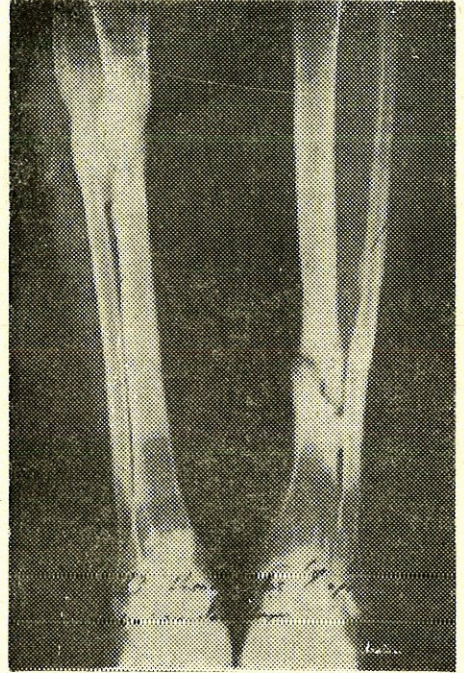
Şekil 12 : Hastanın radiusundan alınan greft uygulaması sonrası.



Şekil 13 : Hastada gelişen psödoartroz.



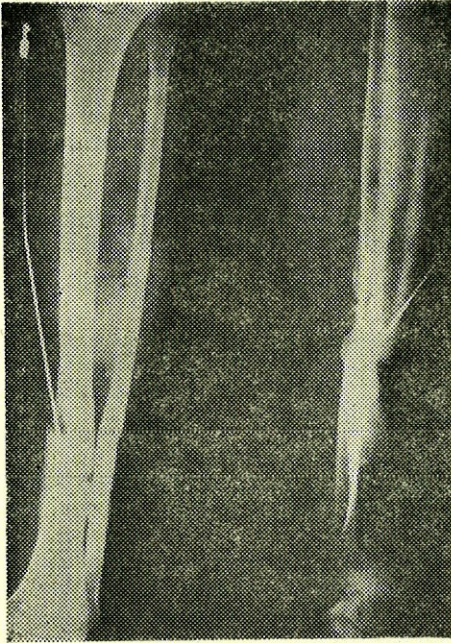
Şekil 14 : Hastaya uygulanan elektromagnetik stimülasyon sonrası. 4 aylık kontrol filmi.



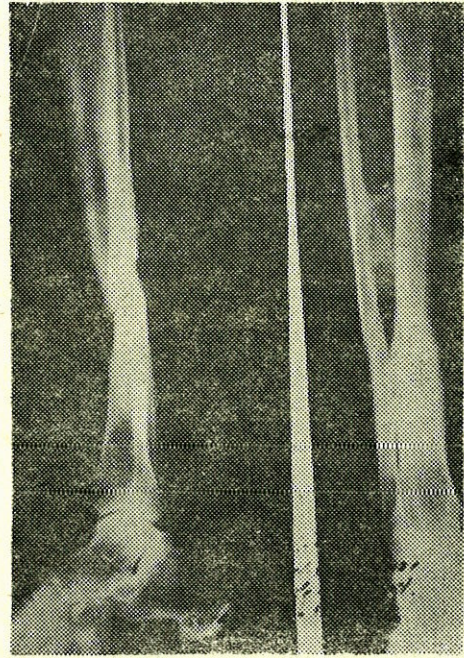Şekil 15 : Hastanın sol tibia psödoartrozu.

Elektromagnetik stimülasyon örnekleri olarak gösterilen bu iki vakamızdan sonra doğru akım stimülasyonu örneği olarak da iki vakamızın radyogramlarını sunuyoruz.

3 — H.K. 23 Y. Erkek hasta, bilateral tibia kırıklı olarak kliniğimize müracaat ettiğinde gerekli cerrahi tedavi uygulanmış idi. Sol tibia distal uç kırığı 1980 yılında enfekte psödoartroz olarak doğru akım ile stimülasyon tedavisine alındı. Bu tedavinin 5 aylık kontrolünde hastada klinik ve radyolojik şifa tam olarak görüldü.



Şekil 16 : Hastanın doğru akım stimülasyonunda üç aylık kontrolü.

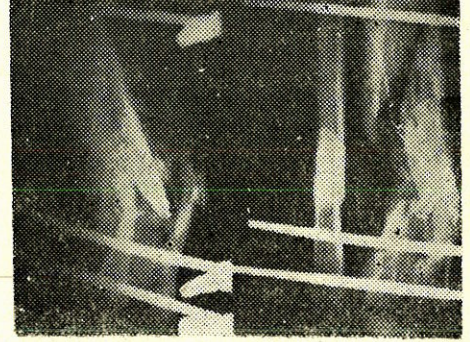


Şekil 17 : Aynı hastanın 5 aylık kontrolü.

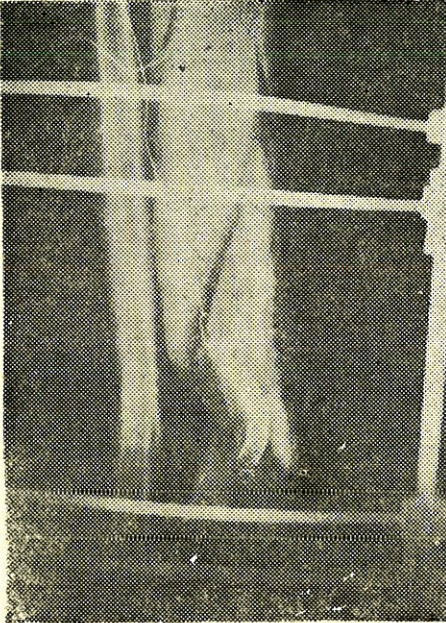
4 — Ş.E. 41 Y. Erkek hasta, açık enfekte tibia kırığı nedeni ile kliniğimize müracaat etti. Bu hastaya daha önce iki yıl süre ile klasik kırık tedavisi uygulanmış fakat şifa sağlanamamış idi. Şekil 19 da görüldüğü üzere burada da doğru akım stimülasyonu tatbik edildi. Hastanın üç aylık kontrolünde enfeksiyonun gerilediği (Şekil 20) ve baş aylık kontrolünde de şifanın sağlandığı (Şekil 21) kaydedildi.



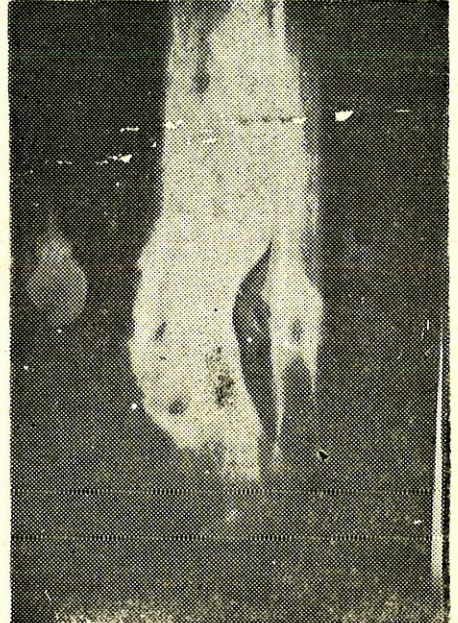Şekil 18 : Hastanın müracaat filmi : açık ve enifekte kırık.



Şekil 19 : Doğru akım stimülasyonunun başlangıcı.



Şekil 20 : Üç aylık kontrolü.



Şekil 21 : Beş aylık kontrol filmi.

TARTIŞMA

Elektromagnetik stimülasyon uyguladığımız vakalarda radyolojik iyileşme delilini ortalama 2,7 ayda elde etmiş olmamız ve özellikle skafoid psödoartrozlarında alınan bu sonuç cesaret vericidir. Vaka sayımız, bir istatistik değerlendirme ile şifa yüzdesi vermemizi engellemektedir. Elektromagnetik stimülasyon uyguladığımız vakalarımızda enfeksiyon yoktu ve gelişmedi bunun dışınada da bir başka komplikasyona rastlanmadı.

Doğru akım ile stimüle ettiğimiz hasta sayısı 40 dan fazladır ve 37 vakamızın takipleri tamamlanmış olup şifa ile serbest bırakılmışlardır. Bu serimizdeki hastalarımızın % 38 i üçden fazla sayıda başarısız cerrahi müdahale geçirmişti. Bunların % 24,3 ü enfekte psödoartroz vakaları idi. Bu tedavimizde komplikasyon olarak % 8.1 oranda iatrojenik enfeksiyon oldu, hepsi kontrol altına alındı. % 94.5 oranda başarı elde ettiğimiz bu gruptaki başarısız vakalarda kullandığımız elektrodlar düz serkraj telleri (21 gauge) idi. Bunların yer değiştirmeleri, psödoartroz hattından uzaklaşmaları başarısızlığa neden olmuştu. Bu komplikasyon da negatif elektrodlarımızı spiral şekilde hazırlayarak uygulamamız ile yok edildi. Spiral olarak uyguladığımız hiçbir negatif elektrodun yer değiştirdiğini görmedik.

Elektromagnetik ve doğru akım ile stimülasyonları karşılaştırdığımızda şu sonuçlara vardık :

— Ameliyathane şartları elektromagnetik stimülasyonda gerekmez, halbuki doğru akım ancak ameliyathane şartlarında uygulanır.

— Doğru akım elektrodunun Faradik olay (elektroliz) sonucu psödoartroz hattından uzaklaşması veya yer değiştirmesi mümkündür. Halbuki magnetik stimülasyonda bu problem yoktur.

— İntramedüller iyileşme, doğru akım ile daha iyi stimüle edilir. (6). Elektromagnetik alan ise kortikal iyileşmede daha etkili olur (3).

— Doğru akım stimülatörünü hasta, üzerinde taşımak zorundadır. Magnetik stimülasyon ise hastanın uyku süresinde tatbik edilebilir.

— Doğru akım kullanıldığında etkili olunan psödoartroz alanı sınırlıdır.

— Elektromagnetik stimülasyonda bu alan daha geniş olarak ayarlanabilir.

— Doğru akım ile stimülasyonda cilt elektrodunun yapabileceği yanığı engellemek için hastanın dikkatli olması tavsiyelere uyması gerekir. Nitekim % 2,7 oranda bu komplikasyon görüldü.

— Şifa süresi açısından bu iki metodun birbirine üstünlüğünü söylemek doğru olmaz.

— Enfekte vakalarda, baktrisid etkisinden de faydalanmak amacı ile doğru akımın kullanılması gerektiğine inanıyoruz.

SONUÇ

Elektrostimülasyon uygulaması endikasyonu konan bir psödoartrozda, ne tipte bir stimülasyon gerektiği hususu, vakanın özelliklerine göre değerlendirilmelidir. Enfekte psödoartrozlarda doğru akım ile stimülasyon çok iyi sonuç vermektedir. Medüller tipte osteoplastik aktivitenin doğru akım ile daha iyi tenbih edildiği bilinmektedir (6). Cerrahi ile birlikte elektrostimülasyonun başarılı olduğuna dair literatür mevcuttur (8).

Elektromagnetik stimülasyonda hastanın, klinikte uzun süre yatak işgal etmesi de bir problem olabilir. Doğru akım uygulanan hasta erken taburcu edilebilir. Memleketimizin sosyo - ekonomik durumu daha ucuz bir yol olan doğru akım ile stimülasyona bizi zorlar. Ancak elektromagnetik stimülasyonda da iatrojenik enfeksiyon tehlikesinin olmayışı bir avantaj sağlar.

Kırık şifasının fibrokartilaj safhasında duraklaması, elektromagnetik alan ile tekrar tenbih (reaktive) edilebilir (3). Özellikle radyolojik olarak kaynamış görünen fakat klinik muayenede (non-union) psödoartroz olarak tanımlanan kırıklarda elektromagnetik alan kullanılmalı, enfekte psödoartrozlarda ise doğru akım stimülasyonu tercih edilmelidir.

Özet : Psödoartrozların elektrostimülasyon ile tedavisi ana bilim dalımızda uygulanmaktadır. Bu amaç ile doğru akım stimülasyonu ve elektromagnetik stimülasyon metodlarını kullanmaktayız. 1980-1984 yılları arasında 37 psödoartroz vakasını doğru akım ile stimüle ettik. % 94,5 oranda başarı elde ettik. % 8,1 vakada iatrojenik enfeksiyone gelişti, hepsi kontrol altına alındı. Elektromagnetik stimülasyon uyguladığımız vakalarımız 6 adettir. Bu vakalarımızın sayı olarak azlığı bir istatistik değerlendirmeye müsait değilse de skafoid psödoartroz-

larında başarılı sonuç almamız cesaret vericidir. Hangi tip elektrostimülasyondan faydalanmak gerektiği çok faktöre bağlı bir seçimdir. İntramedüller iyileşmenin doğru akım ile en etkili olarak stimüle edildiğini biliyoruz (6). Ancak bu metod, beraberinde % 8 oranda iatrojenik enfeksiyonu tehlikesini getirir. Elektromagnetik stimülasyonda bu tehlike hiç yoktur. Bununla beraber doğru akımın baktrisid etkisi de bilinmektedir (11) dolayısı ile enfekte psödoartrozlarda endikasyonu geniş tutulur. Literatür ve vakalarımızın sonuçlarının ışığı altında her vakanın kendi özelliklerine göre değerlendirilerek elektrostimülasyon tipinin seçilmesinin doğru olacağı kanaatine vardık.

SUMMARY

The Types And Comparison Of Electrostimulation In Nonunions And Delayedunions

Electrostimulation for pseudoarthrosis is beeing performed in this clinic. For this purpose 2 different methods are used, one of which is dirrect current stimulation. Between 1980-1985 we stimulated 37 patients, our success rate is % 94,5. As a complication, in the rate of % 8,1 iatrojenic infection developed.

We have only 6 cases for whom we used Electromagnetic stimulation. The number of them is not suitable for a statistical investigation but, the successful results of scaphoid pseudoarthroses is a source of courage for us.

But bactricid effect of dirrect current is basic factor of d.c. stimulation in infected pseudoarthrosis.

As a conclusion, every case is independant subject for the selection of the type sof stimulation.

LİTERATÜR

1. Bassett, C. Pawluk, R., Becker, P. : Effect of electric current on bone (in vivo). Nature 204 : 652, 1964.
2. Bassett, C., Pilla, A., R. Pawluk : A non operative salvage of pseudoarthroses and nonuniins by pulsating electromagnetic fields. Clin. Ort. 124 : 129-141, 1977.
3. Bassett, C., Northon, L. : Repair of nonunions by pulsing electromagnetic fields. Acta. Ort. Bel. 44 (5) : 706-715, 1978.

4. Brighton, C., Friedenberg, Z. : Treatment of nonunions with constant direct current Clin Ort. 124 : 106, 1977.
5. Brighton, C., Friedenberg, Z. : Electrical induced osteogenesis relationship between charge and current density and amount of bone formed. Clin Ort. 161 : 123-131, 1981.
6. Friedenberg, Z., Pollis, P. : The Response of bone to direct current. J.B.J.S. 56 A : 1023, 1974.
7. Friedenberg, Z., Brighton, C., : Bioelectric potentials in bone J.B.J.S. 48 A : 915-924, 1966.
8. Gabor, V., Herbst, E. : Surgical and electrical methods in the treatment of pseudoarthroses Clin. Orth. 161 : 83-89, 1981.
9. Lente, F. : Cases of ununited fractures treated by electricity NY J Med. 5 : 317 1850 Ref : Clin North. 161 : 7-9, 1981.
10. Paterson, D., Lewis, G., : Treatment of nonunions with an implanted direct current stimulator Clin. Orth. 148 : 117-120, 1980.
11. Sparado, J.A. : Antibacterial effect of silver electrodes with weak direct current. Antimic. Ag. Chem. 6. : 63-66, 1974.
12. Werhahn, C., Weigert, M., : The influence of electric potentials on plated bones, Clin. Orth. 124 : 20-34, 1979.

AMFİZEMATÖZ KOLESİSTİT

Zakir Akyol*

Necati Örmeci**

Ali Özden***

Özden Uzunlîmođlu****

Gaz meydana getiren anaerob bakterilerin sebep olduđu akut kolesistitin nadir bir formudur. Pnömokolesistit, piyopnömokolesistit, gangrenöz kolesistit, aerokolesistit ve gazöz kolesistit gibi sinonimleri vardır (5). Daha ciddi bir prognoz taşımaya rağmen cerrahi müdahaleden önce teşhis edilmesi oldukça zordur. Hastalık, safra kesesi lümeninde gaz oluşumu ile birlikte yaygın bir kese inflamasyonu ve sıklıkla perikolesistik gaz infiltrasyonu ile karakterizedir.

Nadir görülen bir hastalık olması sebebiyle kliniğimizde teşhis ettiğimiz bu vakayı yayınlamayı uygun bulduk.

VAKANIN TAKDİMİ

Mİ (Prot. 448/84), 54 yaşında ev kadını, karın ağrısı ve kusma şikayetleri ile başvurdu. Bir ay önce sağ hipokondriumda kolik tarzında ağrı, bulantı, kusma ve idrarda koyulaşma başlamış, zaman zaman tekrarlamış.

Özgeçmişi : Üç ay önce appendektomi ve umbilikal herniektomi geçirmiş.

Fizik Muayene : T.A. : 100/80 mmHg, Ateş : 37°. Nabız : 96/Dak. Solunum Sayısı : 20/dak. Baş, boyun, toraks, kardiyovasküler sistem, ekstremiteler ve nörolojik sistem muayeneleri normal, Karın muayenesinde sağ üst kadranda daha belirgin olmak üzere, derin palpasyonda genel hassasiyet ve rijidite mevcuttu. Karaciğer 2 cm. palpabl, keskin kenarlı, üzeri düz, yumuşak kıvamda. Traube açık, dalak ele gelmiyor.

* İç Hastalıkları Anabilim Dalı Araştırma Görevlisi.

** Gastroenteroloji Bilim Dalı Uzmanı.

*** Gastroenteroloji Bilim Dalı Doçenti.

**** Gastroenteroloji Bilim Dalı Başkanı.

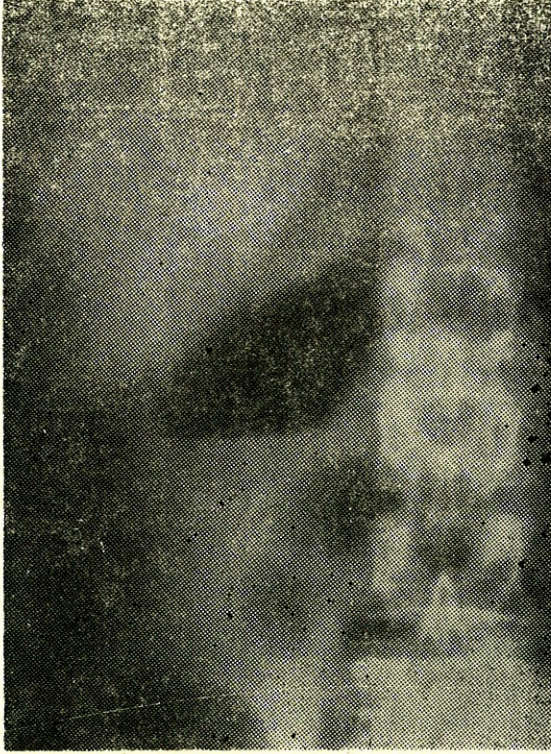
Laboratuvar Bulguları : Lökosit : 4400 (formülde % 12 çomak, % 50 parçalı, % 26 lenfosit, % 6 monosit, % 2 eozinofil, % 4 genç), Eritrosit 4.270.000, Htc % 41, Sedim 44 - 75 mm. Rutin idrar : bilirübin, (-) protein (-), Sedimde bol lökosit. Gaita analizi normal. AKŞ : % 181 - 213 - 112 mg. Üre, kreatinin, ürik asit, SGOT, SGPT, alkale fosfataz, diyastaz, total bilirübin, KCFT, PTZ ve PTA, kan elektrolitleri, kanda kalsiyum ve fosfor tayinleri normal. HBsAg (-). Tifo ve Brucella aglutinasyonları (-). Protein elektroforezi, hemoglobin elektroforezi normal. Ultrasonografide kolelitiazis ve ekstrahepatik kolestazis tesbit edildi (Resim 1). İDA (İmmüno Diasetik Asit) ile yapılan



Resim 1 : Ultrasonografik olarak safra kesesi duvarında kalınlaşma ve taş görülmektedir.

kolesistosintigrafide ekstrahepatik safra kanallarında genişleme ve dolmayan kese tesbit edildi. Direk karın grafisinde safra kesesi normalden büyük ve içinde intramural hava tesbit edildi (Resim 2). Perkütan transhepatik kolanjiografide koledok alt ucunda obstruksiyon, proksimalde hafif genişleme tesbit edildi. Koledok alt ucundaki tıkanmanın taşa bağlı olabileceği düşünüldü. Antibiyotik baskısı altında

kolesistektomi ve koledoktomi uygulandı. Safra kesesinde ve koledokta taş tesbit edilmedi. Safra kesesi duvarı belirgin olarak kalınlaşmıştı ve irin ile dolu idi. Operasyon sırasında alınan safra kültüründe *Cl. perfiringens* üredi. Operasyondan sonra hasta tamamen normale döndü.



Resim II : Direk karın grafisinde safra kesesi gazla dolu olarak görülmektedir.

TARTIŞMA

Safra kesesinde gaz tesbiti ilk defa 1901 yılında Stolz tarafından bildirildi (5,7). Lobingen 1908'de ilk defa amfizematöz kolesistiti tarif etti (4). Bell ve arkadaşları 1951 yılına kadar 27 vaka bildirdiler (1). Yaşları 32 - 74 yıl arasında değişmekte olan ve 21 erkek 6 kadın olan bu seride 8 vakada diyabet mevcut olduğu ve 4 tanesinin vefat ettiği bildirilmiştir. Operasyon sırasında rezeke edilen kese muhtevası veya duodenal drenajdan üretilen kültürde *E. coli*, *Cl. Welchii* ve *staphylococcus* bulunduğu tesbit edilmiştir (3). Schottenfeld 21 vakalık serisinde 20 vakada *Cl. Welchii* üretmiştir (6).

Adı geçen anaerob mikroorganizmalar kese duvarındaki iskemi ile kolaylıkla yayılırlar. Husule getirdikleri gaz ve iltihap etkisiyle gerilen kese duvarında arteriollerin daralması iskemiye artırarak gangrene yol açar. Bu durum ise enfeksiyonun yayılmasını dahada kolaylaştırır (4). Çoğu vakada safra kesesinde taş bulunmaz (2,4).

Amfizematöz kolesistit'te klinik tablo akut kolesistiti taklit etmekle birlikte bazı özellikleri ile farklılıklar gösterir (2,4) (Tablo 1).

Tablo 1 : Amfizematöz Kolesistit İle Akut Kolesistit Arasındaki Farklar :

	Amfizematöz Kolesistit	Akut Kolesistit
Cins	Erkeklerde sık	Kadınlarda sık.
Kolelithiasis	Nadir	Sık.
Safra kültürü	Üreme % 95 Clostridial organism % 97 E. coli % 33	Üreme % 33 Clostridial organism % 12 E. coli % 9
Gangrenleşme oranı	3/4 vakada görülür	Seyrek.
Perforasyon oranı	5 kat fazla	Seyrek.
Diabetes Mellitus	% 30 vakada görülür	Seyrek.
Mortalite oranı	% 15	% 4.5

Klinik gidişi daima ciddi olan amfizematöz kolesistitin ayırıcı tanısında akut pankreatit, perforant peptik ülser, gram negatif septisemi, pnömoni ve akut apandisit düşünülmelidir. Direk karın grafisinde sağ üst kadranda safra kesesi lojunda uyan bölgede gaz mevcudiyeti amfizematöz kolesistiti düşündürmelidir.

Bizim vakamız 54 yaşında ve diyabetik idi. Operasyon sırasında alınan safradan yapılan kültürde *Cl. perfringens* üretildi. Safra kesesi ve koledokta taş görülmedi.

Schottenfeld'in 21 vakalık serisinde direk karın grafisi alınan 11 vakanın 9'unda safra kesesi gazla dolu veya kese duvarında infiltrasyon olduğu görülmüştür. Safra kesesi taşının 17 vakadan ancak 13'ünde görüldüğü, 12 vakada belirgin gangrenleşme ve irinleşme olduğu bildirilmektedir (6).

Bizim vakamızda direk karın grafisinde ve ultrasonografik olarak safra kesesi içinde gaz tesbit ettik. Fakat safra kesesi gangreni mevcut değildi. Bunun sebebi erken devrede kombine antibiyotik tedavisinin uygulanmış olması olabilir.

Amfizematöz kolesistitte seçkin tedavi kolesistektomidir (4,7). Schottenfeld'in serisinde direk olarak kolesistektomiye verilen 17 vakadan 9 tanesi ve kolesistostomi yapılan 3 vakanın hepside vefat etmiştir (6). Bunun sonucu olarak amfizematöz kolesistit tedavisine esneklik getirilmiş ve her vakanın özelliği göz önünde tutulmak kaydı ile genel durumu bozuk olan hastaların konservatif tedavi ile önce genel durumları düzeltildikten sonra operasyona verilmesi fikri yerleşmiştir (8).

Bizim vakamızda da genel durumun ileri derecede bozuk olması ve konsültan cerrah hekiminde aynı yöndeki önerisi ile operasyondan önce 20 gün süre ile, sıvı - elektrolit denigesinin düzenlenmesi ve beslenmeye yönelik parenteral mayi tedavisi ile birlikte kombine antibiyotik tedavisinden ibaret olan konservatif tedavi uygulanmıştır. Kombine antibiyotik tedavisi ile enfeksiyon baskı altına alındıktan sonra yapılan kolesistektomi ile hasta tamamen şifa bulmuştur.

ÖZET

Nadir görülen bir hastalık olması sebebiyle amfizematöz kolesistitli bir vaka takdim edilmiş ve literatür gözden geçirilmiştir. Hastalığın etyolojisi, kliniği, laboratuar bulguları ve tedavisi hakkında kısaca bilgi verilmiştir.

SUMMARY

Emphysematous Cholecystitis

A case of emphysematous cholecystitis, as it has been seen rarely, was reported and the literature has been reviewed. The about of aetiology, clinical features, and treatment of disease is briefly discussed.

KAYNAKLAR

1. Bell LG, Brown RB and Lenhardt HF : Acute Pneumocholecystitis, *Ann Surg.* 138 : 268, 1953.
2. Blaquiére MR and Dewbury CK : Ultrasound diagnosis of emphysematous cholecystitis. *British Journal of Radiology.* 55 : 114, 1982.
3. Heifetz CJ : Acute Pneumocholecystitis. *J Abdom Surg.* 3 : 75, 1961.
4. Lobinger AS : Gangrene of Gallbladder. *Ann Surg* 4 8: 72, 1908.
5. Mentzer JR, Gerald TH, James GC, J. Shelton Hordey et al. A Comparative Appraisal of Emphysematous Cholecystitis. *The American Journal of Surgery.* 129 : 10, 1975.
6. Schottenfeld LE : Anaerobic Infection of Biliary Tract. *Surg.* 27 : 701, 1950.
7. Zuidema DG and Nardi LG : Acute Pneumo-cholecystitis. *JAMA* 4 : 440, 1962.
8. W.A. WILSON, Warrington : Acute Cholecystitis Due to Gas-producing Organism. *The British Journal of Surgery,* 45 : 333-337, 1958.

DİFERENSIYE TİROİD KANSERLERİNDE CARCINOEMBRYONIC ANTİJEN DÜZEYLERİ

Zeki Candar*

Kamil İmamoğlu*

Bilsel Baç**

Celalettin Keleş**

Hasan Acar***

Güner Erbay****

Güner Tokuz****

Gül Alptuna*****

Diferensiye tiroid kanserlerinde preoperatif olarak tanı konulması birçok yönlerden hastaya fayda sağlayacaktır. Bu amaçla kullanılan birkaç yöntemin dışında, tarama maksadıyla geniş kitlelere uygulanabilecek bir metod henüz maalesef tespit edilememiştir.

Biz çalışmamızda, yurdumuzda sık görülen ve bugün için bir halk sağlığı problemi olan tiroid kanseri olgularının preoperatif tanısına yardımcı olabileceği düşüncesiyle, nodüler guatr olgularında carcinoembryonic antijen düzeylerini preoperatif ve geç postoperatif dönemde ölçerek, sonuçları değerlendirdik.

MATERYEL VE YÖNTEM

Çalışmamızda Mayıs 1984 ve Şubat 1985 yılları arasında nodüler guatr tanısı amacıyla kliniğimize yatan ve ameliyat edilen 50 hasta değerlendirildi. Hastalarımızın 8 i erkek, 42 si kadın, yaş ortalaması 37 dir. En küçük hasta 11 yaşında, en büyüğü 67 yaşında olarak bulunmuştur.

Preoperatif olarak birinci günde ve post operatif olarak geç dönemde 10 cc kadar kan alınıp, hemoliz olmaması için 10 dk kadar beklenip, daha sonra santrifüj edilerek serumu ayrılmıştır. Serumlar derhal derin dondurucuya alınmış ve en çok üç ay kadar beklenerek, carcinoembryonic antijen (CEA) düzeyleri tespit edilmiştir. CEA ölçüm-

* A.Ü.T.F. Genel Cerrahi Anabilim Dalı Öğretim Üyesi

** A.Ü.T.F. Genel Cerrahi Anabilim Dalı Uzmanı

*** A.Ü.T.F. Genel Cerrahi Anabilim Dalı Araştırma Görevlisi

**** A.Ü.T.F. Nükleer Tıp Anabilim Dalı Öğretim Üyesi

***** A.Ü.T.F. Nükleer Tıp Anabilim Dalı Uzmanı

leri, çift hasta serumuyla çalışılarak kontrollü olarak yapılmıştır. Hasta serumlarında CEA düzeyleri, kantitatif olarak radio-immunoassay (RIA) yöntemiyle, CEA kitleri kullanılarak değerlendirilmiştir.

SONUÇLAR

Hastalarımızda lezyonların histopatolojik inceleme sonuçları, (Tablo - 1) de gösterilmiştir.

Tablo - 1. Olgularımızda histopatolojik inceleme sonuçları.

Histopatolojik Bulgu	Olgu Sayısı
Kanser	8
Papiller	5
Foliküler	3
Tiroidit	6
Riedel	2
Hashimoto	4
Nodüler Kolloidal Guatr	33
Diffüz Kolloidal Guatr	1
Foliküler Adenom	2

Diferensiye tiroid kanseri tespit edilen 8 olguda preoperatif ve postoperatif CEA değerleri (Tablo-2) de gösterilmiştir.

Tablo - 2. Diferensiye tiroid kanseri olgularında CEA düzeyleri.

Olgu S.	Yaş	Cins	Patoloji	Preoperatif CEA ng./ml.	Postop. CEA ng./ml.
1	28	K	Papillar ca.	1.0	1.0
2	11	K	Foliküler ca.	1.3	1.0
3	40	K	Papillar ca.	2.0	3.0
4	51	K	Papillar ca.	2.4	2.1
5	28	E	Papillar ca.	3.4	3.6
6	44	K	Foliküler ca.	2.1	2.2
7	42	K	Papillar ca.	1.1	1.7
8	34	K	Foliküler ca.	3.4	3.2

TARTIŞMA

Bugün için diferensiye tiroid kanserlerinin tedavisinde birçok yazar radikal yöntemleri tercih etmektedir (3,6). Bu konuda esas problem, preoperatif veya peroperatuvar olarak kanser tanısının konulabilmesidir. Diferensiye tiroid kanserlerinde her ne kadar klinik bulgular, ince iğne aspirasyon biopsisi, ultrasonografi, sintigrafi, termografi gibi preoperatif değerlendirme yöntemleri, peroperatuvar olarak da : «frozen section», «imprint» gibi yöntemler kanser tanısı için yardımcı olsalarda, her cerrah kanser tanısının ancak parafin kesitler sonucu konulduğu birçok olgu ile karşılaşmıştır. Bu olgularda tiroid kanserinin diferensiye tipte olduğu göz önüne alınarak, eğer yetersiz rezeksiyon yapılmış olsa bile genellikle ikinci kez yapılacak radikal girişimden vazgeçilmekte, hasta sonucu kesin olmayan klinik tanı ve tedavi yöntemleriyle takip edilmektedir (1,2).

Carcinoembryonic antijen (CEA), ilk kez 1965 de Gold tarafından bulunmuş, glycoprotein yapısında bir maddedir. Normal fötüsde endodermal orijinli hücrelerde bulunur. Molekül ağırlığı 200.000 kadar olup, B-globulinlerle taşınır. Ekstrauterin dönemde CEA sentezini kodlayan genler normalde baskı altındadır. Fakat bazı tümör hücrelerinde bu baskı ortadan kalkarak, yeniden CEA sentezine başlanılır. Ayrıca normalde yetişkinlerde ince barsak epitel hücrelerinde, düşük düzeylerde CEA sentezlenir.

CEA, tümör spesifik özellikten çok, tümör tanısında yardımcı olan bir maddedir. Özellikle endodermal orijinli tümörlerde, bunun dışında meme, akciğer, ve prostat kanserlerinde de kanda yüksek değerlere ulaşırlar. Ancak sigara ve alkol içenlerde, enflamatuvar hastalıklarda ve tümöral olmayan diğer bazı hastalıklardada CEA düzeyleri normalden yüksek bulunabilir. Genel olarak kabul edilen değerler, (Tablo - 3) de gösterilmiştir.

Medüller tiroid kanserlerinin tanısında ve takibinde CEA'nın rolü iyi bilinmektedir. 1976 yılında ilk kez Ishikawa ve Hamada 13 medüller tiroid kanseri olgusunda CEA düzeylerini yüksek olarak bulmuş-

Tablo - 3. Normal yetişkinlerde, nontümöral hastalıklarda ve tümöral hastalıklarda CEA düzeyleri.

	CEA Değerleri ng./ml.
Normal Yetişkinlerde	0-3.0
Sigara-Alkol İçenlerde ve Non-Tümöral	3.1-8.0
Bazı Hastalıklarda	
Tümöral Hastalıklarda	8.0 den büyük

lardır (5). Daha sonra birçok araştırmacı tarafından medüller tiroid kanserlerinde, tanı ve takip amacıyla, CEA ölçümleri yapılmıştır (8,9,10).

Tiroidin medüller kanserleri dışında, az diferensiyel folliküler kanserlerinde, C-cell adenomalarında ve asit mucopolysaccharidden zengin trabeküler karsinomlarında da serum CEA düzeylerinde artış tespit edilmiştir (4,7). (Tablo - 2) de görüldüğü gibi, olgularımızın hiçbirinde serum CEA düzeyi, normal değerlerin üstünde bulunmamıştır. Kanserli olgu sayımızın az olması sonuçlar hakkında kesin bir yargıya varmayı mümkün kılmamaktadır. Ancak buna rağmen sonuçlarımıza göre, diferensiyel tiroid kanserlerinde preoperatif serum CEA tayininin tanıda değeri olmadığı söylenebilir.

ÖZET

Diferensiyel tiroid kanserlerinde carcinoembryonic antijen düzeylerini araştırmak amacıyla 50 nodüler guatr olgusunda serum carcinoembryonic antijen seviyeleri tespit edilmiştir.

50 olgunun 8 inde diferensiyel tiroid kanseri saptanmıştır. Bu olgularda carcinoembryonic antijen düzeyleri normal olarak bulunmuştur. Bu sonuçlara göre carcinoembryonic antijen tayininin tiroid kanserlerinin tanısında değeri olmadığı söylenebilir.

SUMMARY

Carcinoembryonic Antigen In Differentiated Thyroid Carcinoma

Plasma carcinoembryonic antigen levels were measured in 50 patients and they were treated surgically nodular goiter. Eight of the 50 patients had differentiated thyroid carcinoma and these patients presented normal carcinoembryonic antigen levels.

This study demonstrates no diagnostic significance of carcinoembryonic antigen determination differentiated thyroid carcinoma.

KAYNAKLAR

1. Acar, H., Keleş, C., Baç, B., Ergin, K. : Diferensiye tiroid kanserlerinde cerrahi tedavi. A.Ü.T.F. Mec. 37 : 2, 1984.
2. Acar, H., Salih, M., Baç, B., Baskan, S. : Soliter tiroid nodüllerinin tanısında sintigrafi, ultrasonografi ve patolojik muayene bulgularının karşılaştırılması A.Ü. T.F. Mec. 36 : 3, 1983.
3. Atlie, J.N., Moskowitz, G.W., Margoulett, D. : Feasibility of total thyroidectomy in the treatment of thyroid carcinoma. Am. J. Surg. 138 : 555, 1979.
4. Calmettes, C., Caillou, B., Moukhtar, M.S., Milhaud, G. : Calcitonin and carcinoembryonic antigen in poorly differentiated follicular carcinoma. Cancer, 49 : 2342, 1982.
5. Ishikawa, N., Hamada, S. : Association of medullary carcinoma of the thyroid with carcinoembryonic antigen. Cancer, 34 : 111, 1976.
6. Jacobs, J.K., Aland, J.W., Ballinger, J.F. : Total thyroidectomy. Ann. Surg. 197 : 542, 1983.
7. Milhaud, G., Calmettes, C., Moukhtar, M.S. : An unusual trabecular thyroid carcinoma producing calcitonin. Experimentia 26 : 1381, 1970. ,
8. Myauchi, A., Onishi, T., Morimoto, S., Takai, S. : Relation of doubling time of plasma calcitonin levels to prognosis and recurrence of medullary thyroid carcinoma. Ann. Surg. 199 : 4, 1984.

9. Palmer, B.V., Harmer, C.L., Shaw, H.J. : Calcitonin and carcinoembryonic antigen in the follow-up of patients with medullary carcinoma of the thyroid. *B.J. Surg.*, 71 : 2, 1984.
10. Rougier, P.H., Calmettes, C., Laplanche, A., Travagli, J.P. : The values of calcitonin and carcinoembryonic antigen in the treatment and management of non familial medullary thyroid carcinoma. *Cancer*, 51 : 855, 1983.

SÜRRENAL KİSTLERİ

Bir vak'a nedeniyle

Orhan Bulay*

Bülent Mızrak**

Kâmil İmamoğlu***

Sürrenal bezi kistlerinin tanınması çok eski yüzyıllara kadar gittiği halde, bu güne kadar yayınlanmış olgu adedi 275'i geçmemektedir (2,8). İlk olgunun Viyana'lı doktor Griselius tarafından tanımlandığı literatür incelenmesinden anlaşılmaktadır (2).

Sürrenal kistlerinin bir kısmının ekinokoka bağlı paraziter kist (% 9), bir kısmının lenfanjiom ve hemanjiom olmak üzere endotelial kist (% 45), geri kalanının da psöydokist olduğu saptanmıştır (2,4,5,8).

Sürrenal kistleri otopsilerde genellikle rahat tanındığı halde klinik olarak çoğu kez belirsiz baskı belirtileri gösteren öyküye sahip hastalarda ekploratris laparotomi sonucu tanınmaktadır. Gerek İ.V.P. grafilerde ve gerekse son yıllarda kullanım sahasına giren ultrasonografik çalışmalar ile sürrenal kistlerini ortaya koymak kolaylaşmıştır.

Bizim 39 yıllık ana bilim dalı arşivinin incelenmesi sürrenal kökenli kistik oluşumları içermediğini gösterdiği için ender olan bu olguyu yayınlamayı uygun gördük.

KLİNİK ÖYKÜ

S.Ç. 30 yaşında kadın hasta (12/336, 20029/85) : 2.1.1985 tarihinde şiddetli sırt ve karın ağrısı ile hastaneye yatırılmış. Daha önceki iki yıl süresinde hasta aynı şikayetlerle doktora gitmiş ve hastaya safra kesesi iltihabı denilerek tıbbi tedavi yapılmıştır. Ağrı genellikle dört-beş gün sürdüktan sonra geçmiştir. Hastaneye kabulünden on altı gün önce, öncekilerden daha hafif olan bir sırt ağrısı başlamış. Beraberinde iştahsızlık, bulantı ve halsizlik gibi belirtiler de varmış. Fi-


* A.Ü.T.F. Patoloji Ana Bilim Dalı Öğretim Üyesi

** A.Ü.T.F. Patoloji Ana Bilim Araştırma Görevlisi

*** A.Ü.T.F. Cerrahi Ana Bilim Dalı Başkanı

zik muayenesinde : sağ hipokondrium hafif hassas bulunmuştur. Hastada, karaciğer mid-klaviküler hatta 5. interkostal aralıkta sub-matite ile karakterli olup 6. interkostal aralıkta matite alınıyormuş. Çocukluk hastalıkları tanımlayan hasta başkaca bir hastalık tanımlamamıştır.

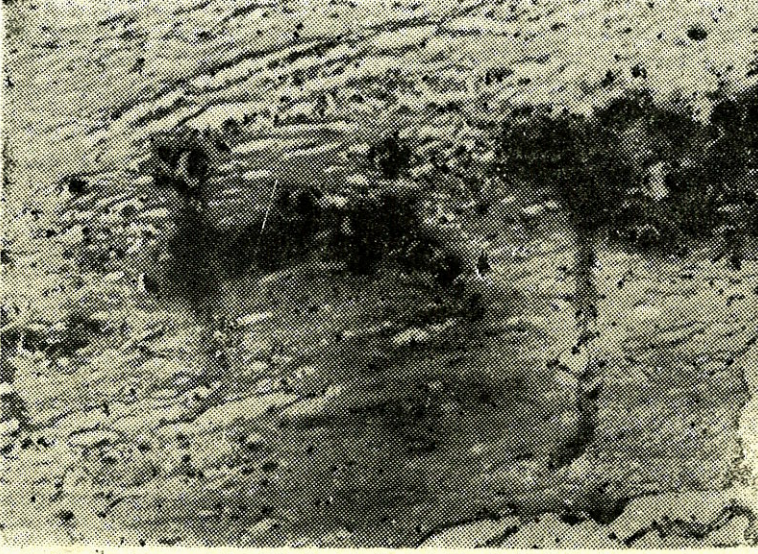
Karın içi kist ön tanısı konarak 3.1.1985 tarihinde ameliyata alınmıştır. Karında sağ böbrek üzerinde 10 cm. çapında, diyafragma kadar uzanan tümöral yapı görülmüş, karaciğer, böbrek ve vena cava inferior ile olan yapışıklıklar ayrılarak kist çıkartılmıştır. Laboratuvar bulguları : Hb % 75, eritrosit 3.700.000, lökosit, 7.200 kanama zamanı 1' 10", pıhtılaşma zamanı 5' 40" olup, AKŞ % 84, üre : % 18 mg, kreatinin % 0.7 mg, SGPT : 10 Ü/ml, SGOT : 20/ml, fosfataz 17/Ü/L




Resim : 1. Sürrenal kistin duvarını göstermektedir. Alta doğru olan koyu leke kalsifikasyonu göstermektedir.

PATOLOJİK İNCELEME : MAKROSKOPİ : (Bi. Nu : 20029)/85). İncelenmek üzere gönderilen materyel 11 cm. çapında, muntazam yüzeyle, fluktuan kitle idi. Yapılan kesitte : bir kenarda incelmış bir sürrenal dokusu görülmekteydi. Kist cidarı en kalın yerinde 5 mm idi. Kist içinde kanamalı, organize fibrinden ibaret yumuşak bir kitle mevcuttu. Bu kitle elle kolayca kis tlümeninden temizlendi.

MİKROSKOPİ : Kist cidarının değişik kısımlarından hazırlanan kesitlerde : bir kenarda oldukça iyi korunmuş sürrenal dokusu görülmektedir. Bu konuda glomeruloza, fasikülata ve retikülaris tabakalarını oluşturan hücrelerde lipomatozis izlenmiştir. Sürrenal dokusu al-



Resim : 2. Aynı sahanın daha büyük büyütmedeki görüntüsü. Fibröz duvar ve kalsifikasyonu gösteriyor.



Resim : 3. En üstte geri kalmış sürrenal korteks dokusu ve altta kistik fibröz duvarı ve içinde kalsifikasyon sahası görülüyor.

tında ise genellikle hücreden yoksun bağ dokusu yer almaktadır. Bu doku içinde bazı sahalarda şerit halinde ve orta kısımda yerleşen, devamlı olmayan fakat birbirine yakın odaklar yapan kalsifikasyon görülmektedir. Bazı kesitlerde sürrenal dokusunun atrofik ve ince bir şerit halinde olduğu, bu fibröz doku içinde çok hafif ve dağınık lenfositler bir enfiltrasyonun bulunduğu gözlenmiştir. Lümende bulunan materyel fibrine benzeyen tabakalı yer yer kolesterol boşlukları ile karakterli, kanamalı çok az sahada damarlı yapıya sahiptir. Bir çok kesitte bu madde aynı görünümü korumuş ve başka bir doku gözlenmemiştir.

TARTIŞMA

Sürrenal bezine ait kistler veya kistik oluşumlar oldukça ender görülürler. Bu kistlerle ilgili istatistiklere göre gerçekte karın içerisinde özellikle, pankreas çevresinde psöydokistler meydana gelmektedir. Sürrenal kistleri daha önce de belirtildiği gibi parazitik, epitalyal, endotelyal, psöydokist ve piyojenik kist olarak ayrılmaktadır (2,4,5,8). Sürrenal kistlerinin klinik olarak tanınmaları verdikleri belirtilerin belirgin olmaması nedeniyle güçlük göstermektedir. Ancak duvarlarında kalsifikasyonun bulunması bunların röntgende tanınmalarını kolaylaştırdığından sürrenal kisti tanısı akla gelebilmektedir.

Sürrenal kistleri Abeshouse ve arkadaşları (1) tarafından şu şekilde sınıflandırılmaktadır : 1. Parazitik kistler (% 7), en az rastlanan bu tip kistler genellikle jeneralize bir hastalığın sonucu olarak otopside tesadüfen bulunurlar ve ekinokokküsün temsilcisidirler. Şüphelenilen vakalarda Casoni deri testinin yapılması tanıya yardımcı olabilir. Skoleks veya lameller hyalin materyel görülmesi kesin tanıyı koydurur. 2. Epitelyal kistler (% 9) : ismindende anlaşılacağı gibi epitelyal bir örtünün bulunmasıyla karakterlidir. Bunlar genellikle bir adenomda meydana gelen dejeneratif değişiklikler sonucu olmaktadır. Ayrıca bu gruba giren embriyonal kistler (11) ve glandüler retansiyon kistlerine enderde olsa rastlanır. Adenomda nekroz, kanama ve interstisyel sıvı toplanması sonucu oluşan kistlerde çevrede bir duvar oluşur. Bunlar ender olarak büyük hacimlere ulaşabilir. 3. Endotelyal kistler (% 45). En geniş grubu bu kistler oluşturmaktadır. Bu kistler de iki gruba ayrılmaktadır. Lenfanjiomatöz kistler, % 42 ile en sık görülen gruptur. Hatalı gelişim sonucu, küçük lenfatik boşlukların genişlemesi veya bir hamartomun kistik dejenerasyonu sonucu lenfanjiomatöz kistler meydana gelirler. Anjiomatöz kistler ise % 3 ora-

nında görülürler ve sürrenal hücreleri arasındaki kapillerlerin veya sinüzoidlerin genişlemesi sonucu oluştuklarına inanılır. 4. Psöydokistler (% 39) : Eksplorasyon sırasında en sık görülen kistleri oluştururlar. Küçük ya da büyük hacimli olabilecekleri gibi kırmızı kahve rengi koyu sıvı içerirler. Bunların her hangi bir örtüleri yoktur. Ancak örtü yerinde pigmentli muntazam bir tabaka bulunur. Kalın fibröz dokudan ibaren duvarları kalsifikasyon sahaları içerir. Bunların oluş mekanizmasında bir feokromositoma veya normal bir gland içine kanama sonucu, likefaksiyon, absorbsiyon ve enkapsülasyon ile meydana geldikleri düşünülür (6). Sürrenal kanamasının meydana geldiği koşullar şöyledir : doğum travması, yeni doğanın hemorajik hastalığı, akut travma, crush sendromu, yanıklar, şok, gebelik toksemisi, sifiliz, lösemi ve uygun olmayan kan transfüzyonları (5,8). 5. Piyojenik kistler : Bazı yazarlar tarafından psöydo-kistler içinde incelenen bu grubun görülüş sıklığı hakkında kesin veriler yoktur. Enfeksiyon, bir piyelonefritin sürrenale yayılması sonucu meydana gelebileceği gibi uzak bir odaktan kan yolu ile taşınması da olasıdır. Kist içeriği antibiyotik tedavisi nedeni ile steril hale gelebilir (9).

Bizim olgumuz yukardaki sınıflama çerçevesinde psöydokist grubuna girmektedir. Bizim vakamızda lümende bol fibrin ve bazı sahalarda kısmen canlı kalmış eritrositlerin bulunuşu kanama lehinde bir kanıt oluşturmaktadır. Ancak bizim hastamızda her hangi bir kanama sorunu mevcut değildir.

Sürrenal kistleri bir kaç milimetreden otuz santimetre çapa varan büyüklükte olabilir. Böylece içlerindeki sıvının litrelerce vardığı çoğu kez gözlenmektedir (7). Kistlerin büyüklüğü oranında çevre organlara baskı meydana gelecektir. Böbrek dokusu ve renal artere baskı sonucu hipertansiyon yakınması ile doktora baş vuran bazı vakalar bildirilmiştir (10). Bizim hastamızdaki baskı yakınmaları safra kesesi dolgunluğu, kronik kolesistit belirtileri halinde ortaya çıkmıştır. Hipertansiyon bulunmamaktadır. Bu belli belirsiz yakınmalar sonucu hasta operasyona alınmış ve tanı ancak karın açıldıktan sonra konabilmıştır. Bunun nedeni bu kistlerin ender görülmesinden kaynakmaktadır.

Literatürün gözden geçirilmesi sırasında sürrenal kistlerinin malignleştiği ile ilgili bir olguya rastlayamadık.

ÖZET

Otuz yaşında bir kadın hastaya ait sağ sürrenalde laparotomi sırasında görülen bir kist vakası takdim edilmiştir. Hasta, kliniğe kronik kolesistit bulguları ile müracaat etmiştir.

Sürrenal kistleri ender görülür ve özel bulgu vermezler. Duvarlarındaki kalsifikasyon röntgenolojik olarak tanısıl bir değere sahiptir.

SUMMARY**Adrenal Cyst**

A pseudocyst of adrenal gland in a 30 year-old woman is presented. The patient was admitted to the Surgery Service complaining upper quadrant pain similar to chronic cholecystitis.

The cysts of adrenal glands occur very rarely and don't cause any particular symptoms. The calcification in their walls on a simple abdominal x-ray film is an important diagnostic feature.

KAYNAKLAR

1. Abeshouse, G.A., Goldstein, R.B. ve Abeshouse, B.S. : Adrenal cysts : Review of the literature and report of three cases. J. Urol. 81 : 711, 1959.
2. Budd, C.D. ve Fink, D.L. Cysts of the adrenal gland. Ame. Surgeon, October, 649, 1979.
3. Geelhoed, G.W. ve Spiegel, C.T. : «Incidental» adrenal cyst : A correctable lesion possibly associated with hypertension. South. Med. J. 74 : 626, 1981.
4. Ghandur-Mnaymneh, L., Slim, M. ve Muakassa, K. Adrenal cysts : pathogenesis and histological identification with a report of 6 cases. J. Urol. 122 : 87, 1979.
5. Hodges, F.V. ve Ellis, F.R. : Cystic lesions of the adrenal glands Arch. Pathol. 66 : 53, 1958.
6. Honoré, L.H. : Benign cystic dysplasia of the adrenal glands in a case of prune belly syndrome. J. Urol. 123 : 562, 1980.
7. Katz, E.R., Dippe, S.E., Dowling, W.J., Kennely, J.P. ve Levy, J.M. : Benign giant adrenal cyst and parathyroid adenoma : A case report. J. Urol. 121 : 487, 1979.
8. Kearney, G.P., Mahoney, E.M., Maher, A. ve Harrison, J.H. : Functioning and nonfunctioning cysts of the adrenal cortex and medulla. Ame. J. Surg. 134 : 363, 1977.
9. Okafo, B.A., Nikcel, C. ve Morales, A. : Pyogenic cyst of adrenal gland. Urology, 21 : 619, 1983.
10. Ragavaiah, N.V. ve Man Singh, S. : Adrenal cyst associated with hypertension, Br. J. Urol. 47 : 136, 1975.
11. Zivkovic, S.M., Jancic-Z.M., Jokanovic, R. ve Nikezic, M. : Adrenal cysts in the newborn, J. Urol. 129 : 1031, 1983.

STRONGYLOİDES STERCORALİS

(Bir Vaka Nedeniyle)

Ali Özden* Necati Örmeci** Özden Uzunalimoğlu***

Strongyloides stercoralis paraziti özellikle sıcak ve nemli iklim şartlarında, hijyen şartları iyi olmayan kişilerde endemik bulunan bir parazittir. Parazit normal dirençli insanlarda asemptomatik veya hafif semptomlarla çok uzun yıllar seyredebilir. Son yıllarda immün yetmezlikle veya barsaklardaki fonksiyonel veya organik değişikliklerden sonra gelişen stazla beraber olduğu zaman % 50 - 70 fatal seyrettiği bildirilmiştir (4,6,10).

Biz ciddi seyreden ve tedaviye cevap veren bir vak'ayı takdim edeceğiz ve strongyloidiazis hiperenfeksiyon sendromu patojenezini tartışacağız.

VAKANIN TAKDİMİ :

VT (Prot : 157/84), 31 yaşında, ev kadını, İskenderun'lu; Karın ağrısı, ishal, bulantı, kusma şikayetleri olan hasta 1982 yılında kliniğimize yatırıldı. Hastanın şikayetleri 1980 yılında başlamış, İskenderun'da sağ hipokondriyumda kitle tesbit edilerek opere edilmiş. Operasyonda sağ hipokondriyumda 10x15 cm. boyutlarında kitle ve mezenter lenfadenopati tesbit edilmiş. Sağ hemikolektomi, ileotransversostomi uygulanmış. Çıkarılan materyelin patolojik incelenmesi lenfoit hiperplazi ve reaktif lenf düğümleri olarak değerlendirilmiş. Operasyondan itibaren 1 yıl hiçbir şikayeti olmayan hastada hamileliği ile birlikte karın ağrısı, bulantı, kusma, ishal şikayetleri tekrar başlamış. İshal gündüzleri 5-6, geceleri 7-8 kez, sulu, kansız ve müküssüz, pis kokulu, bazen gıda artıkları içeriyormuş. Karın ağrısı sağ hipokondriyumda, 1-2 saat süren, bele vuran, geceleri artan yemek-

* Gastroenteroloji Bilim Dalı Uzmanı


** Gastroenteroloji Bilim Dalı Uzmanı

*** Gastroenteroloji Bilim Dalı Başkanı

lerle ilişkisi olmayan analjeziklere cevap veren künt vasıfta bir ağrıymış. Ateş ve gece terlemeleri aralıklı oluyormuş bir senede kilo kaybı 18 Kg. olmuş.

Fizik muayenede üst ekstremitelerde çomak parmak, karında sağ alt kadranda 4-5 cm. eninde ve 10-12 cm. boyunda barsak ansı şeklinde kenarları kesin belirlenemeyen kitle mevcut. Sistemlerin sorgusu, öz ve soy geçmişinde kayda değer bulgu tesbit edilemedi.

Laboratuvar Bulguları : Lökosit 8800 Eritrosit 3,5 milyon Htc : % 33, Sedimentasyon 65-90 mm/1-2 saat Lökosit formülünde parçalı % 40, Çomak % 2, lenfosit % 34, Eozinofil % 18, monosit % 2, bazofil % 3, genç % 1, eritrositlerde hafif anizositoz, poikilositoz ve kısmi paradi-zisi teşekkülü mevcut, trombositlerde özellik görülemedi. Gaitada S. Stercoralis'e ait rhabditiform larvaları bol miktarda görüldü. (Şekil 1).

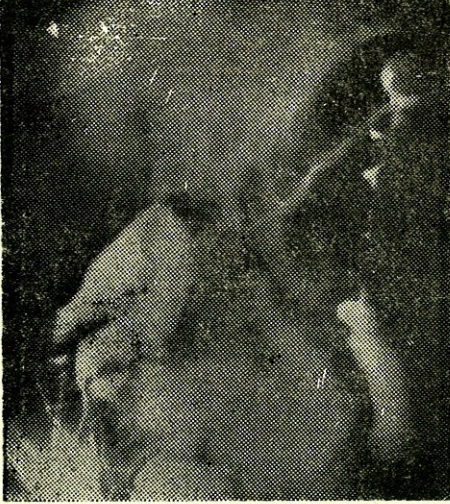


Şekil : 1 - Strongyloides Stercoralis parazitinin görünümü.

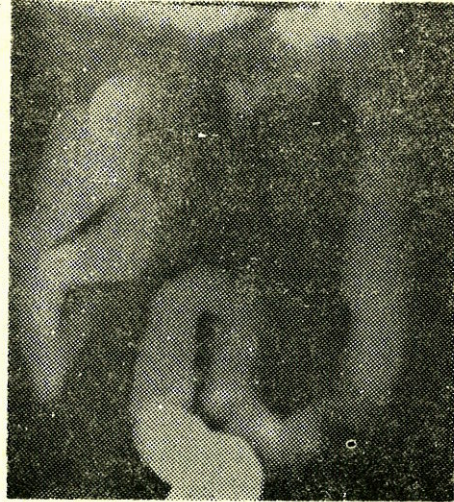
Gizli kan (-), hazım tetkikinde 2-3 yağ asidi ve 1-2 kas lifi bulundu. 3 günlük total gaita 1567 gr, total yağ miktarı 9,2 gr. D-xylose testi, Normal açlık kan şekeri, üre, SGOT, SGPT, Alkalem fosfataz, bilirubin, total protein, kan elektrolitleri normal, protein elektro forezinde albüminde hafif azalma (% 44,8) Alfa 2 ve gamada hafif artma (sırasıyla 15,2 - 24,1) mevcut. Safra tubajında mebzul S. Stercoralis rhabditiform larvaları görüldü. İnce barsak biyopsisinde malabsorpsiyon bulguları gösteren intestinal mukoza mevcut olup Crohn hastalığı ve

lenfoma yönünden herhangi bir bulguya rastlanılmadı. Karaciğer iğne biyopsisinde karaciğerde hafif derecede aktif hiperemi tesbit edildi. Retroskopide aktif iç ve dış hemoroitler mevcuttu. Kolonoskopide mukoza 70 nci santimetreye kadar normaldi. İnce barsak ve kolon grafisinde sağ hemikolektomi ve uçuca enterokolostomi yapılmış olan hastada anostomoz yerinde hafif daralma ve daralmanın proksimalindeki ortalama 15 cm. uzunluğundaki ince barsak segmentinde mukoza kalın ve kenarları nodüler görünümündeydi (prestomal ileitis). Şekil 2.

Seyir ve Takip : Hastaya versit tablet 300 mg/gün ,10 gün verildi. Daha sonra Teramisin 2 gr/gün bir ay verildi. Hastanın karnındaki kitle kayboldu şikayetleri düzeldi ve 14 Kg. aldı. Tam kan, sedim, lökosit formülü normaldi safra tubajı ve gaitanın mükerrer parazit incelemelerinde parazit larvaları görülemedi. Tekrarlanan kolon grafisinde prestomal ileitis'in kaybolduğu dikkati çekti (Şekil 3).



Şekil : 2 - Tedaviden önce prestomal ileitis görülmektedir.



Şekil : 3 - Tedaviden sonra prestomal ileitisin kaybolduğu görülmektedir.

TARTIŞMA

S. Stercoralis serbest ve parazit olarak 2 fazla yaşayan bir nematodur. Nemli topraklarda dişiler tarafından bırakılan yumurtalardan birkaç saat sonra rhabditiform larvalar meydana gelir. 250x15 nm boyutlarında olan larvalar 30-36 saatte uygun şartlarda olgunlaşır. Bu siklus bir konakçıya girmeden devam eder. Eğer şartlar uygun değilse 1-4 günde bu larvalar infektif filariform larva şekline dönüşür. Fi-

lariform larvalar deriden veya daha nadir olarak ağız mukozasından insan organizmasına girerler. Deri ve mukozaları delerek hematogen yayımla akciğere oradan da farinx ve tekrar yutulularak barsaklara erişirler. İnce barsakta dişi larvalar mukoza pilileri içinde yuvalanırlar. Erkekleri ise lümende bulunur. Dişilerden yumurta ve rhabditiform larvalar husule gelir ve gaita ile atılır. Serbest siklusa döner. Bazen konağın barsağında, rhabditiform larva enfekte olan filariform larva ya dönüşür. Enfekte şekil barsak mukozasını ve perianal bölge derisini delerek oto enfeksiyona sebep olur. Bu şekilde endo oto enfeksiyon S. Stercoralis'in ciddi formuna yol açan en önemli süreçtir (5). Vakamızda ameliyata alınan materyalde lenfoid hiperplazi, reaktif lenfadenopati histopatolojik tanısı konulmuş fakat hastalığın etiyolojik sebebi bulunamamıştır. Ameliyattan 1 sene sonra gebelikle beraber hastalık nüks etmiş, kliniğimize geldiğinde hastanın semptomları oldukça şiddetli idi, aşırı zayıflama (15 Kg) ve % 18 eozinofili mevcuttu. Eozinofili yönünden yaptığımız araştırmalar sonunda gaitada S. Stercoralis'in rhabditiform larvalarını tesbit ettik.

Strongyloidiazis çok yaygın olduğu halde nadiren ciddi, hatta fatal seyreder. Bu durum parazit konak ilişkisinin bozulmasıyla izah edilmektedir (3,10). Türkiye'de yapılan kopro-parazitolojik araştırmalarda Rize'den Hatay'a kadar uzanan deniz kıyısı şeridinde sporadik enfeksiyon olguları bulunmuştur (11).

Hastalığın ağır seyirli gitmesi :

1. Konağın immün direncinin, kötü beslenme, tüberküloz lenfoma gibi malign hastalıklar, steroid ve immüno süpresif ilaç kullanılması sonucu bozulmasıyla olur (3,6,9,10).

2. İmmün değişiklik olmadan bazen konakta endo oto enfeksiyona uygun ortam husule gelir. Bu ortam kabızlık, megakolon, subileus, ileus, divertikülozis, duodenal ve jejunal hipotoni sonucunda husule gelebilir (5). Hastamız muhtemelen malnütrisyonu olan ciddi semptomlarla giden Strongyloidyalis olarak başlamış, ameliyat olmasına rağmen kesin teşhis konulamamış ameliyattan sonra gebelikte provoke olmuş ağır faza girmiştir. Literatürde bildirilen 3 vaka serisinde ortalama yaş 30 yaşın üzerinde 47,9-51,7'dir. Erkeklerde daha sık görülür. Eozinofili genellikle % 13-18 arasında değişmektedir. Gastrointestinal semptomlar % 24-41 vaka da görüldüğü bildirilmektedir. (1,5,7,8).

Strongyloidiazis de patolojik değişiklik yumurtaların veya larvaları noturduğu gastrointestinal kanalda olur. Bu değişiklikler :

1. Parazitin mukozayı irrite ve travmatize etmesi
2. Konağın iltahabi cevabı

3. Parazitin etkisiyle mukoza değişikliği ve bakteriyal etkinin ilavesi sonucunda oluşabilen karışık komplike lezyonlardır. Kataral enterit spruye benzer villus değişikliği ile giden ödematöz değişiklikler, adenitler ve fibrozis meydana gelebilir. Barsakta organik darlıklar meydana gelebilir. Bu lezyonlar genellikle segmenterdir. Bizim vakamızda olduğu gibi ince barsaktaki değişiklikler Crohn hastalığını taklit edebilir (5).

Strongyloidiyazis'in kronik gidişi asemptomatik orta derecede veya ağır semptomlarla seyirli olabilir. Orta derecede strongyloidiazisde karın ağrısı, diyare, başlıca şikayetlerdir. Nadiren bulantı kusma da olabilir. Ağrı sıklıkla göbeğin üstündedir. Diyare intermitant, kansız müküssüzdür. Hasta epizotlar arasında asemptomatiktir. Lökositöz ve eozinofili bulunur. İnce barsak grafisinde duodenum ve jejunumda genişleme, düzensizlikler görülür. Daha nadir olan ciddi, ağır seyreden strongyloidiazis vakalarında ince barsağa ilaveten kolonda da lezyonlar olur. Başlıca klinik belirti diyaredir. Karın ağrısı ve kusma hemen daima mevcuttur. Diyare sebebiyle elektrolit dengesizliği, hipoproteinemi ve buna bağlı ödem gelişir. Karın ağrısı ve kusma akut karını düşündürecek şiddette olabilir (2,7,8). Fizik muayenede bizim vakamızda olduğu gibi karın hassastır ve palpasyonla değişken, kenarları belirsiz kitleler palpa edilebilir. Bazı vakalarda karaciğer orta derecede büyüktür ve bu vakalarda histolojik olarak granülomatöz hepatit tesbit edilmiştir (8). Biz karaciğer iğne biyopsisinde karaciğerde hafif aktif hiperemi tesbit ettik. Çok ağır vakalarda komplikasyon olarak dehidratasyon, hipovolemik şok husule gelebilir. Barsakta motilite azlığı birçok vakada gelişir ve tabloyu ağırlaştırır. Hipotoninin kesin sebebi bilinmemekle beraber barsak duvarının larvalarla masif invazyonu veya toksin salgısıyla ilgili olduğu düşünülmektedir. Hipokalemi de hipotoniye hazırlayan bir faktördür (2,7).

Tiabendazol'un (Mintezol) ortaya çıkmasından sonra Strongyloidiazis'in tedavisi (son 2 dekat'tır) başarıyla yapılmaktadır. Mintezol adult şekilleri öldürür. Larvalara ve yumurtalara etkisizdir. Bu sebeple bu tedavi 2-4 hafta sonra tekrarlanmalıdır. Günde 2-3 kez 25 mg/kg. mintezol % 70-100 oranında etkilidir. Ciddi vakalarda hipovolemik şok ve elektrolit dengesizliği ile mücadele edilmelidir. Son zamanlarda cambendazole'un tedavide etkili olduğu bildirilmektedir. 5 mg/kg.

dozda verilir. Vakaların bir çoğunda parazitle beraber flore artması husule gelir. Tedavide bu husus ele alınmalıdır. Vakamızda flora artması mevcuttu ve geniş spektrumlu antibiotik tedaviye cevap verdi.

ÖZET

İnce barsak ve kolonda organik bozukluklarla seyreden strongyloides stercoralis vakası takdim edildi. Literatür yeniden gözden geçirildi.

SUMMARY

Strongyloides Stercoralis

A case of strongyloides stercoralis with organic disorders in the small and large bowels has been presented and the literature reviewed.

KAYNAKLAR

1. Anast BP and Birch CL. Strongyloides Stercoralis : Report of 62 cases. Journal of the American Medical Women's Association 18 : 623-632, 1963.
2. Cookson JB et all, Fatal Paralytic ileus due to strogyloidiazis. Britiash Medical Journal İV : 771-772, 1972.
3. Davidson AR, Fletcher HR, Chapman EL Risk Factors for Strongyloidiasis. Arch İntem Med. 144 : 321-324, 1984.
4. Fagundes LA, Busato O, Brentanol Strongyloidiazis : Fatal complication of renal transplantition. Lancer, ii, 439-440, 1971.
5. Filho CE Strongyloidiazis. Clinics in Gastroenterology 7 : (1), 179-200, 1978.
6. Gatty RaA, Good RA, The İmmunological deficiency diseases. Medical Clinics of Noth America, 54 : 281-307, 1970.
7. Kane GM, Luby PJ, Krejs JG, Intestinal Secretion as a Cause of Hypokalemia and Cardiac Arrest in a Patient with Strongyloidiasis. Digestive Diseases and Science 29 : (8), 768-772, 1984.
8. Poltera AA, Katsimbura M, Granulomatous hepatitis due to Strongyloides Stercoralis. Journal of Pathology, 113 : 241-246, 1974.
9. Rivera E et all Hyperinfection Syndrome with Strongyloides stercoralis. Annals of Internal Medicine 72 : (2), 199-204, 1970.
10. Rogers AW, Nelson B strongyloidiasis and Malignant Lymphoma. Jama 195 : (8), 685-687, 1966.
11. Unat E K ve arkadaşları. Bir yatılı okulda tesbit edilen Strongyloidiazis Vak'aları. Mikrobiol Dergisi,10 : 60-67, 1957.

DUODENUM ÜLSER PERFORASYONLARINDA ACİL RADİKAL OPERASYONLAR

(Prospektif kontrollü bir çalışma)

Şadan Eraslan*

Kamil İmamoğlu*

Hasan Acar**

Duodenum ülser perforasyonlarında mortalite oranları, erken tanı ve tedavi olanaklarının giderek ilerlemesi nedeniyle oldukça düşük seviyelere indirilebilmiştir. Buna rağmen morbidite ve mortalite oranları değişik yazarların ifadelerine göre oldukça büyük farklılıklar göstermektedir (4,16).

Özellikle Taylor tarafından savunulan duodenum ülser perforasyonlarında konservatif tedavi yöntemi, birçok yazarın ortak görüşüne göre ancak sınırlı ve az sayıda hasta grubunda uygulanabilir (17).

Bugün duodenum ülser perforasyonlarında, primer sütür ve omentoplasti yöntemi ile tedavi, birçok klinikte uygulanmaktadır (1, 11,14). Fakat bu olgularda yeniden perforasyon görülme oranının oldukça yüksek olması, uygun vak'alarda derhal radikal ülser ameliyatlarının yapılması fikrini doğurmuştur (5,18). Daha sonraki yıllarda yapılan birçok prospektif ve retrospektif çalışmalarda, duodenum ülser perforasyonlarında uygulanan tedavi yöntemlerinin iyi ve kötü yönleri ayrıntıları ile tartışılmıştır.

Biz çalışmamızda, bazı risk faktörlerini taşımayan uygun olgularda, kontrollü ve rastgele olarak primer sütür ve omentoplasti yapılan olgularla, primer sütür, omentoplasti, trunkal vagotomi ve gastroenterostomi yapılan hastaları, erken ve geç komplikasyon oranları ve mortalite oranları yönünden karşılaştırdık.

* A.Ü.T.F. Genel Cerrahi Anabilim Dalı Öğretim Üyesi

** A.Ü.T.F. Genel Cerrahi Anabilim Dalı Araştırma Görevlisi.

HASTALAR VE YÖNTEM

Ocak 1983 ve Mart 1985 yılları arasında duodenum ülser perforasyonu nedeni ile kliniğimize baş vuran ve aşağıda belirtilen risk faktörlerini taşımayan 54 olgu değerlendirildi.

Risk faktörlerimiz :

- 1 — 60 yaşın üstünde bulunan olgular.
- 2 — Ağır yandaş hastalığın bulunması (kardiorespiratuvar, renal veya hepatik yetmezlik, şiddetli diabet, ileri dönemde kanser gibi).
- 3 — Hastanın şokta bulunması.
- 4 — Perforasyon süresinin 48 saati aşmış bulunması.
- 5 — Daha önce ülser ameliyatı geçirilmesi.

Ayrıca akut ülser bulunan olgularda çalışmaya dahil edilmemiştir.

Olgularımızın hepsi erkektir. Yaş ortalaması 34.2, en genç olgu 15, en yaşlı olgu 59 yaşındadır.

Belirtilen risk faktörlerini taşımayan, duodenum ülser perforasyonu tanısı konulan olgular kliniğe müracaat ettiklerinde, daha önceden hazırlanmış bulunan ve içerisinde eşit sayıda primer sütür, omentoplasti (PS-O) ve primer sütür, omentoplasti, trunkal vagotomi, gastroenterostomi (PS-O-TV-GE) yazılı bulunan zarflardan birisi çekilerek, hangi tedavi yöntemi yazılı ise, hastaya o ameliyat uygulanmıştır. Karın içerisinde abseler bulunan, akut ülseri olan (ülser skatrisi bulunmayan) hastalara sadece PS-O uygulanmış ve bu olgular çalışmaya dahil edilmemiştir.

Operasyon bittikten sonra bütün olgularda karın içerisi 4 litre ılık serum fizyolojikle yıkanmış ve 4 gr/gün dozda parenteral olarak Keflin başlanmıştır. Hiçbir olguda dren kullanılmamıştır.

Hastalar klinikten taburcu edildikten sonra klinik, endoskopik ve laboratuvar yöntemlerle değerlendirilmiştir. Operasyondan sonra 3 ay ve 6 ay aralıklarla hastalara mektup gönderilerek standart olarak hazırlanan anket soruları gönderilmiş ve kontrole çağırılmışlardır. Sonuçlar modifiye Visick sınıflamasına göre klinik olarak değerlendirilmiştir :

- I. Grup : Hiçbir şikayeti bulunmayan hastalar.
 II. Grup : Hafif şikayetleri bulunan hastalar.
 III. Grup : Orta derecede şikayetleri bulunan ve ilaçla belirtilerin ortadan kaldırılabildiği olgular.
 IV. Grup : İleri derecede şikayetleri bulunan ve reoperasyon gerektiren hastalar.

SONUÇLAR

Olgularımızda tesbit edilen klinik bulgular (Tablo - 1) de gösterilmiştir.

Tablo - 1. Olgularımızda görülen klinik bulgular.

Bulgu	Olgu S.	(%)
Ağrı	54	100
Musküler defans	54	100
Hassasiyet	54	100
Kusma	28	51.8
Hematemez	1	1.8
Melena	1	1.8

Olguların hepsinde intratracheal genel anestezi yapılmış ve göbek üstü median kesi kullanılmıştır. Bütün olgularda karın kesisi primer olarak kapatılmıştır.

Hastalarımızda preoperatif olarak çekilen ayakta direkt batın grafilerinde tespit edilen bulgular (Tablo - 2) de gösterilmiştir.

Tablo - 2. Olgularımızda ayakta direk batın grafisi sonuçları.

Diafragma altı hava	Olgu S.
Sağda	37
Solda	2
Her iki tarafta	3
Yok	12
Toplam	54

Hastalarımızda kliniğimizde yattıkları sürece ortaya çıkan erken komplikasyonlar (Tablo - 3) de gösterilmiştir.

Tablo - 3. Hastalarımızda ortaya çıkan erken komplikasyonlar.

Erken Komplikasyonlar	PS-O		PS-O-TV-GE	
	Olgu S.	%	Olgu S.	%
Akciğer	4	16.6	7	23.3
Kardiak	1	4.1	—	—
Renal	—	—	—	—
Kesi enfeksiyonu	3	12.5	2	6.6
Kanama	—	—	—	—
Toplam	8	33.3	9	30.0

Hastalarımızda oral diyeteye geçiş süresi ortalama olarak 3 gündür. Hastanede yatış süresi ortalaması 7 gün olarak tespit edilmiştir. Bu parametrelerde her iki grup arasında istatistiksel olarak anlamlı fark bulunmamıştır.

Her iki grupta bulunan hastaların modifiye Visick sınıflamasına göre buldukları dereceler (Tablo - 4) de gösterilmiştir.

Tablo - 4. Operasyondan sonraki aoluların Visick sınıflamasına göre derecelendirilmesi.

Olgular	Visick Sınıflaması				İyi ve Çok İyi			
	I	II	III	IV	Sonuçlar (Visick I-II)			
PS-O	6	6	8	4	12	% 50	x ² tesii	
PS-O-TV-GE	26	3	1	—	29	% 56	p<0.01	

PS-O yapılan hastalardan birinde operasyondan 9 ay sonra yeniden perforasyon görüldü. Bu olguda ikinci ameliyatta primer sütür, omentoplastiye, trunkal vagotomi ve gastroenterostomi eklendi.

PS-O yapılan hastalardan birisi operasyondan 4 gün sonra myokard enfarktüs nedeniyle eksitus olmuştur. Toplam mortalite oranı % 1.8 dir.

Operasyondan 3-12 ay sonra 17 olguda gastroskopi yapılmıştır. PS-O yapılan 4 hastada ülserin iyileşmediği, PS-O-TV-GE yapılan 13 hastada ise ülserin iyileştiği tespit edildi. Gastroskopi yapılan, gastroenterostomili hastaların 10 unda gastroskopide safra reflüsü tespit edildi.

PS-O-TV-GE yapılan hastalardan 7 sinde Hollander testi yapıldı. Bunlardan Visick sınıflamasında III dereceye giren bir hastada sonuç pozitif, diğer 6 sında ise negatif bulundu.

TARTIŞMA

Duodenum ülser perforasyonlarında PS-O yapılan hastalarda operasyondan sonra uygulanan medikal ülser tedavisine rağmen yeniden perforasyon görülen olgu sayısı oldukça fazladır. Yukarıda belirtilen risk faktörlerini taşımayan hastalarda, perforasyonun primer sütür ve omentoplasti ile onarımına ek olarak ülser ameliyatlarının yapılması, birçok cerrah tarafından uygun bir düşünce olarak kabul edilmekte ve uygulanmaktadır (8,9,13).

Duodenum ülser perforasyonlarında uygun koşullarda PS-O ye ek olarak, TV-GE, TV-pyloroplasti veya yüksek selektif vagotomi yapılabilir (6,7,10,12). Ayrıca bazı yazarlar rezeksiyon yapılmasını önermektedirler (15,18). Biz çalışmamızda, hastalarda ülser ameliyatı olarak sadece TV-GE uyguladık. Bütün duodenum ülser perforasyonu olgularında PS-O yöntemi ile tedaviyi uygulama yanlısı olan yazarlar, bu olgularda radikal ülser tedavisinin daha sonra yapılması taraflıdır. Böylece operasyon süresinin kısalıp, yapılacak ek müdahalenin getirebileceği komplikasyonların ortaya çıkmasının önlenerek, morbidite ve mortalite oranlarının düşük olmasının sağlanabileceğini öne sürmektedirler (1,11,14). Şimdiye kadar yapılan birçok çalışmada, duodenum ülser perforasyonlarında bazı risk faktörlerini taşımayan olgularda PS-O ye ek olarak yapılan ülser ameliyatlarının operasyonun morbidite ve mortalitesini artırmadığı, ayrıca hastanede yatış süresi ve oral gıdaya geçiş sürelerini etkilemediği gösterilmiştir (2,3,16). Bizim olgularımızda da bu süreler arasında istatistiksel olarak anlamlı fark bulunamamıştır. Postoperatif dönemde ortaya çıkan erken komplikasyon oranları arasında da her iki grup arasında anlamlı bir fark yoktur.

Duodenum ülser perforasyonlarında radikal ülser ameliyatlarının yapılabilmesi için, belirtilen risk faktörlerinin çok iyi değerlendirilmesi gereklidir. Bazı yazarların yaş sınırı olarak 70 yaşı kabul etmelerine rağmen (2) biz ülkemizin koşullarını göz önüne alarak bu sınırı 60 olarak tespit ettik. Bunun dışında operasyon anında karın içerisinde artık abselerin tespit edildiği olgularda da perforasyon süre-

si ne olursa olsun, PS-O uyguladık. (Tablo - 4) de görüldüğü gibi, radikal ülser ameliyatlarının uygulandığı olgularda, sadece PS-O uygulanan olgulara göre istatistiksel olarak anlamlı derecede iyi sonuçlar alınmıştır. Operasyon süresinin yaklaşık olarak yarım saat kadar uzamasına karşılık, morbidite oranlarında değişiklik saptanamamıştır. Ayrıca PS-O yapılan olgulardan birinde ilk operasyondan 9 ay kadar sonra yeniden perforasyon görülmüş ve bu hastaya ikinci operasyonda PS-O ye ek olarak TV-GE yapılmıştır. Boey ve arkadaşlarının yaptığı bir çalışmada, duodenum ülser perforasyonlarında PS-O yapılan olgularda % 36.7, TV-drenaj yapılan olgularda % 88.2, yüksek selektif vagotomi yapılanlarda ise % 96.2 oranında ülserin iyileştiği, bütün olgularda endoskopik olarak gösterilmiştir (2).

Duodenum ülser perforasyonlarında radikal ülser ameliyatı olarak başlangıçta en sık uygulanan ameliyat mide rezeksiyonlarıydı. Gastrektominin mortalite ve morbiditesinin özellikle acil koşullarda yüksek olması nedeniyle, bu yöntem giderek terkedilmiştir. TV-drenaj ve yüksek selektif vagotomi ameliyatları daha sık uygulanmaya başlanmıştır. Bazı yazarların yaptıkları çalışmalara göre, duodenum ülser perforasyonlarında uygulanan acil proksimal gastrik vagotomi lerde nüks oranları daha yüksek bulunmasına rağmen, diğer birçok yazar bu ameliyatın uygulandığı olgularda Visick I sınıfına giren hasta sayısının diğerlerine göre daha fazla olduğunu bildirmişlerdir (10,12). Elektif koşullarda bu iki cins ameliyatta görülen nüks oranları genellikle aynı ise de, yüksek selektif vagotomi yapılan olgularda sıklıkla komplikasyon oranları daha düşüktür. Bizim radikal ülser ameliyatı uyguladığımız 30 olgunun sadece birinde muhtemelen yetersiz vagotomiye bağlı olarak nüks görülmüştür (% 3.3).

Sonuç olarak şunu söyleyebilirizki, uygun koşullar altında duodenum ülser perforasyonlarında PS-O ye ek olarak, TV-GE yapılması, erken morbiditeyi etkilemediği gibi geç morbiditeyi azaltır.

ÖZET

60 yaşın altında, daha önceden duodenum ülser perforasyonu geçirmemiş, ağır yandaş hastalığı bulunmayan, şokta olmayan ve perforasyon süresi 48 saati aşmamış 54 duodenum ülser perforasyonu olgusunda, rastgele kapalı zarf yöntemi ile primer sütür, omentoplasti ameliyatları yapılmıştır.

Olguların hepsi erkek, yaş ortalaması 34.2, en genç olgu 15, en yaşlı olgu 59 yaşındadır.

Her iki grup arasında erken morbidite açısından fark bulunmamıştır. Primer sütür, omentoplasti yapılan grupta olguların % 50 sinde, primer sütür, omentoplasti, trunkal vagotomi, gastroenterostomi yapılan olguların % 96 sinde iyi ve çok iyi (Visick I-II) sonuçlar alınmıştır.

Uygun koşullarda duodenum ülser perforasyonlarında primer sütür, omentoplasti, trunkal vagotomi, gastroenterostomi yapılması, emin ve güvenilir bir yöntemdir.

SUMMARY

Definitive Surgery For Perforated Duodenal Ulcers

A prospective, randomized trial was conducted in 54 goodrisk patients who have perforations in chronic duodenal ulcers.

These patients were randomized to undergo simple closure omentoplasty (24) or simple closure, omentoplasty, truncal vagotomy, gastroenterostomy (30).

One hospital deaths (% 1.8) resulted from myocardial infarction.

Early morbidity rates between simple closure, omentoplasty and simple closure, omentoplasty, truncal vagotomy, gastroenterostomy were not significantly different. Good and excellent results (Visick I-II) were achieved in 50 per cent of simple closure, omentoplasty group compared with 96 per cent of simple closure, omentoplasty, truncal vagotomy, gastroenterostomy group.

We conclude that emergency truncal vagotomy and gastroenterostomy procedures are safe and effective treatment for perforated duodenal ulcers.

KAYNAKLAR

1. Bækgaard, N., Lawaetz, O., Poulsen, P.E. : Simple closure or definitive surgery for perforated duodenal ulcer. *Scand J Gastroenterol.* 14 : 17, 1979.
2. Boey, J., Lee, N.W., Koo, J., Lam, P.H.M., et al : Immediate definitive surgery for perforated duodenal ulcers. *Ann Surg.* 198 : 3, 1982.
3. Boey, J., Wong, J., Ong, G.B. : A prospective study of operative risk factors in perforated duodenal ulcers. 195 : 3, 1982.

4. Clark, C.G., Fresini, A., Araujo, J.G., Moore, F., et al. : Truncal vagotomy and drainage : a comparison of elective and emergency operations. *Br. J. Surg.* 72 : 2, 1985.
5. Ferraz, E.M., Filho, H.A., Bacelar, T.S., Lacerda, C.M., et al. : Proximal gastric vagotomy in stenosed or perforated duodenal ulcer. *Br. J. Surg.* 68 : 452, 1981.
6. Herrington, J.L. : Donovan, A.J., Vinson, T.L., Maulsky, G.O., Gewin, J.R. : Selective treatment of duodenal ulcer with perforation. *Ann. Surg.*, 189 : 627'de tartışma bölümünde.
7. Johnston, D., Lyndon, P.J., Smith, R.B. : Highly selective vagotomy without drainage procedure in the treatment of hemorrhage, perforation and pyloric stenosis due to peptic ulcer. *Br. J. Surg.*, 60 : 790, 1973.
8. Jordan, G.L., DeBakey, M.E., Duncan, J.M. : Surgical management of perforated peptic ulcer. *Ann. Surg.* 179 : 628, 1974.
9. Jordan, P.H., Korompai, F.L. : Evolvement of a new treatment for perforated duodenal ulcer. *Surg. Gynec. Obs.* 142 : 391, 1976.
10. Jordan, P.H. : Sirinek, K.R., LeVine, B.A., Schwesinger, W.H., Aust, J.B. Simple closure of perforated peptic ulcer. *Arch. Surg.* 116 : 591, 1981'de tartışma bölümünde.
11. Palumbo, L.T., Sharpe, W.S. : Acut perforated peptic ulcer. *Surgery* 50 : 863, 1961.
12. Sawyers, J.L., Herrington, J.L. : Perforated duodenal ulcer managed by proximal gastric vagotomy and suture plication. *Ann. Surg.* 185 : 656, 1977.
13. Sawyers, J.L., Herrington, J.L., Mulherin, J.L. : Acute perforated duodenal ulcers. *Arch. Surg.* 11 : 527, 1975.
14. Sirinek, K.R., Levine, B.A., Schwesinger, W.H., Aust, J.B. : Simple closure of perforated peptic ulcer. *Arch. Surg.* 116 : 591, 1981.
15. Skarstein, A., Hoisater, P.A. : Perforated peptic ulcer : a comparison of long-term results following partial gastric resection of simple closure. *Br J Surg* : 700, 1976.
16. Tanphiphat, C., Tanprayoon, T., Na Thalang, A. : Surgical treatment of perforated duodenal ulcer : a prospective trial between simple closure and definitive surgery. *Br. J. Surg.* 72 : 370, 1985.
17. Taylor, H. : The nonsurgical treatment of perforated peptic ulcer. *Gastroenterology* 33 : 353, 1957.
18. Yudine, S. : Etude sur les ulcères gastriques et duodénaux perforés. *J. Int. Chir.* 4 : 219, 1939.

**A. Ü. TIP FAKÜLTESİ TARAFINDAN
YAYINLANAN KİTAPLAR**

- 368 - ANKARA'NIN ABİDİNPAŞA - SAMANLIK BAĞLARI TUZLUÇAYIR
BÖLGESİNDE YAPILAN AĞIZ SAĞLIĞI ARAŞTIRMASI
(Dt. Çetin Toker) 40 Sayfa 10 TL.
- 386 - MÜŞAHADE ALMA ŞEMASI
(Prof. Dr. Sabih Oktay, Prof. Dr. Türkan Gürel) 24 Sayfa 5 TL.
- 387 - TÜRKİYENİN TANECETUM L. TÜRLERİ ÜZERİNDE ARAŞTIRMA
(Dr. Necati Çelik) 73 Sayfa 35 TL.
- 392 - TÜRKİYEDE KALP HASTALIKLARI PRAVALENSİ
(Prof. Dr. Nevres Baykan) 104 Sayfa 60 TL.
- 399 - AKCİĞER KİST HİDATİKLERİNİN CERRAHİ
TEDAVİ YÖNTEMLERİ
(Prof. Dr. Erdoğan Yalav, Opr. Dr. İlker Ökten) 100 Sayfa 60 TL.
- 401 - AİLE PLANLAMASINDA ANTİKONSEPSİYONEL
METODLARIN KULLANILMASI
(Prof. Dr. Şerif, H. Çanga, Prof. Dr. Nejat Ilgaz) 71 Sayfa 50 TL.
- 402 - İNGUNAL VE FEMORAL FITIKLARININ CERRAHİ TEDAVİSİ
(Prof. Dr. Demir Ali Uğur) 160 Sayfa 90 TL.
- 408 - ANADOLU MEDENİYETLERİNDE PENSETİN GELİŞİMİ
(Prof. Dr. Erdoğan Yalav) 32 Sayfa 45 TL.
- 411 - CERRAHİ MEME HASTALIKLARI
(Prof. Dr. Demir A. Uğur) 60 Sayfa 45 TL.
- 413 - ORGANİK KİMYA Tıp ve Biyoloji Öğrencileri için
(Doç. Dr. Mustafa Akpoyraz) 313 Sayfa 200 TL.
- 414 - TÜRK İSTİKLÂL SAVAŞI VE CUMHURİYET TARİHİ
(Doç. Dr. Yücel Özkaya) 335 Sayfa 200 TL.
- 415 - TIPTA İSTATİSTİK YÖNTEM VE UYGULAMALARI
(Dr. Yaşar Heperkan) 890 Sayfa 570 TL.
- 416 - SİNDİRİM FİZYOLOJİSİ
(Prof. Dr. Fikri Özer) 145 Sayfa 100 TL.
- 417 - TEMEL NÜKLEER TIP
(Doç. Dr. Asım Akin) 519 Sayfa 370 TL.
- 423 - DERİ HASTALIKLARINDA ÖN BİLGİLER (PROPEDÖTİK)
(Prof. Dr. Atıf Taşpınar) 154 Sayfa 100 TL.
- 424 - ORTOPEDİ VE TRAVMATOLOJİ
(Prof. Dr. Güngör Şami Çakırgil) 592 Sayfa 400 TL.

425 - ARTERİA HEPATICA CERRAHİSİ (Prof. Dr. İsmail Kayabalı)	212 Sayfa 320 TL.
426 - FİZİK I MEKANİK ELEKTRİK (Prof. Dr. Ziya Güner)	400 Sayfa 350 TL.
427 - SİNİR HASTALIKLARI SEMİYOLOJİSİ (Prof. Dr. Sami Gürün, Prof. Dr. A. Güvener, Prof. Dr. D. Öge, Prof. Dr. V. Kırçak, Prof. Dr. İ. Çağlar, Prof. Dr. K. Bilgin, Prof. Dr. Korkut Yaltkaya)	608 Sayfa 450 TL.
430 - TEMEL MEDİKAL GENETİK (Prof. Dr. Bekir Sıtkı Şaylı)	494 Sayfa 445 TL.
432 - ÖZEL HİSTOLOJİ (Prof. Dr. Aliye Erkoçak)	280 Sayfa 245 TL.
343 - GEBELİK ve SİSTEMİK HASTALIKLAR (Prof. Dr. Ahmet Esendal)	728 Sayfa 800 TL.
433 - GENEL ŞİRÜRJİDE KARIN YARALANMALARI (Prof. Dr. İsmail Ş. Kayabalı)	469 Sayfa 470 TL.
434 - ANATOMİ TERİMLERİ (NOMINA ANATOMICA) (Prof. Dr. Kaplan Arıncı, Doç. Dr. Alaittin Elhan)	275 Sayfa 660 TL.
435 - ORTOPEDİ-TRAVMATOLOJİ ve CERRAHİSİ (Prof. Dr. Zeki Korkusuz)	206 Sayfa 500 TL.
436 - GENİTAL SİSTEM PATOLOJİSİ (Prof. Dr. Orhan Bulay)	161 Sayfa 520 TL.
437 - GASTROENTEROLOJİYE GİRİŞ PROPEDÖTİK (Prof. Dr. Zafer Paykoç, Prof. Dr. Hamdi Aktan)	208 Sayfa 520 TL.
438 - LENFATİK SİSTEM (Prof. Dr. Kaplan Arıncı, Doç. Dr. Alaittin Elhan)	75 Sayfa 250 TL.
440 - TESTİS TÜMÖRLERİ TEŞHİS ve TEDAVİLERİ (Prof. Dr. Mahmut Kafkas)	102 Sayfa 750 TL.
441 - İŞ SAĞLIĞI ve MESLEK HASTALIKLARI (Dr. Cahit Erkan)	534 Sayfa 1610 TL.
442 - DOĞUM OPERASYONLARI (Prof. Dr. Ali Gürgüç)	504 Sayfa 1840 TL.
443 - KÜÇÜK CERRAHİ TEKNİĞİ (Prof. Dr. Demir A. Uğur)	113 Sayfa 160 TL.

Yukarıdaki Kitaplar A. Ü. Tıp Fakültesi Kitap Satış Bürosundan Temin Edilebilir.