

ANKARA ÜNİVERSİTESİ

Tıp Fakültesi MECMUASI

**The Journal of the Faculty of Medicine
University of Ankara**



Cilt : 40

Sayı : 1

1987

YAYIN KOMİSYONU
BAŞKANI

Prof. Dr. Hayati EKMEN

YAYIN YÖNETMENİ
Prof. Dr. R. Kâzım TÜRKER

ÜYE

Prof. Dr. İsfendiyar CANDAN

ÜYE

Prof. Dr. İ. Hakkı AYHAN

ÜYE

Doç. Dr. Yücel KANPOLAT

ÜYE

Doç. Dr. Nuri KAMEL

ÜYE

Doç. Dr. Abdülkadir DÖKMECİ

ÜYE

Doç. Dr. Fikri İÇLİ

ÜYE

Doç. Dr. Çetin EROL

ANKARA ÜNİVERSİTESİ TIP FAKÜLTESİ MECMUASI
A.Ü. Tıp Fakültesinin yayın organıdır. 1977 yılından itibaren
yılıda 4 sayı olarak yayınlanacaktır. Beher Sayısı 40.- TL. dir.

TEKNİK YÖNETİCİ : Fahrettin Şenkaragöz

NOT : YAYIMLANACAK ESERLERİN BİLİM VE DİL BAKIMINDAN SORUMLULUĞU YAZARLARA AİTTİR.

YAZIŞMA ADRESİ :

A. Ü. Tıp Fakültesi Yayın Komisyonu Başkanlığı

Sıhhiye/ANKARA

ANKARA ÜNİVERSİTESİ



Tıp Fakültesi MECMUASI

Cilt : 40

1987

Sayı : 1

İÇİNDEKİLER

ARAŞTIRMALAR

- Kolitik ulserozada dolaşan immün Kompleksler (*Ali Reşit Mahmut - A. Kadir Dökmeci - Necati Örmeci - Negüz Sümer - Özden Uzunlumoğlu*) 1
- Rektum kanseri tedavisinde elektrokoagülasyon yönteminin yeri ve uygulama sonuçları (*Atıla Korkmaz - Ercüment Gürel*) 9
- Primer kemik tümörlerinin sitolojik özellikleri (*Cemil Ekinci - Bülent Mızrak Ethem Faruk Mumcu*) 21
- Postoperatif akciğer komplikasyonlarının retrospektif değerlendirilmesi (*Ergün Çukur - Filiz Tüzüner - Oya Özatamer*) 33
- Erkek infertilitesinde fruktozun rolü (*Ömer Faruk İnan - L. Sezai Yaman*) ... 41
- Sığır karaciğer sitoplazmik aldehit dehidrogenaz (ALDH₂) enziminin saflaştırılması, kinetik özellikleri ile disulfiram tarafından inhibisyonunun araştırılması (*İlker Durak - İsmail H. Gökhun*) 49
- A Hemangiopericytic meningioma (Case Report) (*Ayşe Sertçelik - Nimet Kuyucu - Yücel Kanpolat - Orhan Bulay*) 61

VAK'A TAKDİMİ :

Çocuk akalazyası (Bir vaka nedeni ile) (*Negüz Sümer - Erdoğan Yalav - Özden Uzunaltımoğlu - Kadir Koç - Ömer Sevik*) 67

DERLEME :

Yeni bir endojen peptid : Nöropeptid-Y (NPY) (*Sami H. Erbay - F. Cankat Tulunay*) 75

ANKARA ÜNİVERSİTESİ



Tıp Fakültesi MECMUASI

The Journal of the Faculty of Medicine
University of Ankara

Volume : 40

1987

Number : 1

CONTENTS

RESEARCH WORKS :

- The circulating complex - immunoglobulins and complements in ulcerative colitis'
(Ali Reşit Mahmut - A. Kadir Dökmeçi - Necati Örmeci - Negüz Sümer - Özden Uzunalımoğlu) 1
- The value of electrocoagulation in the treatment of rectal cancer and its results
(Atila Korkmaz - Ercüment Gürel) 9
- The cytomorphic features of primary bone tumors (Cemil Ekinci - Bülent Mızrak - Ethem Faruk Mumcu) 21
- Retrospective evaluation of postoperative pulmonary complications (Ergün Çukur - Filiz Tüzüner - Oya Özatamer) 33
- The role of the fructose in male infertility (Ömer Faruk İnan - L. Sezai Yaman) 41
- The purification of bovine liver cytoplasmic aldehyde dehydrogenase (ALDH₂) and the investigation of its kinetic properties and disulfiram inhibition (İlker Durak - İsmail H. Gökhan) 49
- A Hemangiopericytic meningioma (Ayşe Sertçelik - Nimet Kuyucu - Yücel Kanpolat - Orhan Bulay) 61

CASE REPORT :

- Achalasia in a child (*Negüz Sümer - Erdoğan Yalav - Özden Uzunlumoğlu*
Kadir Koç - Ömer Sevik) 67

REVIEWS :

- A new endogenous peptide : Neuropeptid-Y (NPY) (*Sami H. Erbay - F. Cankat*
Tulunay) 75

KOLİTİK ÜLSEROZADA DOLAŞAN İMMÜN KOMPLEKSLER

Ali Reşit Mahmut*

A. Kadir Dökmeçi**

Necati Örmeci**

Negüz Sümer**

Özden Uzunlumoğlu**

Kolitis ülserozanın sebebi bilinmemekle birlikte çok etkenli bir etyoloji göstermektedir. Buna familial, genetik, infeksiyöz, psikolojik ve immünojik faktörler dahildir. Kolitis ülserozalı hastalarda immünokimyasal yöntemler kullanılarak kolon mukozasında IgG, C19, C3, C12, C15 in mevcut olduğu gösterilmiştir. Ayrıca kolitis ülserozanın artrit, ankilozan spondilit, perikolanjit, eritema nodozum, Üveit gibi kolon dışı lezyonlarla birlikte oluşu hastalığın immünkompleks hastalığı olabileceğini desteklemektedir (8,12,15).

Yine kolitis ülserozalı hastaların kolon mukozasında IgG antikorlarının varlığı ve bu antikorların barsak florasındaki antijenler ile reaksiyona girmesinde immünojik reaksiyonlarının devamlılığında rol oynayabileceği gösterilmiştir (1,18,23). Buna ek olarak kolitis ülserozanın immünosupressif tedaviden istifade etmesi immünojik teoriyi desteklemektedir. Bu çalışmamızda kolitis ülserozalı hastaların serumunda dolaşan immünkompleksler (DİK), immünooglobulin ve kompleman düzeyleri ile hastalığın aktivitesi arasında ilişkinin olup olmadığını araştırmak istedik. Ayrıca kortikosteroid ve salozopirin tedavisinin dolaşan immün kompleksler, immünooglobulin ve kompleman üzerine etkisinin olup olmadığını ortaya koymak istedik.

MATERYAL VE METOD

Çalışma, 24'ü kolitis ülserozalı (grup 1) ve 11'i sağlıklı kontrol grubu (grup 11) olmak üzere iki grupta yapıldı. Dolaşan immün kompleks tayini digeon metoduna göre yapıldı. (3). Immünooglobulin tayini im-

* A.Ü. Tıp Fak. Gastroenteroloji Bilim Dalı Araştırma Görevlisi

** A. Ü. Tıp Fak. Gastroenteroloji Bilim Dalı Öğretim Üyesi

mun diffüzyon yöntemi ile Mancini metoduna göre yapıldı. Kompleman tayini radyal immün diffüzyon yöntemi ile Mancini metoduna göre yapıldı (3).

SONUÇLAR

Çalışmamızda kontrol ve kolitis ülserozalı hasta gruplarında elde ettiğimiz dolaşan immün kompleks, immunoglobulinler ve kompleman değerleri tablo 1,2 ve 3 te gösterilmiştir. Birinci grupta tedavi göremeyen 7 hastanın (grup 1a) 5 inde immünkompleks seviyeleri yüksek bulundu. Tedavi göre 17 hastanın (grup 1b) 10 unda ise dolaşan immünkompleks seviyeleri yüksek düzeyde tesbit edildi. Grup 1a daki 7 hastanın 4 ünde grup 1b daki 17 hastanın 7 sinde immunoglobulin A seviyelerini normalin üzerinde bulundu. Grup 1 a daki 7 hastanın 3 ünde, tedavi gören grup 1b daki 17 hastanın 6 sında immünglobulin M seviyeleri normalden yüksek bulundu. Grup 1a daki 7 hastanın 4 ünde grup 1b daki 17 hastanın 7 sinde immünoglobulin G seviyesi yüksek bulundu. Grup 1a daki 7 hastanın 6 sında kontrol grubuna göre, tedavi gören 17 hastanın 8 inde kompleman 3 seviyesi normalden yüksek bulundu. Birinci grupta tedavi görmeyen 7 hastanın 3 ünde tedavi gören 17 hastanın 6 sında serum kompleman 4 seviyeleri normalden yüksek tesbit edildi. Grup 1a daki 7 hastanın 2 sinde, grup 1b daki 17 hastanın 5 inde serum albumin düzeyleri normalden düşük bulundu.

Tablo 1 : Tedavi almıyan kolitis ülserozalı hasta grubunda (Grup 1a) serum immunoglobulin, kompleman dolaşan immünkompleks ve albumin düzeylerin

| A.S. | IgA | IgM | IgG | C3 | C4 | D.I.K. | Albumin |
|-------|--------|--------|---------|--------|-------|--------|---------|
| M.Y. | 153 | 460 | 602 | 120 | 39.1 | 10 | 1.6 |
| M.P. | 432 | 168 | 2340 | 158 | 63.6 | 2.3 | 4.4 |
| A.Ö. | 485 | 109 | 2490 | 184 | 85 | 9.8 | 3.7 |
| H.G. | 445 | 138 | 2890 | 114 | 61.7 | 8.7 | 1.6 |
| M.C. | 241 | 160 | 1370 | 125 | 30 | 4.8 | 4.6 |
| M.D. | 220 | 339 | 2490 | 153 | 40.7 | 16 | 3.2 |
| B.U. | 331 | 448 | 1190 | 82 | 37.5 | 9.0 | 4.7 |
| Orta. | 327.57 | 265.42 | 1910.28 | 133.71 | 51.08 | 8.65 | 3.40 |

Tablo II : Tedavi olan kolıtıs ülserozalı hasta grubunda (Grup1-b) immunoglobulin kompleman, dolařan immün kompleksel ve albumin düzeyleri

| A.S. | IgA | IgM | IgG | C3 | C4 | D.I.K. | Albumin |
|------|--------|--------|---------|--------|-------|--------|---------|
| F.ř. | 241 | 381 | 1370 | 120 | 45.6 | 23.8 | 3.7 |
| H.S. | 274 | 381 | 1430 | 84 | 25.8 | 7.0 | 3.8 |
| B.U. | 331 | 484 | 1190 | 82 | 37.5 | 9.0 | 4.7 |
| M.D. | 472 | 208 | 1630 | 120 | 69.5 | 5.8 | 3.2 |
| H.K. | 231 | 339 | 1310 | 94.1 | 23.4 | 4.3 | 3.3 |
| N.A. | 472 | 331 | 1630 | 111 | 34.4 | 8.75 | 4.5 |
| H.İ. | 171 | 109 | 908 | 82 | 38.0 | 3.4 | 3.2 |
| H.U. | 296 | 130 | 1580 | 120 | 62.6 | 5.8 | 3.9 |
| ř.O. | 171 | 130 | 1370 | 144 | 43.9 | 5.5 | 4.0 |
| Y.K. | 309 | 392 | 1580 | 144 | 58.1 | 9.8 | 0.9 |
| M.E. | 368 | 176 | 1310 | 111 | 30.0 | 8.8 | 2.4 |
| H.K. | 220 | 152 | 908 | 148 | 47.4 | 2.5 | 2.1 |
| A.T. | 126 | 184 | 1190 | 12.5 | 34.4 | 5.8 | 3.3 |
| M.U. | 220 | 188 | 908 | 103 | 32.9 | 4.3 | 2.2 |
| A.U. | 283 | 178 | 1500 | 78.1 | 25.8 | 4.3 | 3.0 |
| N.S. | 432 | 448 | 1500 | 148 | 24.4 | 6.8 | 5.0 |
| G.B. | 252 | 148 | 1370 | 116 | 39.1 | 4.8 | 2.7 |
| Ort. | 295.94 | 240.11 | 1413.78 | 108.91 | 41.80 | 7.7 | 3.28 |

Tablo III : Kontrol grubunda immunoglobulin, kompleman dolařan immün kompleksler ve albumin düzeyleri

| A.S. | IgA | IgM | IgG | C3 | C4 | D.I.K. | Albumin |
|------|-------|-------|--------|-------|--------|--------|---------|
| A.C. | 283 | 192 | 1630 | 98.2 | 36 | 6.5 | 4.2 |
| S.A. | 331 | 123 | 1130 | 103 | 30 | 4.5 | 4.1 |
| B.S. | 296 | 160 | 1370 | 120 | 39.1 | 4.8 | 4.2 |
| N.C. | 309 | 349 | 1900 | 134 | 40.7 | 5.0 | 4.2 |
| H.K. | 162 | 437 | 1250 | 70.5 | 38 | 4.0 | 4.2 |
| B.T. | 296 | 560 | 1310 | 70.5 | 23.1 | 6.2 | 4.4 |
| U.V. | 241 | 252 | 983 | 111 | 61.7 | 4.5 | 4.6 |
| M.B. | 285 | 245 | 1250 | 116 | 40.7 | 4.5 | 4.6 |
| B.C. | 210 | 234 | 1250 | 111 | 30 | 4.0 | 4.6 |
| Ö.G. | 171 | 152 | 1310 | 107 | 37.5 | 4.8 | 4.4 |
| A.R. | 274 | 83 | 1250 | 125 | 49 | 5.2 | 4.2 |
| Ort. | 258.0 | 253.8 | 1328.4 | 106.1 | 38.527 | 4.90 | 4.336 |

Tablo IV : Tedavi alan, tedavi almayan ve kontrol grubuna ait vakalarda serum dolaşan immün kompleksleri, immün globulinler, kompleman ve albumin düzeyleri

| | Tedavi almayan Grup I.a 7 hasta | | Tedavi alan Grup I.b 17 hasta | | Kontrol grubu Grup 2 II hasta | |
|---------|------------------------------------|---------|----------------------------------|---------|----------------------------------|---------|
| D.I.K. | 7/5 | % 71.42 | 10/17 | % 58.82 | 2/II | % 18.18 |
| IgA | 4/7 | % 57.14 | 7/17 | % 41.17 | 5/II | % 45.45 |
| IgM | 3/7 | % 42.85 | 6/17 | % 35.29 | 3/II | % 27.27 |
| IgG | 4/7 | % 57.14 | 7/17 | % 41.17 | 2/II | % 18.18 |
| C3 | 6/7 | % 85.71 | 8/17 | % 47.05 | 3/II | % 27.27 |
| C4 | 3/7 | % 42.85 | 6/17 | % 35.29 | 2/II | % 18.18 |
| Albumin | 2/7 | % 28.55 | 5/17 | % 29.41 | 1/II | % 0 |

TARTIŞMA

İltihabi barsak hastalıklarında serumda dolaşan immün komplekslerin varlığı bir çok araştırmacılar tarafından gösterilmiştir. 1973 de Jewell Macleman aktif dönemdeki iltihabi barsak hastalıklarında dolaşan immün kompleks seviyelerini yüksek düzeyde bulmuşlardır. Doe ve arkadaşları ise aktif devredeki kolitis ülserozalı hastalarda % 20 D.I.K. seviyelerini yüksek düzeylerde tesbit etmişlerdir. Bizim çalışmamızda tedavi görmeyen aktif kolitis ülserozalı hastalarda % 71.42 oranında D.I.K. yüksek düzeyde bulundu. ($p < 0.05$). Tedavi altındaki kolitis ülserozalı hastalarda serum D.I.K. seviyeleri salazopirin ve kortikosteroid kullanmalarına göre değişme gösterdi. Nielson ve arkadaşları steroid tedavisinden sonra serum D.I.K. seviyelerini normalden düşük bulmuşlardır (18,19). Salazopirin ile tedaviden sonra değişme olmadığı gösterilmiştir.

Rektum mukozasında immün kompleks depolanmasının gösterilmesi, kompleman, immünglobulin değişikliklerinin husulü, kolitis ülseroza patogenezinde immunolojik etkinin inandırıcı kanıtlarıdır. Hudgson ve arkadaşları tavşanlarda kolitis ülserozalı hastaların serum albuminlerini zerk ederek kolitis husule getirmişlerdir (12). Monterio ve arkadaşları Kolon ve rektum mukozasında kolon anaerob bakterilerine karşı antikor oluştuğunu tesbit etmişlerdir (17).

Colitis ülserozalı hastalarda serum immünglobulin ve kompleman değerlerinde değişmeler mutad olarak tesbit edilmektedir (21,22). Bal-lard ve arkadaşları kolitis ülserozalı hastaların rektal mukozasında

immun kompleks depolanması ile birlikte immunglobulin artışını göstermişlerdir (1). Nielson ve grubu ise colitis ülserozalı hastaların serumunda IgG, IgM seviyelerinin artmasına karşılık IgA seviyesinde azalma tesbit edilmiştir (18). Bizim vaka grubumuzda ise tedavi görmeyen hastalarda, serum IgG, IgA seviyeleri normalden yüksek bulundu tedavi alan grublarda ise azalmış olarak tesbit edildi. Ancak her iki grupta kontrol grubuna göre istatistiksel bir fark bulamadık ($p < 0.05$).

Nielson ve grubu iltihabi barsak hastalıklarında kompleman 3 kompleman 4 ün yükseldiğini gösterdiler (20,21). Hodgson ve arkadaşları ise aktif kolitis ülserozalı hastalarda kompleman 3, kompleman 4 ün arttığını göstermişlerdir (11). Nielson ve arkadaşları aktif kolitis ülserozalı hastalarda kompleman 3 ve kompleman 4 seviyelerini aşık olarak yüksek bulmuşlardır (20). Ayrıca kolitis ülserozada kompleman değerleri hastaların aktif döneminde olup olması ve tedaviye göre değişmektedir. İmmün kompleks teşekkülü sırasında komplemanın harcanmasına rağmen serum seviyeleri yüksek kalmaktadır. Çalışmamızda kompleman 3, kompleman 4 seviyelerini aktif durumdaki tedavi almıyan hasta grubunda, tedavi alanlara göre yüksek olarak bulmamıza rağmen kontrol grubuna göre istatistiksel fark bulunmuştur ($p > 0.05$). Bu fark kontrol grubundan ileri gelmektedir.

ÖZET

Kolitis ülseroza etyopatogenezinde dolaşan immün kompleksler, immunglobulin ve komplemanların seviyelerini araştırmak amacıyla bu çalışmamızı yaptık. On bir sağlıklı kişiden oluşan kontrol grubu ile 24 kolitis ülserozalı hastada dolaşan immün kompleks, ve immunglobulin ve kompleman serum düzeyleri tayin edildi. Tedavi almıyan 7 hastanın 5 inde (% 71.42) dolaşan immün kompleksleri yüksek bulunmasına karşılık immunosupressif tedavi altında olan 17 hastanın 10 unda (% 58.82) tesbit edilmiştir. Bu sonuçlar ışığında kolitis ülserozada tesbit edilen immunopatoloji etyopatogenezde primer faktördür yoksa sekonder olarak mı husule gelmektedir. Bu gün tam olarak bilinmemektedir.

SUMMARY

The Circulating Immun Complex - Immun Globulins And Complemans In Ulcerative Colitis'

We have studied the level of circulating immun complex, immunoglobulins and complemans in order to evaluate the role of these factors on the pathogenesis of ulcerative colitis. We determined the level of circulating immun complex, immunoglobulins and complemans in 24 patients with ulcerative colitis and 11 healthy controls. We have found that circulating immun complex were higher than normal in five among seven patients without therapy (% 71) though 10 among that immunologic changes in ulcerative colitis either, primary factor or occured as secondary results.

KAYNAKLAR

1. Ballard J., Shinee M. : Evidence of Cytotoxicity in Ulcerative Colitis from Immunofluorescent staining of the rectal mucosa. The Lancet may 25 (2) : 1014-1017, 1974.
2. Becker W., Schwick H.G. und Störiko K. : Method for quantitative Determination of plasma proteins By Immunoprecipitation Z. Klin. Chem. Klin. Biochem. 6 : 113-112, 1986.
3. Digeon M., Laver M., Rıza J. and Bach M.J.F. : Journal of Immunological Methods 16 : 165-183, 1977.
4. Elmgreen J., Berkowicz A., Sorensen H. : Defective Release of C5a Related Chemo-attractant Activity From Complement in Crohn's. Disease. Gut 24 : 525-531, 1983.
5. Fiocchi C., Youngman R.K., Farmer G.R. : Immunoregulatory Function of Human intestinal Mucosa Lymphoid Cells : Evidence for Enhanced Suppressor Cell activity in inflammatory Bowel Disease, Gut 24 : 692-701, 1983.
6. Ginsburg H.C. et al. : Impaired Natural Killer Cell Activity in patients with inflammatory Bowel Disease Evidence for a qualitative defect. Gastroenterology 85 : 846-850, 1983.

7. Godin J.N., Sachar B.D. Winchester et al. Loss of Supressor T cell in Active Inflammatory Bowel Disease. *Gut* 25 : 745-747. 1984.
8. Heatley V.R. et. all. Pulmonary Function Abnormalities in patients with inflammatory Bowel Diseas. *Quarterly Journal of Medicine New Series L* 203 : 241-250, 1982.
9. Higgenes S.C., Kaighley B.R.M., Allan N.R., Immpact of Preoperative weight Loss and Body Compostion changes on posterative Qutcome in Surgery for inflammatory Bowel Disease. *Gut* 25 : 732-736. 1984.
10. Hod gson F.J.H., Potter J.B., Jewell P.D., Immun Complexes in Ulcerative Colitis and Crohn's Disease. *Clin. Exp. Immunol.* 29 : 187-196, 1977.
11. Hodgson F.J.H. Jewell P.D., Humoral Immune System in inflammatory Bowel Disease : 1. Compleman level. *Gut* 18 : 749-753, 1977.
12. Hodgson F.J.H., Potter J.B., Jewell P.D. C3 metabolsm n Ulceratvie Colitis and and Crohn's Diseasi, *Clin Exp. Immunol.* 28 : 490-495, 1977.
13. Hodg son F.J.H. et al. Immune Complex Mediated Colitis in Rabbits. *Gut* 19 : 225-232, 1977.
14. Jewel P.D. Circulating Immune Complexes in Inflammatory Bowel Disease *Clin. Exp. Immunol* 14 : 219-226. 1973.
15. Lawley J.T., James P.S., Jones A.E. Circulating Immune Complexo : There Dete cition and potential Significanceg. In some Hepatobiliary and Intestinal Disease. *Gastroenterology* 78 : 626-641, 1980.
16. Learmonth P.R., Immune Complexo in Ulcerative Colitis. *Digestive and Sciences* 29 : 4-14, 1984.
17. Mac Dermott P.C. Beagdon J.M., Thurmond D.R. Periphneral Blood Mononuclear cellsfrom Patients with Inflammatory Bowel Disease. Exhibit normal Function in The Allogeneic and Autologous Mixed Leukocyte Reaction and cell Mediated Lympholysis. *Gastroenterology* 86 : 476-483, 1984.
18. Mancini, G.A.O. Carbonaro and J.F. Heremans *Immunochemistry* 2 : 235, 1965.
19. Monterio E., Fossey J. Shiner M. Antibacterial Antibodies in Ractal and Colonic Mucosa in Ulcerative Colitis. *The lancet* 6 : 249-251, 1971.
20. Nielson H, Binder V. Daugharty H., Circulating Immune Complexo in Ulcerative Colitis. *Clin. Exp. Immunol* 31 : 72-80, 1978.

21. Nielsen P. Hymtoft Petersen et al. Circulating Immune Complexes in Ulcerative Colitis. Correlation with serum protein Concentration and Complement conversion products. Clin Exp. Immunol 31 : 81-91, 1978.
22. Press and J. Gagnon, Biochem J. 1988 : 351-357, 1981.
23. Selby S.W., Jewell P.D.T. Lymphocyte Subsets in Inflammatory Bowel Disease : Peripheral Blood. Gut 24 : 99-105, 1983.
24. Tanner R.N., Arthur P.J.M., wright R. Macrophage Activation, Chronic Inflammation and Gastrointestinal Disease. Gut 25 : 760-783. 1984.

REKTUM KANSERİ TEDAVİSİNDE ELEKTROKOAGÜLASYON YÖNTEMİNİN YERİ VE UYGULAMA SONUÇLARI

Atila Korkmaz*

Ercüment Gürel**

Çeşitli organların kanserlerinde, son yıllardaki ilerlemelere rağmen halen en geçerli yöntem kanserli doku veya organın lenfatik drenaj bölgeleri ile birlikte geniş olarak çıkarılmasını kapsayan cerrahi yöntemdir. Bu prensibin rektumda uygulanması, anatomik yapısının gereği olarak hastada estetik ve psikolojik büyük sorunlar yaratan kalıcı kolostomi problemini de beraberinde getirmektedir. Birçok hasta bu nedenlerle böyle bir radikal girişimi kabul edememektedir. Bu yüzden bazı cerrahlar kolostomi gerektirmeyecek bazı lokal uygulanabilecek yöntemleri gündeme getirerek küratif amaçla kullanmışlardır (1,4,14,19,20,21,22,28,36,37). Bu yöntemler içinde en çok ilgi toplayanı elektrokoagülasyon olmuştur (3,5,8,10,13,14,15,16,19,20,23,24,26,27,29,30,31,32,33,34). STRAUSS (29) bu konuda ilk bilimsel çalışmaları yapmış, daha sonra başta MADDEN (19,20) olmak üzere birçok otör elektrokoagülasyonu abdominoperineal rezeksiyona alternatif bir küratif yöntem olarak uygulamışlardır.

Rektumda tuşe mesafesinde bulunan tümörler nedeni ile gerek küratif gerekse palyatif olarak uygulanan abdominoperineal rezeksiyonun erken ve geç sonuçlarının iyi olmaması ve kişileri kalıcı kolostomiye mahkûm etmesi yanında, elektrokoagülasyonla iyi beş yıllık yaşam oranları bildirilmesi bizi bu yöntemin uygulanmasına itmiş ve fakültemiz cerrahi kliniğindeki uygulama sonuçları açıklanmıştır.

GEREÇ VE YÖNTEM

1978 Ocak ayından itibaren kliniğimizde bugüne kadar toplam 60 rektum kanseri olgusunda elektrokoagülasyon uygulanmıştır. Olgular kliniğimize ardarda yatan hastalar olup uygulamada yaş, cinsiyet, hastanın genel durumu, tümörün özellikleri, yayılım olup olmadığı gi-

* Şimdiki Adresi Ankara Numune Hastanesi 6. Cerrahi Kliniği Başasistanı.

** A.Ü. Tıp Fakültesi Genel Cerrahi Anabilim Dalı Öğretim Üyesi.

bi faktörler dikkate alınmamıştır. Uygulama operabl olgularda küratif amaç ile, inoperabl olgularda ise palyasyon amacı ile uygulanmış ve bu iki gruptaki alınan sonuçlar analize edilmiştir. Sadece operabl kabul edilen olgulara alternatif radikal cerrahi yöntemler anlatılarak öncelikle teklif edilmiş ve kabul etmeyenler bu yöntemle tedavi edilmişlerdir.

Olgulara rutin olarak rektal tuşe, rektosigmoidoskopi ve biopsi yapılarak tanı kesinleştirilmiştir. Ayrıca diğer biyokimyasal analizler, ultrasonografi ve kompüterize tomografi genellikle yapılarak hastalığın yayılımı araştırılmıştır. Elektrokoagülasyon yöntemi hastalara detaylı olarak anlatılarak sık kontrol ve tedavileri sağlanmaya çalışılmıştır.

Hastalar normal bir ameliyata hazırlanır gibi bir gece önceden sedatize edilmiş ve gece ve ameliyat sabahı olmak üzere iki kez lavman yapılarak rektum boşaltılmıştır. Ameliyathanede litotomi pozisyonunda yatırılarak genel anestezi altında önce anal kanal digital olarak dilate edilmiş, rektum anoskop veya ekartörlerle açılarak tümör palpe edilmiş, daha sonra tümörden ve çevresinden biopsi yapılmıştır. Uniterminal Oudin elektrokoagülatörünün iğne şeklindeki elektrodu tümöral doku içine batırılarak koagülasyon sağlanmıştır. Doku, operatörün parmağını yakacak kadar ısınınca elektrod geri çekilmiş, daha sonra lezyonun her tarafına iğne şeklindeki elektrod rotasyonla batırılarak işlem tamamlanmıştır. Uygulama süresi ortalama yarım saattir.

Hastalar ortalama dört gün yatırılmış, bu sürede bazılarında medikal tedavi uygulanmıştır. Taburcu edilenler birer ay aralıklarla kontrole çağırılmışlardır. Kontrole gelenlere rutin olarak rektal tuşe, rektoskopi ve biopsi yapılmış, gereken olgularda ise daha ileri tetkikler istenmiştir. Tekrar elektrokoagülasyon gerektiren olgular aynı şekilde yatırılarak tedavileri tekrarlanmıştır.

Bir hasta için uygulanan ortalama elektrokoagülasyon sayısı 3.4 olup bu sayı 1 ile 10 arasında değişmiştir.

60 olgunun yedisi takip edilememiştir. 1982 yılı Nisan ayına kadar elektrokoagülasyon uygulanan ve günümüze kadar takip edilen 37 olgunun beş yıllık yaşam süreleri ortaya konarak tartışılmıştır.

SONUÇLAR

Serimizdeki 60 hastanın 22'si kadın, 38'i erkek olup yaş ortalaması 50.3 dür. Hastalarda görülen semptomlar sıklık sırasına göre kanama (% 91.7), defekasyon alışkanlığında değişiklik (% 60), zayıflama (% 31.7), ağrı (% 30), iştahsızlık (% 8.3) ve anal kaşıntı (% 5) dir. Hastalarımızda ilk semptom ile hastaneye başvuru arasında geçen süre ortalama 6.5 aydır. Olguların 28 inde (% 46.6) lezyon anal halkadan itibaren 0-4 cm. içinde, 29 unda (% 48.4) 4-8 cm. içinde ve üçünde (% 5) 8-12 cm. arasındadır. Hastaların % 11.7 sinde lezyon büyüklüğü 0-2 cm., % 55 inde 3-4 cm, % 26.6 sında 5-6 cm. ve % 6.7 sinde 7-8 cm. olarak tesbit edilmiştir. Lezyonun rektum duvarlarına göre yerleşimi gözönüne alındığında hastaların 22 sinde (% 36.6) ön duvarda, 11 inde (% 18.3) arka duvarda, 7 sinde (% 11.7) yan duvarlardan birinde ve 20 sinde (% 33.4) anüler şekilde oturduğu izlenmiştir.

Olgularımızın % 98.3 ünde histopatolojik tanı adenokanserdir. Bir olguda ise (% 1.7) anal kanalın bazal hücreli kanseri teşhis edilmiştir. 60 hastanın 44 ünde (% 73.4) fizik muayene, biopsi, ultrasonografi, kompüterize tomografi ve laparotomi ile tedavi öncesi evrelendirme yapılmıştır. Buna göre hastaların % 6.6 sı DUKES A, % 16.6 sı DUKES B, % 50 si DUKES C evresinde bulunmuş, 16 sının (% 26.8) ise evresi tesbit edilememiştir.

Lezyonun operabilitesi hakkında 16 olguda (% 26.8) kesin birşey söylenemezken, geri kalan 44 olgunun 14 ü (% 23.2) operabl, 30 u (% 50) ise inoperabl olarak kabul edilmiştir.

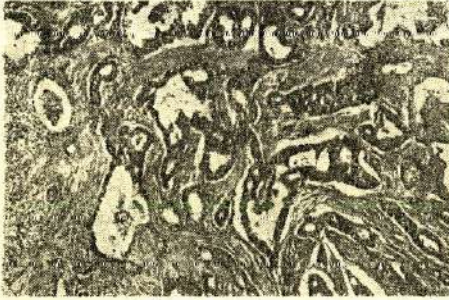
Makroskopik olarak 8 olguda tümör polipoid (% 13.3), 15 inde ülseratif (% 25), 13 ünde diffüz infiltratif (% 21.7), 20 sinde anüler (% 33.3) ve 4 ünde de kolloid (% 6.7) formda bulunmuştur.

Olguların 7 si (% 11.7) takip edilememiştir. Takip edilmiş 53 hastanın 45 i (% 85) halen hayattadır. Ortalama izlem süresi 40.6 aydır. 1978 ile 1982 arasında elektrokoagülasyon uygulanan hasta sayısı 42 olup bunların 37 si izlenmiştir. İzlenen 37 olgudan 6 sı (% 16.2) çeşitli zamanlarda farklı sebeplerden hayatlarını yitirmişler, 31 olgu ise 5 yıldan fazla bir süredir izlenmiştir. Operabl ve inoperabl olguları kapsayan bu seride 5 yıllık yaşam süresi % 83.8 dir.

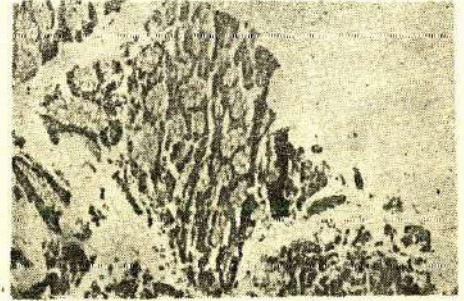
Halen hayatta olan 45 olgunun 9 unda (% 20) yapılan kontrol biopsilerinde lezyon bulunamamış, tam iyileşme sağlanmıştır. Bu hastaların 5 i (% 55.6) ise 5 yıldan fazla süredir lezyon negatif olarak izlenmiştir. Lezyonlu olarak yaşayan 36 hastanın 26 sı (% 72.2) 5 yıldan uzun bir süre takip edilmiştir.

Takip edilebilen 53 hastanın 5 i (% 9.4) karsinomatozis nedeni ile kaybedilmiştir. Genel mortalite oranı ise % 15.1 dir.

Halen lezyon negatif olarak yaşayan olgulardan birinde elektrokoagülasyon öncesi alınan biopside adenokanser görünümü Resim - I de, uygulamadan 10 gün sonraki biopsi materyelinde koagülasyon nekrozu Resim - II de, aynı olgunun 2 ay sonraki materyelinde iltihabi hücrelerden ve angioneogenezisten oluşan granülasyon dokusu Resim - III de ve 10 ay sonraki biopside düzensiz regenerasyon gösteren ödemli ve tümöral özelliği olmayan rektum mukozası Resim - IV de görülmektedir.

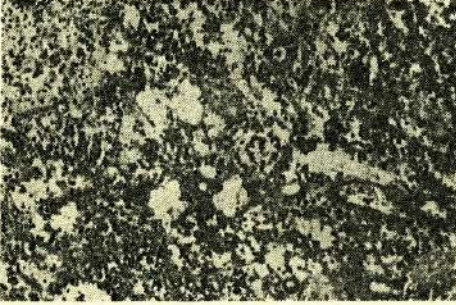


Resim I : Elektrokagülasyon öncesinde alınan materyelde rektum duvarında psödoglanduler dizilim gösteren atipik epitelial hücrelerden oluşan indiferansiye adenokanser görünümü (X 40) (N.S., Protokol No. 12013).

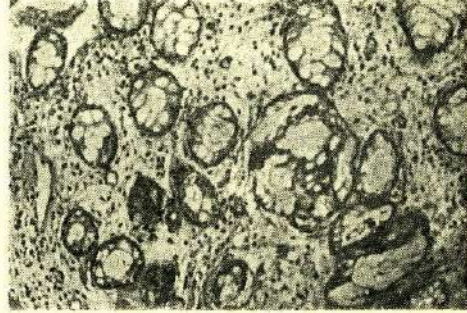


Resim II : Aynı hastanın elektrokagülasyondan 10 gün sonra alınan materyelinde koagülasyon nekrozu görünümü. Lezyonun bulunduğu sahada tümöral yapıya rastlanmamıştır (X 100) (N.S. 12861).

14 operabl hastanın 12 si izlenebilmiş olup bunların 8 i (% 66.7) lezyon negatif olarak halen yaşamaktadır. İnoperabl kabul edilen 30 olgu içinde 1 i (% 3.3) lezyon negatif olarak bulunurken, 21 i (% 70) lezyonlu olarak yaşamlarını sürdürmektedir. Bu grupta 5 olgu kaybedilmiş (% 16.7), 3 olgu ise izlenememiştir (% 10).



Resim III : Aynı hastada elektrokoagülasyondan 2 ay sonra alınan materyelde yeni damar yapıları ve iltihabi hücrelerden oluşan granülasyon dokusu görünümü (X 100) (N.S. 14285).



Resim IV : Aynı hastanın elektrokoagülasyondan 10 ay sonra lezyon bölgesinden alınan materyelde düzensiz regenerasyon gösteren ödemli ve tümöral özelliği olmayan rektum mukozasının görünümü (X 100) (N.S. 3035).

Elektrokoagülasyon sonuçlarının tümörün makroskopik görünümü ile ilişkisi araştırıldığında, lezyonları polipoid yapıda olan olguların % 75'inin halen lezyonsuz olarak yaşadığı izlenirken, en başarısız sonuçların anüler ve ülseratif lezyonları olan hastalarda alındığı kaydedilmiştir.

Yine operabl olan 14 olgudan 9 unda (% 64.3) lezyon, anal halkadan itibaren 0-4 cm. içinde lokalize olup bunların 7 si halen lezyon negatiftir. Operabl olgularda % 35.7 oranında lezyon 0-2 cm. büyüklüğünde, geri kalanında ise 3-4 cm. arasında idi. Büyüklüğü 0-2 cm. olan tümörlü olguların 4 ü takip edilmiş olup hepsi lezyon negatif durumdadır.

Operabl olguların 10 unda (% 71.4) tümör rektum ön duvarında, 3 ünde (% 21.4) arka duvarda ve birinde ise (% 7.2) anüler idi. Ön duvar lezyonu olanların % 50 si, arka duvar lezyonu olanların % 66.7 si ve anüler tümörü olan olgu lezyon negatif olarak tesbit edilmiştir.

İnoperabl tümörü olan 30 olgunun tümünde kanama mevcut olup uygulamadan sonra % 76.7 sinde kanama kesilmiştir. Şiddetli ağrısı olan 22 olgunun 16 sında (% 72.7) ağrılar kaybolmuştur. Obstrüksiyonu önlemede ise başarı oranı % 18.7 dir. Tenesmuslu olguların % 55.5 inde ise iyilik sağlanmıştır.

Elektrokoagülasyon uygulanan 60 olgunun 12 sinde (% 20) komplikasyon oluşmuştur. Seride en sık görülen komplikasyon koter yanığıdır (% 6.6). Ayrıca 3 olguda rectovaginal fistül (% 5), 2 olguda kanama (% 3.3), 1 olguda perforasyon ve peritonit (% 1.7), 1 olguda akciğer embolisi (% 1.7) ve 1 olguda da tromboflebit (% 1.7) görülmüştür.

Hastalarımızın 8 i (% 13.4) kaybedilmiştir. Bunlardan 5 inde ölüm sebebi karsinomatozis, 3 ünde ise başka sebeplerdir. 1 olgu elektrokoagülasyonu takiben oluşan perforasyon sonucu peritonit nedeniyle (% 1.7), 1 olgu başka bir ülkede daha sonra inoperabl olmasına rağmen geçirdiği radikal operasyon sırasında kanama nedeni ile (% 1.7) ve diğeri de kalb yetmezliği nedeni ile (% 1.7) kaybedilmiştir.

TARTIŞMA

Senelerce inoperabl rektum kanseri tedavisinde palyasyon için kullanılan elektrokoagülasyonun operabl hastalarda küratif amaçla da uygulanabileceği ilk olarak STRAUSS (29) tarafından bildirilmiştir. Daha sonraları çeşitli otörler küratif amaçla kullandıkları bu yöntemle elde ettikleri sonuçları açıklamışlardır (3,5,13,14,15,19,23,27,30).

Biz ise operabl ve inoperabl ayrımı yapmadan 60 hastada yaptığımız uygulama sonuçlarını araştırdık. 5 yıldan fazla süredir izlenen 37 olgunun 31 inin (% 83.8) yaşamını sürdürmesi, içlerinde inoperabl hastaların olduğu da düşünülürse iyi bir sonuç gibi görünmektedir. Rektum kanseri tedavisinde radikal cerrahi yöntemlerin 5 yıllık yaşam olarak bildirilen en iyi sonuçlarının % 65 civarında olması (28,30) ve morbidite, mortalite oranlarının yüksekliği elektrokoagülasyonun değerini ortaya koymaktadır. Serideki yaş ortalamasının düşüklüğü, uygulamada senilite faktörünün ön plana alınmamasındandır.

Uygulamamızda en iyi sonuçlar operabl olgularda, lezyonları polipoid yapıda ve 0-2 cm. büyüklükte olanlarda alınmıştır. Gerçekten de bu yöntemin özellikle küçük tümörlerde çok iyi sonuçlar verdiği bildirilmiştir (1,3,5,7,15,19,20,23,33).

Elektrokoagülasyonun uygulama şekli otörden otöre değişmekte, bir kısmı elektrod ile tümör arasında mesafe bırakan ve kıvılcımlama ile destrüksiyon sağlayan fulgurasyon yöntemini benimserken (1,

15) bazısı da sıcak buhar ile tümörün kaynatılmasını önermektedir (13). Ancak genel uygulama şekli bizim de yaptığımız gibi elektrodun doku içine batırılarak koagülasyonun sağlanması biçimindedir (3,7,10,19). Aslında hepsinin amacı tümöral dokuda ısı ile nekroz oluşturulması ve yerini skatris dokusuna bırakmasının sağlanmasıdır. Ancak elektrod tümöre batırıldığında operatör parmağı ile doku ısınmasını kolayca izleyebilmekte ve destrüksiyonun sınırlarını daha iyi çizebilmektedir.

Abdominoperineal rezeksiyon veya buna alternatif olan diğer radikal cerrahi yöntemlerin sonuçlarının çok iyi olmaması (2,10,17, 32) lokal tedavi yöntemlerine ilgiyi artırmıştır (1,4,14,18,19,21,22,25,36, 37). Ancak bu yöntemler çoğunlukla yüksek riskli, yaşlı ve düşkün hastalara, kolostomiye reddedenlere veya idare edemeyecek kadar aciz olanlara uygulanmıştır (1,3,5,6,7,11,12,13,14,15,16,23,26,27,29,30,34, 36,37) Yine birçok otör uygulama kriterleri olarak tümörün küçük, polipoid ve rektum arka duvarına yerleşmiş olmasını kabul etmiş (3, 7,14,23,30), bazıları ise inoperabl hastalarda endike olduğunu bildirmiştir (24,25). STRAUSS (29) ve MADDEN (19,20) ise elektrokoagülasyonu MILES ameliyatının tam bir alternatifi olarak kabul etmişlerdir.

Biz olgularımıza öncelikle radikal cerrahi yöntemleri önererek başlangıçta böyle bir lokal yöntemin radikal cerrahi alternatifi olmayacağını düşündük. Hastalara yöntemleri anlatarak seçim yapmalarını istedik ve sonuçta kolostomiye kabul etmeyenlerle, risk grubu teşkil edenlere operabl, inoperabl ayrımı yapmaksızın uyguladık.

Serimizde operabl, polipoid tümörlü ve lezyonu anal halkadan itibaren ilk 4. cm. de küçük olarak bulunan hastalarda en iyi sonuçları elde ettik. Bu bulgular, yöntemi uygulayan diğer otörlerin düşüncelerini desteklemektedir. Ancak rektum arka duvarında yerleşmiş tümörlerde tercih edilmesine ait literatürdeki genel kanı konusunda serimizdeki ön duvar tümörlerinde aldığımız sonuçların iyi olması nedeniyle çok hassas davranılmaması uygun olacaktır.

Elde ettiğimiz bu sonuçlar elektrokoagülasyonun cerrahi yöntemlere alternatif olabilecek küratif ve palyatif amaçla kullanılabilir bir yöntem olduğunu göstermektedir.

Radikal cerrahi gibi elektrokoagülasyonun da başarılı sonuçlar verebilmesi için lezyon derinliğini gösterebilecek düzeyde biopsi ve iyi evrelendirme yapmak gerekir. Yönteme en çok eleştiri lezyon yaygın-

lığının saptanamaması ve lenf bezlerinde metastaz olup olmadığının tesbit edilememesi nedeniyle gelmektedir. Bu eleştiriler son derece haklı olmakla birlikte diğer cerrahi yöntemlerde bu durumların ne dereceye kadar doğru bir şekilde ortaya konduğu da düşünülmelidir. Gözle görülmeyen birçok lenf bezinde yayılım olduğu bilinen bir gerçektir.

İnoperabl hastalarda kanamanın kesilmesi, ağrının dinmesi ve kilo alma gibi iyi sonuçlar alınırken obstrüksiyonu önlemede başarısız olunmuştur. RAMSEY (24) ve SALVATI (27) elektrokoagülasyonla inoperabl hastalarda kolostomi gerekliliğinin % 84 e varan oranlarda önlenemediğini bildirmişlerdir. Biz bu şekilde iyimser bir sonuç alamadık; ancak uygulama sonrasında iştah açılması, kilo alma, mobilizasyon kolaylığı gibi iyi sonuçlar elde ettik. Bu sonuçların hastalarda kanama ve ağrı semptomlarının giderilmesinin psikolojik etkileri yanında STRAUSS'un (29) öne sürdüğü immünostimülasyona da bağlı olabileceği kanısı bizde uyanmıştır. Her ne kadar GRECO (9), yaptığı immünolojik çalışmalarda immünostimülasyona ait bir bulgu elde edemediğini bildirmişse de elektrokoagülasyonun MILES operasyonundan daha az immünosupressif olduğu kabul edilmektedir (5).

Rezidiv oluşan hastaların tedavisi konusunda farklı görüşler vardır. Bazıları elektrokoagülasyon sonucu nüks oluşan hastalarda MILES ameliyatı yapılması gerektiğini savunurken (5,19) bir kısım otör de rezidiv oluştuğu hastaları elektrokoagülasyona tabi tutmayı önermektedir (8,10). Ayrıca bu yöntemin sonuçlarının çok kötü olduğunu belirterek uygulanmaması gerektiğine inananlar da vardır (35). Daha önce de belirtildiği gibi literatürdeki değişik sonuçlar uygulanan tekniğin farklılığından, iyi evrelendirme yapılmadığından ve endikasyonların değişikliğinden kaynaklanmaktadır. Aynı şekilde radikal cerrahi yöntemlerde de çok farklı sonuçlar alınmaktadır.

Yöntemin en sık görülen komplikasyonunun kanama olduğu bildirilmesine karşılık (20) serimizde ekstremiteler koter yanıkları birinci sırayı almıştır. Seride % 20 oranında ortaya çıkan komplikasyonlar genellikle literatürde bildirilenlere uymaktadır (3,16,19,20,27,30). Koter yanığı ise sadece Salvati (27) tarafından % 4.2 oranında bildirilmiştir. Ancak sık rastlandığı bildirilen rektal striktür ve prolapsusa (16,19, 20,27,30,31) bizim rastlamamız dikkat çekicidir.

Takip ettiğimiz hastalarda genel mortalite oranı % 8.3 dür. 1 hastamızın elektrokoagülasyona bağlı perforasyon sonucu peritonitten kaybı ile operatif mortalite % 1.7 olmuştur. Operabl olgular içinde primer hastalıktan ölüm olmaması ve inoperabl olgularda karsinomatosis nedeni ile % 10 oranında ölüm meydana gelmesi dikkat çekici sonuçlar olup genellikle literatürde bildirilen mortalite oranlarından düşük düzeyde kalmıştır (19,20).

ÖZET

Küratif ve palyatif amaçla kullanılan elektrokoagülasyon yöntemi 60 olguda uygulanarak, rektum kanserinin tedavisindeki yeri ve değeri araştırılmıştır. Yöntem, operabl, anal halkadan itibaren ilk 4 cm. de bulunan ve en çok 4 cm. büyüklükteki polipoid tümörlerde en iyi sonucu vermiştir. İzlenen tüm olgularda 5 yıllık yaşam oranı % 83.8 dir. İzlenen 12 operabl olguda başarı oranı % 66.7 dir. İnoperabl olgularda ise kanamanın ve ağrının giderilmesinde yüksek oranlarda başarı elde edilirken obstrüksiyonu önlemede başarısız olunmuştur. Elektrokoagülasyon yöntemi % 20 morbidite, % 1.7 operatif mortalite ve % 25 rezidiv oranları dikkate alındığında gerek operabl gerekse inoperabl olgularda elde edilen başarılı sonuçlarla küratif veya palyatif olarak uygulanacak cerrahi yöntemlere alternatif teşkil edebilecek bir yöntemdir.

SUMMARY

The value of electrocoagulation in the treatment of rectal cancer and its results

The therapeutic value of electrocoagulation for the cure and palliation in rectal cancer cases was investigated in 60 patients. The best results were obtained in the operable tumors, localized in the first 4 cm from anal verge, maximum 4 cm in diameter and structurally polypoid. Five-year-survival rate was 83.8 % in these patients. Success rate was 66.7 % in the operable cases. Furthermore, we have failed to prevent the patients from obstruction even though successful results were available in the patients with rectal bleeding and vigorous pain. Electrocoagulation may be accepted as an alternative method in both operable and inoperable patients with its low morbidity, and rare recurrence.

LİTERATÜR

1. Beahrs, O.H. : Status of Fulguration and Cryosurgery in the Management of Colonic and Rectal Cancer and Polyps. *Cancer*. 34 : 965, 1974. Sept. Suppl.
2. Cole, W.H. : Cancer of the Colon and Rectum. *Surg. Clin. North Am.* 52 : 871, 1972.
3. Crile, Jr. G., Turnbull, Jr. R.B. : The Role of Electrocoagulation in the Treatment of Carcinoma of the Rectum. *Surg. Gynecol. Obstet.* 135 : 391, 1972.
4. Deddish, M.R. : Local Excision. *Surg. Clin. North Am.* 54 : 877, 1974.
5. Eisentat, T.E., et al. : Five Year Survival in Patients With Carcinoma of the Rectum Treated by Electrocoagulation *Am. J. Surg.* 143 : 127, 1982.
6. Failes, D. : Cancer of the Colon and Rectum : Operative Management of Rectal Carcinoma. *Dis. Colon Rectum.* 19 : 2, 1976.
7. Feigenbaum, H.A. : Elective Electrocoagulation of Low-lying Cancer of the Rectum : Report of Six Cases. *Dis. Colon Rectum.* 18 : 613, 1975.
8. Gingold, B.S., Mitty, Jr. W.F., Tadros, M. : Importance of Patient Selection in Local Treatment of Carcinoma of the Rectum. *Am. J. Surg.* 145 : 293, 1983.
9. Greco, R.S., Rubin, R., Salvati, E. : A Comparison of Cellular Immunity in Patients Undergoing Electrocoagulation and Resection for Adenocarcinoma of the Rectum. *Surg. Gynecol. Obstet.* 151 : 471, 1980.
10. Gürel, E., Kayabali, İ., Baskan, S. : Cancer du Rectum : Etude Statistique de 137 Cas. XVI. Balkan Tıp Kongresinde bildiri olarak sunulmuştur. Bükreş, 1980.
11. Hall, A.W., Moosa, A.R., Block, G.E. : Controversies in the Treatment of Colorectal Cancer. *Surg. Clin. North Am.* 56 : 189, 1976.
12. Higgins, Jr. G.A. : Surgical Considerations in Colorectal Cancer. 39 : 891, 1977. Sept. Suppl.
13. Hoekstra, H.J., et all. : Palliative and Curative Electrocoagulation for Rectal Cancer. 55 : 210, 1985.
14. Jackman, R.J. : Conservative Management of Selected Patients With Carcinoma of the Hectum. *Dis. Colon Rectum.* 4 : 429, 1961.
15. Kratzer, G.L., Onsanit, T. : Fulguration of Selected Cancers of the Rectum : Report of 27 Cases. *Dis. Colon Rectum.* 15 : 431, 1972.

16. Lacour, J., et al. : La Place de l'Electrocoagulation dans le Traitement des Cancers du Rectum. Bull. Cancer. 63 : 191, 1976.
17. Localio, S.A., et al. : Abdominosacral Resection for Carcinoma of the Midrectum : Ten Years Experience. Ann. Surg. 188 : 475, 1978.
18. Lock, M.R., Cairns, D.W., Ritchie, J.K. : The Treatment of Early Colorectal Cancer by Local Excision. Br. J. Surg. 65 : 346, 1978.
19. Madden, J.L., Kandalaft, S. : Clinical Evaluation of Electrocoagulation in the Treatment of Cancer of the Rectum. Am. J. Surg. 122 : 347, 1971.
20. Madden, J.L., Kandalaft, S. : Electrocoagulation as a Primary Curative Method in the Treatment of Carcinoma of the Rectum. Surg. Gynecol. Obstet. 157 : 164, 1983.
21. Osborne, D.R., Higgins, A.F., Hobbs, K.E.F. : Cryosurgery in the Management of Rectal Tumors. Br. J. Surg. 65 : 859, 1978.
22. Papillon, J. : Endocavitary Irradiation in the Curative Treatment of Early Rectal Cancers. Dis. Colon Rectum. 17 : 172, 1974.
23. Poirier, A. : Traitement du Cancer du Rectum par l'Électrocoagulation. La Nouvelle Presse Médicale. 2 : 112, 1973.
24. Ramsey, W.H. : Treatment of Inoperable Cancer of the Rectum by Fulguration. Dis. Colon Rectum. 6 : 114, 1963.
25. Rich, T.A., et al. : Sphincter Preservation in Patients with Low Rectal Cancer Treated with Radiation Therapy with or without Local Excision or Fulguration. Radiology. 156 : 527, 1985.
26. Rosenthal, I.I., Turell, R. : Surgical Diathermy (Electrothermia) of Cancer of the Rectum. J.A.M.A. 167 : 1602, 1958.
27. Salvati, E.P., Rubin, R.J. : Electrocoagulation as Primary Therapy for Rectal Carcinoma. Am. J. Surg. 132 : 583, 1976.
28. Stearns, Jr. M.W. : Benign and Malign Neoplasms of Colon and Rectum : Diagnosis and Management. Surg. Clin. North Am. 58 : 605, 1978.
29. Strauss, A.A., et al. : Immunologic Resistance to Carcinoma Produced by Electrocoagulation. Surg. Gynecol. Obstet. 121 : 989, 1965.
30. Swerdlow, D.B., Salvati, E.P. : Electrocoagulation of Cancer of the Rectum. Dis. Colon Rectum. 15 : 228, 1972.

31. Swerdlow, D.B., et. all. : Electrosurgery : Principles and Use. *Dis. Colon Rectum.* 17 : 482, 1974.
32. Turell, R. : Diseases of the Colon and Anorectum. Second Edition. pp. 428-583. W.B. Saunders Company. Philadelphia, 1969.
33. Turell, R. : Electrocoagulation of Rectal Cancer, Colorectal Adenomas. *Instrumentation, Coloscopy and Biopsy. Surg. Clin. North Am.* 52 : 817, 1972.
34. Turell, R. : Electrocoagulation of Carcinoma of the Rectum. *Surg. Gynecol. Obstet.* 144 : 918, 1977.
35. Wanebo, H.J., Quan, S.H.Q. : Failures of Electrocoagulation of Primary Carcinoma of the Rectum. *Surg. Gynecol. Obstet.* 138 : 174, 1974.
36. Wilson, E. : Local Treatment of Cancer of the Rectum. *Dis. Colon Rectum.* 16 : 194, 1973.
37. Wittoesch, J.H., Jackman, R.J. : Results of Conservative Management of the Rectum in Poor Risk Patients. *Surg. Gynecol. Obstet.* 107 : 648, 1958.

PRİMER KEMİK TÜMÖRLERİNİN SİTOLOJİK ÖZELLİKLERİ

Cemil Ekinci*

Bülent Mızrak**

Ethem Faruk Mumcu***

Noneksfoliyatif sitoloji ve bu arada aspirasyon biyopsisi, vücutta-ki birçok lezyonların incelenmesinde gelişmiş ülkelerde önemli bir tanı yöntemi olarak kullanılmaktadır. Bilhassa aspirasyon biyopsisinin tümöral lezyonların gerçek yapısının ortaya çıkartılmasında oldukça basit, emniyetli, güvenilir ve ekonomik bir yol olması, ameliyat gerektirmemesi ve çabuk sonuç vermesi bu yöntemin faydaları arasında sayılabilir (2,5,6).

Kemik tümörlerinin sitolojik özelliklerinin anlaşılmasının sağlayacağı yararlar şunlardır : Histopatoloji laboratuvarının kalitesinin her yerde yüksek olmaması nedeniyle tanıya her zaman ve kolaylıkla imkan verecek histolojik preparatların elde edilememesinin yanısıra yeterli histolojik kesitlerin bulunması durumunda bile incelenen lezyonun sitolojik ayrıntılarının değerlendirilmesi mümkün olamamaktadır.

Bu nedenle sitolojik preparatların sağlanmasının tanıya gitmekte diğer laboratuvar olanakları kadar yardımcı olabileceği bilinmektedir. Ancak tek başına sitolojik incelemenin diğer tanı yollarının yerini alması şeklinde bir düşüncenin kemik lezyonlarında geçerli olamayacağı söylenmektedir (1,10,16).

Kemik tümörlerinde sitolojik inceleme iki farklı yolla yapılabilir (10) : A. İnce iğne aspirasyon biyopsisi. Kemik tümörlerinde ve nonneoplastik lezyonlarda tanısal bilgi verir. Fakat bu yöntemin önünde şu engeller bulunmaktadır : 1. Tüm kemik lezyonlarına, özellikle endosteal olanlara kolaylıkla ulaşılamaz, 2. Aspirasyonun tanısal olmayan, nekrotik, marjinal alanlardan veya kanama bölgelerinden yapılmış olması ihtimali bulunabilir.

* A.Ü. Tıp Fak. Patoloji Anabilim Dalı Doçenti

** A.Ü. Tıp Fak. Patoloji Anabilim Dalı Araştırma Görevlisi

*** Ankara Numune Hastanesi II. Ortopedi-Travmatoloji Kliniği Şef Muavini

Ancak iğne aspirasyon biyopsisinin özellikle tercih edileceği durumlar da vardır : 1. Vertebraların destrüktif lezyonları. Bu bölgeden bir biyopsi örneğinin alınması büyük bir cerrahi girişimi gerektirir, 2. Atipik osteomyelitisli çocuklarda. Bu durumda yapılacak aspirasyon ile çocuğun gereksiz cerrahi girişimden korunması sağlanır, 3. Kemik dışı yayılımı olan osteosarkom vakalarında aspirasyon ile kesin tanıya varmak mümkündür.

B. Doku örneklerinden imprint yöntemiyle elde edilecek yayma preparatlar. Tesbit edilmeden gönderilmiş materyalden hazırlanırlar. Bunun sağlayacağı yararlar şunlardır : 1. Çok kısa bir zaman periyodu içinde doğru tanıya imkan vermesi ve kryostat kesitlerinden daha iyi değerlendirme yapılabilmesi (frozen section vakalarında), 2. Rutin parafin kesitlerinin sağlayamayacağı ince sitolojik ayrıntıların sağlanması, 3. Gerekirse sitokimyasal (örneğin alkalin fosfataz) inceleme için materyal hazırlanması.

Bu çalışmada amaç olarak şu noktalar gözetilmiştir :

— Sitolojik incelemenin ne oranda doğru tanıya imkan verebileceği ve buna bağlı olarak güvenilirliğinin ne derece olduğunun ortaya konması,

— Tanı verilen tümör vakalarında tümörün histolojik tiplerine uygun olarak diferansiyasyonun yapılabilmesi ve malign tümörlerde «grade» lendirmenin doğru olarak belirlenmesi,

— Tümör vakalarında karşılaşılan tablolara dayanarak bazı sitolojik kriterlerin saptanması.

GEREÇ ve YÖNTEM

1982 - 1986 yılları arasında sitolojik olarak incelenen 101 adet kemik ve yumuşak doku lezyonunun primer kemik tümörü olan 31 tanesi çalışmaya katılmıştır. Sitolojik materyalin 27 tanesi imprintlerden elde edilen yaymalar, 4 tanesi aspirasyon biyopsisi ile alınan yaymalardır. Sonuçlar Tablo I'de gösterilmiştir.

Tablo II'de materyalin alınma tekniği ve doku örneklerinin bulunup bulunmamasına göre ayrımı belirtilmiştir. Doku örneği bulunan bütün yaymalarda sitolojik ve histolojik tanımlar tam bir uyum göstermektedir.

Tablo 1 : Sitolojik olarak konulan tanıların vakalara göre dağılımı

| | |
|----------------------------|---------|
| Osteosarkom | 12 vaka |
| Kondrosarkom | 6 vaka |
| Kondromiksoid fibrom | 3 vaka |
| Kemiğin dev hücreli tümörü | 6 vaka |
| Osteoblastom | 2 vaka |
| Kondroblastom | 1 vaka |
| Brown tümör | 1 vaka |

Tablo 2 : Materyalin elde edilış yolu ve doku örneklerine göre dağılımı

| | İmprint | Aspirasyon | Total |
|---------------------------|-----------|------------|-----------|
| Doku örneği bulunanlar | 27 | 3 | 30 |
| Doku örneği bulunmayanlar | 0 | 1 | 1 |
| Total | 27 | 4 | 31 |

Vakaların 18'i erkek, 13'ü ise kadındı. En genci 8 yaşında (bir kondromiksoid fibrom vakası), en yaşlısı 74 yaşında (bir kondrosarkom vakası) idi.

Aspirasyon tekniği : Lokalizasyonu yapılan lezyonlarda iğne içeri sokulduktan sonra birkaç kez emme işlemi yapılır, iğne çıkarılmadan önce emme işlemine son verilir, iğne pistondan çıkarılır, piston sonuna kadar çekilip iğne tekrar takılır ve materyal kuru bir lama püskürtülüp yayılır. Lam havada kurumaya bırakılır.

İmprint tekniği : Taze ve tesbit edilmeden gönderilmiş biyopsi ve ameliyat materyallerinden hazırlanır. Küçük doku parçalarında doku örneğinin lama birkaç kez, çok fazla bastırmadan ve sürtülmeden dokundurulması ile yayma yapılır. Büyük materyallerde ise taze kesit yüzeyi elde etmek için dokunun farklı yerlerine kesit yapıldıktan sonra kanlı olmayan bölgelerden ayrı ayrı yaymalar yapılır. Lamalar gene havada kurumaya bırakılır.

Havada kurutulan yayma preparatlar May-Grünwald-Giemsa yöntemi ile boyanıp değerlendirilir. Burada vurgulanması gereken nokta uygun materyal alındığı takdirde sağlıklı bir değerlendirmenin yapılabileceğidir.

BULGULAR

Vakalarımızın ayrı ayrı sitolojik özellikleri aşağıda gösterilmiştir.

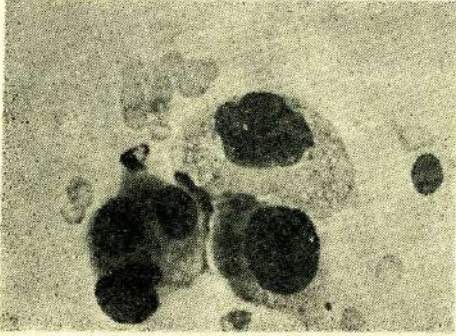
Osteosarkom (12 vaka)

Nukleus şekli genellikle yuvarlak veya oval olup fibroblastik olarak adlandırılan tipte ise füziform olarak izlenmektedir. Nukleusun hücre içinde yerleşimi birçoğunda santral veya midzonal olup iyi diferansiye osteoblastik tipinde ise eksantrik olduğu görülmektedir. Hücre büyüklükleri 15-30 mikron arasında olmakla birlikte anaplastik tipte olanlarda daha büyük hücreler görülebilir. Multinükleer hücreler ekseriyetle bol miktarda bulunur. Sitoplazma yaymaların çoğunda geniş, poligonol ve açıktan koyuya değişebilen bazofilik karakterdedir. Nukleusun kromatin yapısı ince veya kaba retiküler olarak izlenir. Nukleoller hücrelerin çoğunda belirgin olarak görülür. Sitoplazmik vakuolizasyon birçok hücrede bulunur. Yayımda hücrelerin dizilimi tek tek olup fibroblastik tiplerde demetler tarzında da bulunabilir. Mitotik figürler tümörün «grade» ine uygun olarak değişkenlik gösterir. Osteoklast tipi dev hücreler ise değişik miktarda bulunur ve herhangi bir özellik arzetmez. Bütün vakalarda eozinofilik karakterde bir ara madde az veya çok gözlenir. Nukleuslarda tomurcuklanma osteoblastik tiplerde pek görülmemekle birlikte anaplastik tiplerde oldukça sık izlenebilir (Resim I).

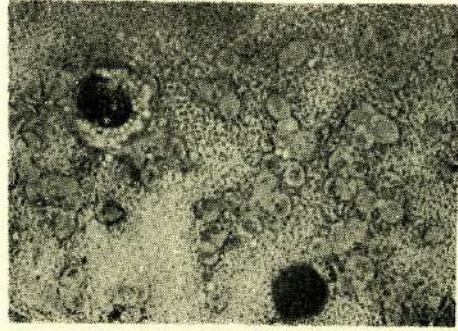
Kondrosarkom (6 vaka)

Mevcut vakaların tümünde yayma preparatlar hücreden zengin olarak izlenmektedir. Halbuki kondromalar ve normal kırık dokusundan yapılan yaymalarda hücresel elemanlar seyrek miktarda bulunur. Hücre nukleuslarının şekli yuvarlak olup tümörün diferansiyasyonu ile uyumlu olarak belirgin anizokaryozis bulunabilmektedir. Düşük «grade»li tümörlerde nukleus yerleşimi santral olup bazen eksantrik olarak gözlenir. Multinükleer tümör hücreleri bol bulunur. Hücre büyüklükleri 15-25 mikron arasında görülür. Sitoplazma bazofil karakterdedir, geniş ve poligonaldır. Bazılarında uzantılı olan sitoplazmada fagositik materyal görülebilir. Nukleusun kromatin yapısı ince retiküler veya ince granüler olarak görülür. Nukleol hemen daima saptanır. Sitoplazmik vakuolizasyon, bilhassa yuvarlak sitoplazmalı olanlarda belirgin olmak üzere görülebilir (Resim II). Hücreler her zaman için tek tek bulunur. Mitotik figürler gene tümörün «gra-

değine bağlı olarak seyrek veya sık olarak görülür. Osteoklast tipi dev hücreleri genellikle pek görülmez. Kıkırdak kökenli bütün tümörlerde görülen ve sabit bir bulgu olan eozinofilik ara madde bol miktarda mevcuttur. Nukleus tomurcuklanması ancak diferansiyasyonu düşük vakalarda bulunur.



Resim I : Belirgin anizokaryozis gösteren osteosarkom hücreleri (400 x)



Resim II : Vakuollü sitoplazmalı kondrosarkom hücreleri (400 x)

Kemiğin dev hücreli tümörü (6 vaka)

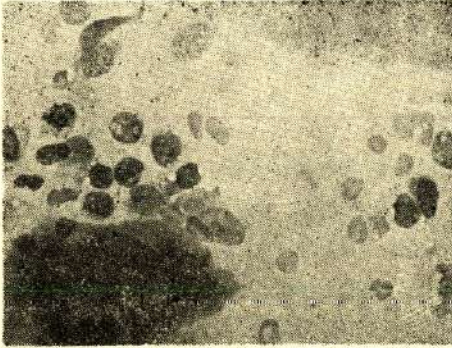
Genellikle bol miktarda hücre izlenir. Stromal hücrelerin nukleusları yuvarlak veya oval olarak izlenir, santral yerleşimlidir. Bol osteoklast tipi dev hücrelerin yanısıra mononukleer olan, ancak osteoklastların sitoplazmik özelliklerine sahip hücreler de yaymada görülebilir. Stromal hücrelerin büyüklükleri 8 - 15 mikron arasında değişir. Sitoplazmaları geniş ve poligonal veya daha dar ve yuvarlak olarak görülür, açık bazofil boyanır (Resim III). Bu hücreler tek tek bulunur. Arada hemosiderin veya lipid fagosite etmiş makrofajların bulunduğu saptanır. Ayrıca arada fibroblastlara benzer hücreler ile geniş ve dendritik sitoplazmalı hücreler de görülebilir. Stromal hücrelerde pleomorfizm görülmez. Bu hücrelerin kromatin yapısı ince retiküler veya ince granüler niteliktedir, nukleol bulunmaz. Sitoplazmik vakuolizasyon vakaların hemen hepsinde görülür ve oldukça dikkat çekici bir özellik olduğu söylenebilir. Mitoz bazı vakalarda oldukça çok miktarda görülmüştür, ancak hiçbir vakada malign dev hücreli tümör şeklinde bir tanı konulmamıştır. Vakaların hiçbirinde ara madde izlenmemiştir. Nukleus tomurcuklanması hiçbir örnekte dikkati çekmemiştir.

Brown tümör (1 vaka)

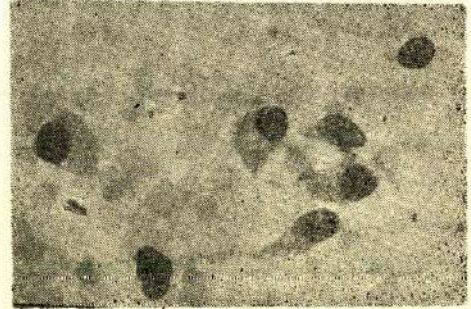Yaymada bol hücreyel eleman izlenir. Hücreler 8 - 10 mikron boyutlarındadır, tek tek veya gruplar halinde bulunur. Arada dendritik sitoplazmalı genç bağ dokusu elemanları tarzında ilkel mezansimal hücreler ve osteoblast görünümünde hücreler mevcuttur. Kromatin yapısı ince dağılımlı olup nukleol izlenmez ve mitoz bulunmaz. Hücrelerde sitoplazmik vakuolizasyon dikkati çekmez, nukleuslarda tomurcuklanma bulunmaz. Zeminde herhangi bir hücreler arası madde izlenmez.

Osteoblastoma (2 vaka)

Osteoblastom vakalarında bulunan bulunan bütün hücrelerde en belirgin özellik normal osteoblastlara benzemeleridir. Ancak bu hücreler reaktif olaylarda görülenlerden biraz daha büyük olup binükleler formlar da görülebilir (Resim IV). Hücre büyüklükleri 15-25 mik-



Resim III : Kemiğin dev hücreli tümöründe dev hücresi ve stromal hücreler (400 x)



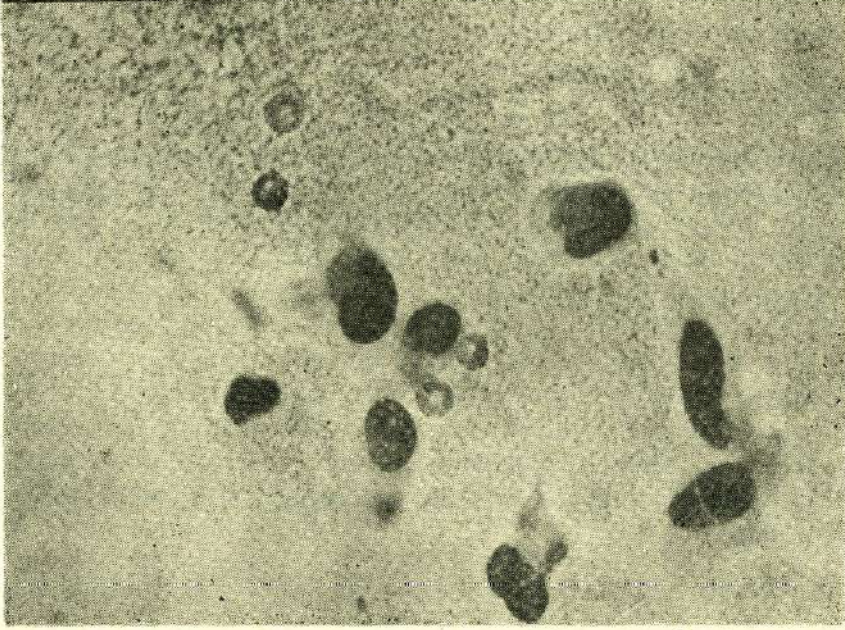
Resim IV : Osteoblastomda normal osteoblastlara benzeyen hücreler (400 x)

ron arasında değişir, fakat hiçbir zaman osteoblastik bir osteosarkomda görülen hücrelerin boyutlarına ulaşamaz. Sitoplazma geniş ve poligonaldır. Kromatin yapısı ince granülerdir, nukleoller görülebilir. Hücreler tek tek bulunur. Seyrek mitoz görülür.

Kondroblastoma (1 vaka)

Hücreleri genellikle 10 mikron büyüklüğündedir. Multinükleer tümör hücreleri bulunmaz, osteoklast tipi dev hücreleri ise çok miktarda gözlenir. Hücre nukleusları yuvarlak veya reniformdur. Nukleusun yerleşimi santral karakterde olup kromatin yapısı ince ve gevşektir, ancak daha matür formlarında nukleus büzüşebilir. Sitoplazma dar

ve şerit tarzında olup bazılarında geniş olarak görülür. Hücrelerde dikkati çeken bir pleomorfizm bulunmaz. Hücrelerde nukleol izlenmez. Sitoplazmik vakuolizasyon bazı hücrelerde bulunur. Zeminde soluk eozinofilik boyanan bir aramaddede görülür. Hücreler tek tek bulunur. Mitoz yoktur.



Resim V : Değişik şekillere sahip kondromiksoid fibrom hücreleri (400 x)

Kondromiksoid fibroma (3 vaka)

Eozinofilik ara madde içeren zeminde osteoklast tipi dev hücreler yanısıra oldukça değişik şekilli hücreler vardır. Nukleusların şekli oval, reniform veya füziformdur (Resim V). Nukleus bazılarında santral yerleşimli, bazısında ise eksantriktir. Kondroblast görünümünde hücreler yanısıra fibroblasta benzeyen hücreler de vardır. Bu sonuncu tip hücrelerde sitoplazma nisbeten dar, soluk bazofiliktir. Bazı hücrelerde uzantılı veya yıldızsı şekiller gösteren bir sitoplazma vardır. Diğerlerinde ise sitoplazma oldukça geniş ve poligonal olup periferde homojen kondansasyon izlenir, ayrıca bu hücrelerde vakuolizasyon da gözlenebilir. Kromatin yapısı kaba retiküler karakterdedir. Nukleol genellikle izlenmez. Hücreler tek tek bulunur. Mitotik figür izlenmez.

TARTIŞMA

Çeşitli primer kemik tümörlerinin sitomorfolojik özellikleri gayet karakteristiktir. Bizim serimizde bulunan 31 vakanın 30'unda sitolojik olarak konulan tanılar ile histolojik kesitlerdeki görünümler arasında herhangi bir çelişme yoktur. Böylece kemik lezyonlarında sitolojinin güvenilir bir tanı yöntemi olduğu söylenebilir. Sitolojinin standard bir işlem olarak uygulanması gerektiği çeşitli araştırmacılarca bildirilmiştir (2,10).

İyi diferansiye bir osteosarkom ile bir osteoblastomun ayırımında şu noktalara dikkat edilmelidir : Osteoblastomda sitoplazma daha granüler ve poligonaldir, kromatin gevşektir, nukleus yuvarlak, düzenli ve küçüktür, nukleoller küçüktür. Bazı yazarlar (10) iyi diferansiye osteoblastik osteosarkomda bireysel hücre veya küçük hücre gruplarının reaktif proliferasyon veya osteoblastomdan ayrılamayacağı, ama bütün yayma ele alınırsa bunun mümkün olacağını söylemektedirler. Gene aynı yazarlar kondroblastik ve telenjiektatik osteosarkomun sitolojik özelliklerini tanımlamışsa da bizim materyalimizde bu tiplere ait örnekler bulunmamaktadır. Serimizde 8 vaka osteoblastik, 3 vaka fibroblastik ve 1 vaka da anaplastik osteosarkom tanısını almıştır.

Bir araştırmada (1) osteosarkomda hücrelerin yaymada az, benign dev hücreli tümörde çok olduğu bildirilmiş ve ayırımın oldukça kesin yapılabildiği söylenmiştir. Bizim materyalimizde yaymaların sellüleritesi belirgin bir farklılık göstermemektedir ve bu iki antiteinin tanınmasında hiçbir zorluk mevcut değildir.

Burada düşük «grade»li bir kondrosarkom ile kondromun ayırıcı tanısının güç olabileceğini vurgulamak gerekir (2,7,8,11). Kondromun sellüleritesi azdır, nukleoller üniform ve küçük olup nukleus daima yuvarlaktır. Bazı yazarlar (5) kondrosarkomda en karakteristik özelliğin atipik, şişkin ve sıklıkla çift nukleusların bulunması olduğunu söylemektedir. Ayrıca gene kondrosarkom ile kordomanın ayırıcı tanısının ortaya konulması söz konusudur. Kordomada nukleuslar oldukça sakin görünür, nukleoller küçük ve belirsizdir, sitoplazması ise kıkırdak hücrelerinden daha boldur. Ayırimda en önemli kriterler kıkırdak hücrelerinin binükleer olabilmeleri ve sitoplazmalarını n elip-

soidal gözükmektedir, oysa kordomada sitoplazma angüler bir görünüm esahiptir (4,9).

Bir araştırmacı grubu (7) kıkırdak kökenli tümörlerde hücrelerin bazen epitelyal hücrelere benzeyebileceğini ve deneyimsiz bir sitologun bunları karsinom hücresi olarak yorumlayabileceğini yazmaktadır. Elbette bu arada renal hücreli karsinom, tiroid karsinomu ve hepatosellüler bir karsinomun muhtemel bir metastazından ayırım yapılması gerektiği unutulmamalıdır.

Bazı yazarlar (2,3) kondromiksoid fibrom vakalarının kondrosarkom ile karıştırılabileceğini bildirmektedir. Ancak hücrelerin nükleer özelliklerine dikkat edilmesi ve kondromiksoid fibromun hatırd tutulması durumunda böyle bir hataya düşülmemesi gerekmektedir. Ayrıca burada belirtilmesi gereken bir başka nokta kondromiksoid fibromdaki kondroblastlarla kondroblastomdaki kondroblastların aynı olduğu ve imprintin sadece bu bölgelerden yapılması durumunda ayırımın imkansız olabileceğidir.

Sitolojik değerlendirmenin daima bütün klinik ve radyolojik verilerle birlikte ve iskelet sisteminin tümörlerinin çok değişken olabilen morfolojik özellikleri akılda tutularak yapılması gerektiği söylenmektedir (12). Sitolojik preparatlarda osteoklastik dev hücreleri birçok kemik lezyonlarında bulunabilir (16), malign ve benign tümörlerin yanısıra nonneoplastik durumlarda da görülür, böylece dev hücrelerinin herhangi bir tanısal önemi yoktur. Sitolojik bakımdan dev hücreler stromadan kolaylıkla ayrılır, sonuçta bu da farklı hücre tipleri arasında bulunan oran hakkında yanlış fikir verir (15).

Bir yayında (16) kemiğe metastaz yapmış bazı kanserlerde dağılık olarak izlenen hücrelerin sarkom hücresi sanılabileceği söylenmiştir. Bu nedenle tüm yayma dikkatle taranmalı ve kümeler oluşturan kanser hücrelerine dikkat edilmelidir.

Bir başka yayında (14) kemikte yerleşen histiositozis X vakalarında sitolojik olarak false pozitif sonuçlar verildiği bildirilmektedir. Bizim mevcut çalışmamızda yer almayan, ancak incelediğimiz üç adet histiositozis X grubu lezyonda ise bu şekilde false pozitif tanı verilmemiş, Schajowicz'in (11) belirlediği sitolojik görünümler gözlenmiştir.

Bazı serilerde (13,15) malign dev hücreli tümör tanımlanmıştır. Stromal hücrelerin üniform şekillerini kaybettiği, nukleusların büyük ve hiperkromatik olduğu, nukleoların belirginleştiği, multinükleer dev hücrelerin nukleuslarının sayıca azaldığı belirtilmiştir.

Dev hücreli kemik tümörünü şu lezyonlardan sitolojik olarak ayırmak mümkündür : Nonossifying fibroma, kondroblastoma, kondromiksoid fibrom ve dev hücreden zengin osteosarkom. Brown tümör ile kemiğin dev hücreli tümöründe ayırımın klinik ve radyolojik veriler olmaksızın olanaksız olduğu söylenmiştir (8,11). Ancak biz bulgularımıza dayanarak bunun mümkün olabileceğini düşünüyoruz, şöyle ki : Brown tümörde görülen hücrelerde, dev hücreli tümörde görülen sitoplazmik vakuolizasyonun izlenmemesinin önemli bir kriter olduğu söylenebilir. Ayrıca brown tümörde bol osteoblast benzeri hücre bulunur, oysaki kemiğin dev hücreli tümöründe böyle bir hücresel eleman dikkati çekmez.

ÖZET

Bu araştırmada 1982-1986 yılları arasında incelenen 31 primer kemik tümörünün sitomorfolojik özellikleri tanımlanmıştır. Vakıların 27'si imprint, 4'ü ise ince iğne aspirasyon materyaliydi. Yayma preparatların histolojik kesitlerle uyumluluğu incelenmiştir. Malign ve benign lezyonların ayırımı kesinlikle yapılabilmekte, ayrıca tümörün tam olarak sınıflandırılması mümkün olabilmektedir. Ucuz, kolay ve çabuk bir tanı yöntemi olan sitolojik incelemenin diğer laboratuvar tanı yöntemleri kadar geçerli olduğu düşünülmektedir.

SUMMARY

The cytomorphologic features of primary bone tumors

In this paper the authors describe the cytomorphologic features of 31 primary bone tumors seen between 1982 and 1986. 27 out of 31 cases are imprint (touch) preparations, 4 cases are smears obtained using fine needle aspiration technique. The correlation between cytologic and histologic preparations is appraised. The distinction of ma-

lignant and benign lesions can exactly be made, moreover, it is possible to classify the tumor what it is. The authors suggest that cytologic examination which is a cheap, easy and quick diagnostic tool, is as valuable as the other diagnostic laboratory methods.

LİTERATÜR

1. Agarwal P.K., Wahal K.M. : Cytopathologic study of primary tumors of bones and joints : *Acta Cytologica* : 27, 1 : 23-27, 1983.
2. Akerman M., Berg N.O., Persson B.M. : Fine needle aspiration biopsy in the evaluation of tumor-like lesions of bone : *Acta orthop scand* : 47 : 129-136, 1976
3. Bhatia A. : Problems in the interpretation of bone tumors with fine needle aspiration (letter) : *Acta Cytologica* : 28, 1 : 91-92, 1984.
4. Cardoso L. : Atlas of clinical cytology, Targa b.v.s. Hertogensbosch, 1973.
5. Hajdu S.I., Melamed M.R. : Needle biopsy of primary malignant bone tumors : *urgery Gynecology and Obstetrics* : 133 : 829-832, 1971.
6. Mumcu E.F., Ekinci C., Koraoglu İ. : Kemik lezyonlarının ince iğne aspirasyon biyopsisi ile tanısı : *Acta Oncologica Turcica* : 18 : 34-43, 1985
7. Olszewski W., Woyke S., Musiatowicz B. : Fine needle aspiration biopsy cytology of chondrosarcoma : *Acta Cytologica* : 27, 3 : 345-349, 1983.
8. Ottolenghi C.E. : Diagnosis of orthopaedic lesions by aspiration biopsy : *The journal of bone and joint surgery* : 37-A, 3 : 443-464, 1955.
9. Rone R., Ramzy İ., Duncan D. : Anaplastic sacrococcygeal chordoma, fine needle aspiration cytologic findings and embryologic considerations : *Acta Cytologica* : 30, 2 : 183-188, 1986.
10. Sanerkin N.G., Jeffree : *Cytology of bone tumors*, JB Lippincott, 1980.
11. Schajowicz F., Derqui J.C. : Puncture biopsy in lesions of the locomotor system : *Cancer* : 21, 3 : 531-548, 1968.
12. Stormby N., Akerman M. : Cytodiagnosis of bone lesions by means of fine needle aspiration biopsy : *Acta Cytologica* : 17, 2 : 166-172, 1973.
13. Szyfelbein W.M., Schiller A.L. : Cytologic diagnosis of giant cell tumor of bone metastatic to lung : *Acta Cytologica* : 23, 6 : 460-464, 1979.

14. Thommesen P., Frederiksen P. : Fine needle aspiration biopsy of bone lesions, *Acta orthop. scand* : 47 : 137-143, 1978.
15. Xiao-jing P., Xiang-cheng Y. : Bone tumor cytodiagnosis with fine needle aspiration : *Chinese medical journal* : 98 (8) : 611-618, 1983.
16. Xiao-jing P., Xiang-cheng Y. : Cytodiagnosis of bone tumors by fine needle aspiration : *Acta Cytologica* : 29, 4 : 570-575, 1985.

POSTOPERATİF AKCİĞER KOMPLİKASYONLARININ RETROSPEKTİF DEĞERLENDİRİLMESİ

Ergün Çukur*

Filiz Tüzüner**

Oya Özatamer**

Anesteziyoloji ve Cerrahi Bilim Dallarının önemli derecede ilerleme kaydetmesine, postoperatif yoğun bakım ünitelerinin gelişmesine rağmen ameliyat sonrası akciğer komplikasyonları önemini hala korumaktadır. Ameliyat sonrası görülen bu komplikasyonların sıklık oranı istatistiğin yapıldığı kurumlarca farklılık göstermesine rağmen çoğunda ilk sırada bronşit yer almaktadır. Daha sonra sırası ile atelektazi, pnömoni, pulmoner emboli, akciğer ödemi aspirasyon pnömonisi, pnömotoraks, hemotoraks, ampiyem bulunmaktadır.

Bu komplikasyonların bizdeki sıklık oranı ve oluşumunda ne gibi faktörlerin rol oynayabileceğini saptamak amacı ile bu çalışmayı planladık ve 1.1.1982 ile 31.12.1982 tarihleri arasında Genel Cerrahi Anabilim Dalında ameliyata tabi tutulan hastaların arşiv dosyalarını retrospektif olarak inceledik.

GEREÇ ve YÖNTEM

Çalışmamız 1.1.1982 den, 31.12.1982 tarihine kadar Ankara Üniversitesi Tıp Fakültesi Genel Cerrahi Anabilim Dalında yatarak çeşitli nedenlerle cerrahi girişim geçiren 5476 vakanın postoperatif akciğer komplikasyonları bakımından retrospektif olarak incelenmesini kapsamaktadır.

Bu çalışmadaki vakalar 1 ay - 89 yaşları arasında 2561 erkek, 2915 kadından oluşmaktadır. Yaş ortalamaları (42 - 35) dir.

Yaş gruplarına göre dağılım tablo 1'de gösterilmiştir.

Cerrahi girişim sonrası devrede görülen akciğer komplikasyonlarının girişim yeri ile ilişkisini saptamak amacıyla cerrahi girişimler üç grup altında toplanmıştır.

* A.Ü. Tıp Fak. Anesteziyoloji Anabilim Dalı, Araştırma Görevlisi

** A.Ü. Tıp Fak. Anesteziyoloji Anabilim Dalı, Öğretim Üyesi

Tablo 1 : Vakaların yaş gruplarına göre dağılımı

| Yaş Grubu | Vaka Sayısı |
|-----------|-------------|
| 0—9 | 101 |
| 10—19 | 354 |
| 20—29 | 992 |
| 30—39 | 1389 |
| 40—49 | 997 |
| 50—59 | 1141 |
| 60—69 | 339 |
| 70—79 | 115 |
| 80—89 | 48 |

1 — Üst karın ameliyatları (karaciğer, safrakesesi, mide, dalak ve gobeğin üst kısmına isabet eden bağırsak ameliyatları).

2 — Alt karın ameliyatları (fıtık) apandisit, göbek alt kısmına isabet eden barsak ve genital organ ameliyatları).

3 — Diğer ameliyatlar (karın dışı ameliyatlar).

Tablo 2 : Bu vakaların gruplara dağılımı şöyledir

| | Vaka Sayısı | Kadın | Erkek |
|-----------|-------------|-------|-------|
| Ü.K.A. | 1472 | 612 | 860 |
| A.K.A. | 937 | 583 | 354 |
| Diğerleri | 3067 | 1720 | 1347 |

Sigara içme alışkanlığının postoperatif akciğer komplikasyonlarına etkisini saptamak amacıyla vakalar sigara içen ve içmeyenler olmak üzere iki gruba ayrılmışlardır. 5496 vakanın 2821'in de (% 51.6) sigara içme alışkanlığı olduğu, 2655'inde (% 48.4) ise böyle bir alışkanlığın bulunmadığını saptadık.

BULGULAR

1 Ocak 1982 tarihinden 31 Aralık 1982 tarihine kadar A.Ü. Tıp Fakültesi Genel Cerrahi Anabilim Dalında çeşitli Cerrahi girişim uygulanan 5476 vakada rastlanan ameliyat sonrası akciğer komplikasyonlarının görülme sıklığına göre dağılımı tablo 3 de gösterilmiştir.

Tablo 3 : Sıklık sırasına göre ameliyat sonrası akciğer komplikasyonlarının dağılımı.

| Komplikasyon Çeşidi | Sayısı | Yüzdesi |
|----------------------|--------|---------|
| Bronşit | 1409 | 64.5 |
| Pnömoni | 409 | 18.5 |
| Atelektazi | 21 | 9.7 |
| Pulmoner emboli | 5 | 7.3 |
| Akciğer Ödemi | 4 | 7.3 |
| Aspirasyon pnömonisi | 2 | 7.3 |
| Pnömotoraks | 2 | 7.3 |
| Ampyem | 1 | 7.3 |
| Hemotoraks | 1 | 7.3 |

Tablo 4 : Komplikasyonların yaş gruplarına göre dağılımı

| Yaş | Komplikasyon Sayısı | Yüzdesi |
|-------|---------------------|---------|
| 0—9 | 5 | 4.95 |
| 10—19 | 14 | 3.96 |
| 20—29 | 17 | 1.71 |
| 30—39 | 37 | 2.82 |
| 40—49 | 40 | 3.99 |
| 50—59 | 62 | 5.61 |
| 60—69 | 27 | 7.90 |
| 70—79 | 9 | 7.83 |
| 80—89 | 5 | 10.00 |

Tablo 5 : Ameliyat yeri ile komplikasyonlar arasında ilişki.

| | Ameliyat Sayısı | Komplikasyon sayısı | Yüzdesi |
|------------------------|-----------------|---------------------|---------|
| Üst karın ameliyatları | 1472 | 155 | 10.53 |
| Alt karın ameliyatları | 937 | 34 | 3.63 |
| Diğerleri | 3067 | 27 | 0.88 |

Ameliyat sonrası akciğer komplikasyonlarının görülmesinde sigara içme alışkanlığının önemli bir etken olup olmadığını saptamak amacıyla hastalarımız ayrıca sigara alışkanlığı olanlar ve olmayanlar olmak üzere iki grup altında toplanmıştır. 5476 vakanın 2821'inde

sigara içme alışkanlığı olduğu belirlenmiş, bunların 171'inde (% 6.6) ameliyat sonrası akciğer komplikasyonları gelişmiştir. Oysa sigara içmeyen 2655 hastanın ancak 45'inde (% 1.69) ameliyat sonrası akciğer komplikasyonuna rastlanmıştır.

Yıl içerisinde ameliyat olan 2915 kadın hastadan 100'ünde (% 46.3) 2561 erkek hastanın ise 116'sında (% 53.7) ameliyat sonrası akciğer komplikasyonu gelişmiştir.

Akciğer komplikasyonu ile kaybedilen vaka sayısı toplam olarak 25 dir. Bu ölümlerin ameliyat sonrası akciğer komplikasyonlarına göre dağılımı ise tablo 6'da gösterilmiştir.

Tablo 6 : Ölümlerin ameliyat sonrası akciğer komplikasyonlarına göre dağılımı

| Komplikasyon Çeşidi | Komplikasyon Sayısı |
|----------------------|---------------------|
| Pnömoni | 8 |
| Atelektazi | 6 |
| Bronşit | 4 |
| Akciğer ödemi | 3 |
| Pulmoner emboli | 3 |
| Aspirasyon pnömonisi | 1 |

Çalışmamızın retrospektif bir çalışma olması nedeniyle vakalarımızın istatistiksel olarak değerlendirilmesinde pek yeterli olmadık. Ancak sigara içme alışkanlığı ve cerrahi girişim yeri ile komplikasyonların ilişkisi açısından istatistiksel bir inceleme yapabildik. Bu iki değerlendirmede de Khi-Koa testinden yararlanarak yapıldı.

Şöyleki : Üst karın ameliyatı geçiren hastalarda ameliyat sonrası akciğer komplikasyonu görülme sıklığı, alt karın ve diğer cerrahi girişimlere oranla istatistiksel olarak anlamlı bulunmuştur ($p < 0.001$) (Tablo 7).

Tablo 7 : Khi-Koa testine göre ameliyat yerinin akciğer komplikasyonları ile ilişkisinin istatistiksel olarak değerlendirilmesi

| | Komp. Sayısı | Yüzdesi | — | % | Toplam |
|---------------------|--------------|---------|------|-------|--------|
| Üst karın ameliyatı | 155 | 10.53 | 1317 | 89.47 | 1472 |
| Alt karın ameliyatı | 34 | 3.63 | 903 | 96.37 | 937 |
| Diğerleri | 27 | 0.88 | 3040 | 99.1 | 3067 |

$$x^2 = 244.733$$

$$P < 0.001$$

Sigara içen hastalarda komplikasyon oranının içmeyenlere oranla önemli bulunduğu istatistiksel olarak saptanmıştır ($P < 0.001$). Tablo : 8.

Tablo 8 : Sigara içen ve içmeyen hastaların ameliyat sonrası akciğer komplikasyonu bakımından istatistiksel olarak değerlendirilmesi

| | Komp. Sayısı | Yüzdesi | — | % | Toplam |
|-------------------|--------------|---------|------|-------|--------|
| Sigara içenler | 171 | 6.06 | 2650 | 93.84 | 2821 |
| Sigara içmeyenler | 45 | 1.69 | 2610 | 98.31 | 2655 |

$\chi^2 = 68.885$

$P < 0.001$

TARTIŞMA

Ameliyat sonrası akciğer komplikasyonlarının nedenleri hakkında çok şey bilinmesine rağmen geçmiş yıllara göre komplikasyonların görülme oranında hissedilir derecede azalma olmadığı ancak çoğunun yetersiz bir drenaja bağlı sekonder hadiseler olduğu, postoperatif hasta bakımının, akciğerlerdeki sekresyon drenajının komplikasyonları önemli ölçüde azaltacağı ileri sürülmektedir (4).

Bir yıllık arşiv dosyası taramasında ameliyat sonrası akciğer komplikasyonu olarak en çok bronşit (% 64.5), pnömoni (% 18.5), akciğer ödemi (% 7.3), aspirasyon pnömonisi (% 7.3), pnömotoraks (% 7.3), hemotoraks (% 7.3) ve ampiyem (% 7.3) oranında rastladık.

Daha önce belirttiğimiz gibi ileri yaşlardaki hastalarda solunum normal görülse dahi sıklıkla kompanse bir solunum yetmezliği vardır. Bunlarda toraks duvarı sertleşmiş, akciğerlerde elastik lifler azalmış solunum kasları zayıflamış, bazı bronşlar tıkanmış ve genişlemiş, vital kapasite azalmıştır. Çevresel arteriyel direnç arttığı için perfüzyon azalmıştır. Bu durumda postoperatif akciğer komplikasyonlarının görülme sıklığı artmaktadır (2,3).

Rees (1958) bebeklerde ve küçük çocuklarda yapılan ameliyatlardan sonra meydana gelen akciğer komplikasyonlarını arttıran öğelerden söz etmiştir. Bebekler hareketsizdir ve henüz iyi gelişmemiş bir solunum sistemine sahiptirler, dolayısıyla öksürme nispeten etkisizdir, aspirasyon olasılığında fazladır. Solunumları paradoksaldir. Yumuşak ve oynak kaburgalar ventilasyonda fazla rol oynamazlar. Bu nedenlerle bebeklerde ve küçük çocuklarda ameliyat sonrası akciğer komplikasyon olasılığı fazladır (4). Vakalarımızdaki akciğer kompli-

kasyonlarının (0-9) yaş grubunda (% 4.95) nispeten fazla bulunması ve yaşlılık arttıkça komplikasyon oranının artması literatürle paralellik göstermektedir. (50-59 yaş grubunda % 5.61, 60-69 yaş grubunda % 7.90, 70-79 yaş grubunda % 7.83, 80-89 yaş grubunda % 10).

Ameliyat kesisinin lokalizasyonu ve kesi yerindeki ağrıda akciğer komplikasyon olasılığını önemli ölçüde etkileyen bir faktördür. Toraks ve karın ameliyatlarından sonra akciğer kapasitelerinde önemli değişiklikler olmaktadır. Collins, Darke ve Knowelden yaptıkları bir çalışma ile bunu ispatlamışlardır (2). Kas üzerindeki bir travmaya maruz kalan kısmın kullanılmamasına neden olan ağrı ile kasılmayı en aza indirir. Ayrıca ameliyat sonrası solunum hastanın ağrı duyma endişesi ile yüzeyledir, iç çekmenin olmaması transpulmoner şartların meydana gelmesine neden olmaktadır (1). Yüzeysel solunum bir kaç saat sürerse alveoler kollaps husule gelmektedir. Ameliyat yerinin diafragmaya yakınlığı oranında gerek solunumda depresyon ve gerekse etkin öksürüğün azaldığı bilinmektedir (4). Ameliyat sonrası akciğer komplikasyon olasılığı üst karın ameliyatlarında % 21'e, alt karın ameliyatlarında % 6'ya kadar olabildiği gözlenmiş olup, karın dışı ameliyatlarda bu oran % 1'in altında bulunmuştur (4). Yaptığımız araştırmada üst karın ameliyatlarında % 10.53 oranında, alt karın ameliyatlarında % 3.63 oranında komplikasyon saptadık. Karın dışı ameliyatlarda ise komplikasyon görülme oranı çok düşük (% 0.88) olarak bulundu. Üst karın ameliyatlarından sonra komplikasyon görülme sıklığı alt karın ameliyatlarına nazaran oldukça fazla bulundu (Khi-Kua testine göre $P < 0.001$).

Özellikle karın ameliyatlarından sonra komplikasyonların önlenmesinde en önemli etken drenaj olup, hastanın ameliyat sonrası devrede dikkatle izlenmesi komplikasyonların oluşumunu azaltmaktadır. Ayrıca cerrah anesteziyolog işbirliği komplikasyonları önemli derecede az görülür hale getirmektedir.

Anabilim Dalımızca aspirasyon ve drenajın rutin hale getirilmesi erken mobilizasyon ve gerektiğinde İPPV ve ameliyat sonrası ağrı tedavisinin başarı ile uygulanması karın ameliyatlarından sonra akciğer komplikasyonları oranının literatürüne göre önemli derecede az olmasını sağlamıştır. Erkek hastalarımızın % 53.7 sinde, kadın hastalarımızın % 46.3 ünde komplikasyon gelişmiştir. Bu durum erkeklerin daha çok sigara içmelerine ve meslek hastalıklarına daha açık olmalarına bağlanabilirse de esas etken erkeklerin daha ziyade abdominal tipte solunum yapmalarıdır. Özellikle karın ameliyatlarından sonra bu

durum önem kazanmaktadır. Bilindiği gibi sigara, ameliyat sonrası akciğer komplikasyonlarına zemin hazırlayan en önemli etkenlerden biridir. Sigara, bronşlardaki titretilmiş tüylü epiteli felç eder ve müküs üretimini artırır, böylece tıkanıklığa zemin hazırlar. Nitekim sigara içenlerde içmeyenlere oranla ameliyat sonrası akciğer komplikasyonu gelişme olasılığı 6 kat fazladır (4).

İncelememizde sigara içenlerde komplikasyon görülme oranı % 6.06 olup, içmeyenlerde bu oran % 1.69 olarak bulunmuştur. Kki-Koa testine göre $P < 0.001$ olup, fark oldukça anlamlıdır. Bu konuda ki bulgularımız literatüre uygunluk göstermektedir.

Ameliyat sonrası akciğer komplikasyonları kış mevsimine isabet eden aylarda daha fazla görülmekte, yazın ise azalma göstermektedir. Bu durum kış aylarında solunum sistemi enfeksiyonlarının normalden dahi sık görülmesine bağlıdır. Çalışmamızda komplikasyon görülme oranı ile mevsimlerin ilişkisi önemli bulunmadı. Ancak komplikasyon görülme oranı kaloriferin yanmadığı Ekim 1982 ve Kasım 1982 aylarında fazlaca bulundu.

1982 yılında postoperatif akciğer komplikasyonlarından ölen hasta sayısı 25'tir. Yıl içerisinde 169 hasta kaybedilmiş olup, akciğer komplikasyonlarına bağlı ölüm oranı % 14.7 dir.

SONUÇ ve ÖZET

Bu araştırmada incelenen 5476 hastada görülen ameliyat sonrası akciğer komplikasyonu sonuçları şöyle özetlenebilir.

1 — Ameliyat olan hastalarda % 4 oranında komplikasyon gelişmiştir.

2 — Ameliyat sonrası akciğer komplikasyonlarında ilk üç sırayı; Bronşit (% 64.5), Pnömoni (% 18.5) ve atalektazi (% 9.7) almaktadır.

3 — Bebeklerde ve yaşlılarda daha çok komplikasyon görülmüştür.

4 — Ameliyat yerine göre : üst karın ameliyatlarında komplikasyon, gerek alt karın ameliyatları ve gerekse diğer ameliyatlara göre hissedilir derecede fazladır.

5 — Kadınlara göre erkeklerde daha fazla komplikasyon tesbit edilmiştir.

6 — Sigara içenlerde, içmeyenlere oranla hissedilir derecede fazla komplikasyon gelişmiştir.

7 — Ameliyat sonrası akciğer komplikasyonlarına bağlı ölüm oranı % 14.7 dir.

SUMMARY

Retrospective Evaluation of Postoperative Pulmonary Complications

In this article the results of the postoperative pulmonary complications which is seen on 5476 surgical cases can be summarized as follows :

- 1 — The complication is seen on the % 4 surgical patients.
- 2 — The first three postoperative pulmonary complication cases are bronchitis (% 64.5), pneumonia (% 18.5) and pulmonary collapse (% 9.7).
- 3 — The complication is mostly seen on the infants and the old patients.
- 4 — According to the place of the operation, complication in upper abdominal operation is more seen rather than the lower abdominal operation and other operation.
- 5 — Most complication is seen on the male patients rather than females.
- 6 — The complication is more seen on the smokers rather than nonsmokers.
- 7 — Rate of death related to the postoperative pulmonary complication is % 14.7.

LİTERATÜR

1. Bourlett. R.H. : Studies on the pathogenesis and precaution of postoperative pulmonary complications : Surg. Gynecol. Obst 137 : 925, 1973.
2. Hewlett, A.M., Branthwaite, M.A. : Postoperative pulmonary functions : Br. J. Anaesth. 47 : 102, 1975.
3. John, E., Kodgkin, Md. : Preoperative evaluation of pulmonary function. Ame J. Surg. 138-135, 1979.
4. Wylie, W.D., Davidson H.C. : Churchill. Anestezi uygulaması, Çeviren Gültekin Akyön : Hacettepe Üniversitesi Yayınları A-37. Ankara pp. 517-537, 1981.

ERKEK İNFERTİLİTESİNDE FRUKTOZUN ROLÜ

Ömer Faruk İnan*

L. Sezai Yaman**

Fertilite, canlı varlıklarda verimlilik, çoğalma yeteneğinin olmasıdır (11). Fertilizasyon olması için öncelikle spermatozoitin ovumla birleşmesi zorunludur. Bu birleşmede spermatozoitin hareketi en önemli faktörlerden biridir. Bundan dolayı son yıllarda araştırmalar spermatozoitin hareketliliğini etkileyen faktörleri saptamaya yönelmiştir. Spermatozoitin kuyruğunun hareketini veren enerji depolarından biri olması nedeniyle fruktoz uzun yıllardan beri dikkatleri üzerine çekmiştir. İnfertilitedeki rolünü araştırmak amacıyla birçok çalışma yapılmıştır (2,20,23).

Ejekülatta şeker varlığını ilk kez, yarım asır kadar önce Mc Carthy ve arkadaşları bildirmiştir. Ancak ejakülattaki şekerin glikoz değil de fruktoz olduğunu ilk kez Mann 1946'da saptamıştır. Fruktoz vesiküla seminalislerde kan glikozundan yapılır (6,9,15,16,17,19,20,21, 23,26). Embriyolojik olarak mezonefrik kanaldan köken alan vesiküla seminalisin konjenital yokluğunda semende fruktoz bulunmaz (1,5, 10,13,18,24,25).

Vesiküla seminaliste fruktoz yapımı testosteron, dolayısıyla hipofiz hormonları ve insülin etkisindedir (15,17). Ejekülatta fruktoz miktarını etkileyebilecek diğer faktörler; vücutun beslenme durumu, ejakülasyon sıklığı, vesiküla seminalis ve prostata ait enfeksiyonlar ile ejakülata pH'sı sayılabilir (7,8,14,15,19,22,26).

Davis Mc Cune ve Schirren spermatozoit sayısı ve spermatozoit motilitesi ile fruktoz miktarı arasında ters bir orantı olduğunu göstermişlerdir. Bu durum daha aktif spermatozoitin daha çok fruktoz kullandığını düşündürmektedir (2,3,22).

İlerleyen yaşla birlikte muhtemelen testosteron düzeyi ile beraber fruktoz da düşmektedir (1,22).

* Eskişehir SSK Hastanesi Üroloji Uzmanı

** Ankara Tıp Fakültesi Üroloji Profesörü

GEREÇ ve YÖNTEM

Bu çalışma 1979 - 1981 yılları arasında Ankara Tıp Fakültesi Üroloji Polikliniği, Sterilite-İnfertilite bölümüne başvuran hastalar arasından rastgele seçilmiş 128 olgu üzerinde yapılmıştır. Olgularda rutin muayene dışında spermogram, fruktoz tayini ve bir kısım olguda hormon tayinleri ve testis biopsileri yapılmıştır. Fruktoz tayinleri kantitatif bir yöntem olan Roe yöntemi ile yapılmıştır (15). 49 olgunun plazma FSH, LH, Testosteron ve Prolaktin hormonları araştırılmıştır. 23 olguda iki taraflı testis biopsisi yapılmıştır.

BULGULAR

128 olguda toplam 198 fruktoz araştırması yapılmıştır. Olguların % 27'si normal, % 40'ı düşük, % 32'si yüksek fruktoz değerleri göstermişlerdir (Tablo I).

Tablo I : İncelenen olgularda fruktoz değerleri.

| Fruktoz değerleri (Normal % 310 mg.) 100 ml. ejakülatta mg. olarak | Olgu Sayısı | % Oranı |
|---|-------------|----------------|
| % 250 mg. dan düşük | 80 | 40.40 |
| % 250 - 350 mg. arası | 54 | 27.27 |
| % 350 mg. dan yüksek | 64 | 32.33 |
| Toplam | 198 | %100.00 |

Yaş gruplarına göre ise 40 yaşın üzerindeki olgularda ortalama % 206.13 mg. olarak bulunmuş, genç yaşlarda ise normal sınırlar içinde saptanmıştır (Tablo II).

Tablo II : Olguların yaşları ile ejakülattaki fruktoz düzeyi ilişkisi

| Yaş Grubu | Olgu Sayısı | Fruktoz Miktarı Ortalaması |
|-----------|-------------|-------------------------------|
| 15-29 | 72 | % 364.47 mg. |
| 30-39 | 50 | % 285 mg. |
| 40-üstü | 6 | % 206.13 mg. |

Ejakulat içindeki spermatozoit sayısı ve fruktoz miktarı arasındaki ilişki ise; normalden düşük sayıda spermatozoit varlığında fruktoz miktarının yüksek olduğu görülmüştür (Tablo III). Yine motilite yüzdesi ne kadar düşükse fruktoz miktarı o kadar yüksek, aksi halde ise o kadar düşük olduğu saptanmıştır (Tablo IV).

Tablo III : Ejakulat içindeki Fruktoz miktarı ile spermatozoit sayısı arasındaki ilişki.

| cc. deki Spermatozoit Sayısı | Olgu Sayısı | Ejakülatta Ortalama Fruktoz Miktarı |
|------------------------------|-------------|-------------------------------------|
| Azoospermi | 32 | % 282 mg. |
| 1-10 milyon | 25 | % 365 mg. |
| 11-20 milyon | 20 | % 412 mg. |
| 21-40 milyon | 25 | % 356 mg. |
| 40 milyon ve üstü | 26 | % 335 mg. |

Tablo IV : Spermatozoitlerin motilite yüzdeleri ile Fruktoz miktarı arasındaki ilişki.

| Motilite Yüzdesi | Olgu Sayısı | Fruktoz Miktarı (Ortalama) |
|------------------|-------------|----------------------------|
| % 1-10 | 19 | % 359 mg. |
| % 11-20 | 9 | % 373 mg. |
| % 21-30 | 14 | % 313 mg. |
| % 31-40 | 18 | % 450 mg. |
| % 41-50 | 9 | % 360 mg. |
| % 51-60 | 4 | % 205 mg. |
| % 60 ve üstü | 12 | % 279 mg. |

On seçilmiş prostatit olgusu incelenmiş ve fruktoz düzeyi bunlardan 1 olguda düşük olarak bulunmuştur.

Hipogonadizm tanısı konmuş 2 olguda azoospermi ve ejakulatta fruktoz miktarı «0» olarak bulunmuştur.

Plazma testosteron düzeyleri normalden çok yüksek bulunan 5 olguda fruktoz değerleri de oldukça yüksek bulunmuştur.

Plazma prolaktin düzeyleri yüksek olgularda fruktoz düzeyleri normale yakın, buna karşın prolaktini düşük olgularda fruktoz değerleri normalden oldukça yüksek bulunmuştur.

İki hipogonadizm olgusu dışında plazma FSH, LH değerleri normale yakın bulunduğu için fruktozla anlamlı bir ilişki gösterilememiştir.

Testis biyopsisi sonuçlarına göre obstrüktif tipte azospermi olduğu saptanan vakaların 2'sinde fruktoz normalden düşük, 1'inde ise mevcut değildi. Fruktoz bulunmayan olgunun daha sonra yapılan eksplorasyonunda konjenital duktus deferens yokluğu ve renal ektopi olduğu görülmüştür.

Jüvenil diyabetli 5 olguda fruktoz değerleri normal sınırların oldukça üstünde bulunmuştur (% 400-500 mg. arası). Spermatozoit sayıları da oldukça az ve motilite oranları çok düşüktür.

Ejakulatın incelenmesinden önceki seksüel perhiz süresi ile fruktoz miktarları arasındaki ilişki araştırılmış ve iki günden kısa perhizlerle sekiz günü aşan perhizlerin fruktozda bir düşmeye neden olabileceği gösterilmiştir.

TARTIŞMA

128 olguluk seride fruktoz araştırması yapılmıştır. Olgular rastgele seçilmiştir. Aynı kişide 2 ve hatta 3 defa ayrı ayrı zamanlarda yapılmaya çalışılmıştır.

Yaş ilerledikçe testosteron faaliyette azalma olduğu, bunun da leydig hücreleri fonksiyonundaki gerilemeye bağlı olduğu bildirilmiştir (22). Testosteron faaliyeti azalması ile birlikte fruktoz düzeyleri de düşmektedir. 40 yaşın üstündeki olguların da fruktoz değerleri normalin altında olarak bulunmuştur.

Spermatozoitler için enerji kaynağı olan fruktoz spermatozoit varlığında daha çok harcanmaktadır. Bulgularımızda spermatozoit sayısı düşük olgularda yüksek, aksi durumda ise düşük fruktoz değerleri göstermesi bu bilgilere uymaktadır. Yine motilite yüzdeleri arttıkça fruktoz daha çok tüketilmekte olduğundan düşük fruktoz değerleri, motilite yüzdesi düşük olgularda ise yüksek fruktoz değerleri saptanmıştır.

Prostat ve vezikula seminalislerin enfeksiyonlarında ejakulatta fruktozun azalacağını biliyoruz (22). Prostatitli 10 olgumuzda fruktoz değerleri düşük bulunmuş, ayrıca 1 olguda fruktoz % 0 mg. iken tedavi ile enfeksiyon ortadan kalktığına fruktoz miktarının % 68 mg.'a kadar yükseldiği görülmüştür.

Hipogonad olan 2 olguda fruktozun % 5 mg. olması, testosteron faaliyetinin olmadığı hallerde fruktozun da olmayacağı teorisini doğrulamaktadır. Fruktoz ile testosteron arasında kantitatif bir ilişki olmadığı genellikle kabul edilmektedir. Bizim 5 olgumuzda testosteron düzeyleri oldukça yüksekti. Bunların fruktoz düzeyleri de yüksek bulunmuştur.

Plazma prolaktin düzeylerini incelediğimiz hastalarda oldukça anlamlı sonuçlar elde ettik. Hiperprolaktinemi olgularında düşük fruktoz değerleri saptadık. Prolaktin değerleri düşük olgularda ise yüksek fruktoz değerleri gördük. Prolaktin, düzenli salgılanması halinde leydig hücrelerinde uyarıcı bir etki göstermekte, salgılanması düzensiz olduğu hallerde ise inhibitör bir etki göstermektedir. Prolaktin testosteronun biyolojik olarak aktif dihidrotestosterona dönüşmesini engellemektedir.

Azoospermi nedeniyle testis biyopsisi yapılan ve testis faaliyetleri normal bulunan 3 olgunun 2'sinde literatürde bildirildiği şekilde düşük fruktoz değerleri bulunmuştur. 1 olguda ise fruktoz hiç yoktur. Bunda konjenital duktus deferens yokluğu mevcuttur.

Alloksan ile deneysel diyabet oluşturulan hayvanlarda yüksek fruktoz değerleri saptanmıştır. Bizim juvenil diyabetli olgularımızda da kan şekeri yüksekliği ve ejakülatta fruktoz yüksekliği görülmüştür.

İnsanın vesikula seminalislerinde fruktoz deposunun yeniden sağlamak için 2 günlük bir zaman aralığına gerek vardır. Yine 8 günü aşan perhizlerde de fruktoz değerlerinin düşeceği bildirilmiştir. Bulgularımızda da bu görüşler ön plandadır.

Vücudun beslenme durumunun özellikle fruktozdan zengin (Bal, pekmez, kuru üzüm gibi) gıdaların alınması ile ejakulat fruktoz düzeyinde artış sağlanabileceği bir çalışmada gösterilmiştir. Biz de 2 olgumuzda bunu denedik. Her iki olguda da fruktoz değerlerinde yükselme sağlanmıştır.

ÖZET

1979-1981 yılları arasında Ankara Üniversitesi Tıp Fakültesi Üroloji Polikliniği Sterilite-İnfertilite bölümüne başvuran hastalar arasından rastgele seçilmiş 128 olguda ejakulatta fruktoz araştırması yapılmıştır. Fruktoz değerlerinin yaşla, spermatozoit sayısı ve motilite yüzdesi ile, prostat enfeksiyonlarıyla, seksüel perhiz süresi ile, plazma hormon düzeyleri ve kan şekeri ile ilişkileri araştırılmış, bulgular literatür bilgileri ile karşılaştırılarak fruktozun erkek infertilitesinde önemli rolü olabileceği gösterilmiştir.

SUMMARY

The role of the fructose in male infertility

Fructose evaluations in semen were made on the 128 cases chosen by random among the outpatients who have come to the Sterility-Infertility section in the Urology Clinics of Ankara University between the years 1979-1981. The relationship between the fructose levels and the patients' age, the spermatozoon motility and count, the sexual abstinence time, the prostatic infections, the blood glucose and hormone levels are investigated. The results are compared with the literature and it is shown that seminal fructose has an important role in male infertility.

KAYNAKLAR

1. Amelar, R.D., Dubin, L. and Schonfeld, L. : 1973, Semen Analysis Urology 2 : 605.
2. Anafarta, K., Kalemli, M., Özdiler, E. : Genel ve Pratik Üroloji, Yargıçoğlu Matbaası, Ankara s. 316-324, 1980.
3. Biswas et. all. : Fructose and Hormone Levels In Semen : Their Correlations With Sperm Counts and Motility. Fertility and Sterility, vol. 30. No. 2. s. 200-204. 1978.
4. Blandy, J. : Urology. s. 281-288. 1976.
5. Charny, Charles, W., Gillenwater, Jay. Y. : Congenital Absence of the Vas Deferens. The Journal of Urology. Vol. 93, 1965.

6. Edward Davis, M., William, W., Mc. Cune. : Fructolysis of Human Spermatozoa. Fertility and Sterility Vol. I No. 4 s. 362-371, 1950.
7. Eliasson, R. : Male Infertilii (A.T.K. Cockett. Ronald, L. Urry). s. 189-202, 1976.
8. Glenn, J.F. : Urologic Surgery. s. 416-424, 1975.
9. Gunaga, K.P., Sheth, A.R., Rao, Shanta, S., Pardānai, D.S. : Effect of Testosterone therapy on some of the constituents of human seminal plasma. The Journal of Urology. Vol. 106, s. 920-922, 1971.
10. Günalp, İ. : Modern Üroloji, Ankara Üniversitesi Tıp Fakültesi Yayınlarından, s. 297, Sayfa : 907-940, 1973.
11. Günalp, İ., Gerçel, R., Kafkas, M., Yaman, L.S. : Üroloji Ders Kitabı, A.Ü.T.F. Yayınlarından, Sayı : 286, s. 333-344, 1973.
12. Koeniec, M.P. et all. : J. of Clin. Endocrinology, 45-825, 1977.
13. Korkud, G. : Üroloji, İstanbul Üniversitesi Cerrahpaşa Tıp Fakültesi Yayınları, No. 2254-41, s. 504-507, 1977.
14. Lindner, H.R., Mann, T. : Relationship Between the Content of Androgenic Steroids in the Testis and the Secretory Activity of the Seminal Vesicles in the Bull. J. Endocrin. Vol. 21, s. 341-359, 1960.
15. Mann, T. : Biochemistry of Semen and of the Male Reproductive Tract. s. 237-338, 1964.
16. Mann, T., Parsons, U. : Effect of Testicular Hormone on the Formation of Seminal Fructose. Nature. Vol. 160, s. 294, 1947.
17. Mann, T., Parsons, U. : Studies on the Metabolism of Semen. The Journal of Biochemistry. Vol. 46, s. 440-449, 1950.
18. Michelson, L. : Congenital Anomalies of the Ductus Deferens and Epididimis. The Journal of Urology. Vol. 61, No. 2, 1949.
19. Moon, K.H., Bunge, R.G. : Seminal Fructose as an Indicator of Androgenic Activity : Critical analysis. Investigative Urology. Vol. 8, No. 4, s. 373-376, 1971.
20. Moon, K.H., Bunge, R.G. : Observations on the biochemistry of Human Semen. Fertility and Sterility, Vol. 19, No. 2, s. 186-190, 1968.
21. Phadke, A.M., Samant, N.R., Shuobhada, D. Deval : Significance of seminal fructose studies in male infertility. Fertility and Sterility, Vol. 24, No. 11, s. 894 903, 1973.

22. Schirren, C. : Practical Andrology, s. 25-29, 1972.
23. Serav, K., Günalp, İ., Gerçel, R. : Üroloji 1. (Genel Kısım). Yeni Desen Matbaası, Ankara, s. 115, 1959.
24. Smith, D.R. : General Urology. Lange Medical Publications. s. 14-26, 1978.
25. So, R. : Congenital Absence of the Vas Deferens. Scand. J. Urol. Nephrol. 9 (2), 94-9, 1975.
26. Tyler, Edward, T. : Seminal fructose studies in infertility. Fertility and Sterility. Vol. 6, No. 8, s. 247-258, 1955.

SIĞIR KARACİĞER SİTOPLAZMİK ALDEHİT DEHİDROGENAZ (ALDH₂) ENZİMİNİN SAFLAŞTIRILMASI, KİNETİK ÖZELLİKLERİ İLE DİSULFİRAM TARAFINDAN İNİHİBSİYONUN ARAŞTIRILMASI

İlker Durak*

İsmail H. Gökhan**

Çeşitli türlerden aldehit dehidrogenaz enzimi saflaştırılarak kinetik özellikleri incelenmiş, enzimin yapı ve fonksiyon bakımından türlere bağlı özellikleri tespit edilerek alkolik tipin ortaya çıkmasında hangi şekilde fonksiyon gördüğü araştırılmaya başlanmıştır. Neticede enzimin mitokondriyal formunun genetik olarak eksik olması sebebi ile bazı Uzak Doğu Toplumlarında görülen alkol içememe olayının etiyojisi aydınlatılmıştır (14). Ayrıca alkoliklerin tedavisinde yaygın olarak kullanılan disulfiramın, etkisini aldehit dehidrogenaz enzimini inhibe ederek meydana getirdiği tespit edilmiş ve disulfiram-aldehit dehidrogenaz reaksiyonunun tabiatı araştırılmaya başlanmıştır (13). Bu bakımdan aldehit dehidrogenaz enzimi üzerinde yapılan kinetik ve diğer çalışmalar önem kazanmıştır.

MATERYAL ve METOT

Bu çalışmada siğir karaciğeri materyal olarak kullanılmıştır.

Cihazlar : Beckman UV-Visible Model 25 Spektrofotometresi, Sorvall Santrifüjü, Waring Blendor, Kromatografi kolonları ve diğer laboratuvar malzemeleri.

Kimyasal Maddeler : Asetaldehit, NADH₂, hidroksilamin hidroklorür, merkaptotanol, sodyum piruvat, glutamat Merck firmasının

* A. Ü. Tıp Fak. Biyokimya Anabilim Dalı, Öğ. Üyesi

** A. Ü. Tıp Fak. Biyokimya Anabilim Dalı, Öğ. Üyesi

Not : Bu çalışma araştırmacının (İlker Durak) Doktora Tez çalışmasından bir bölümü ihtiva etmektedir.

dan; sephadex-G 200 filtrasyon jeli ve diğer kimyasal maddeler Pharmacia ve Sigma firmalarından temin edilmiştir. Disulfiram, Antabus isimli ilaçtan bir seri ekstraksiyon tekniği ile elde edildikten sonra saflığı kontrol edilmiş, erime noktası 68-71 °C aralığında, kloroformdaki % 5 lik çözeltisininin 17°C deki kırma indisi $n=1.4610$ bulunmuştur.

Kinetik çalışmalarda kullanılan tamponlar ortamda bulunması muhtemel Alkol Dehidrogenaz enzimini inhibe etmek için 0.5 mM hidrksilamin ihtiva etmektedir. Asetaldehit polimerizasyona olan mey- linden dolayı kullanılmadan hemen önce distillenmiş ve istenilen kon- santrasyonlarda seyreltmeler yapılarak kullanılmıştır. NAD ve NADH₂ her gün taze olarak hazırlanmıştır. Disulfiram suda çözünmediği için etanolde çözülerek kullanılmıştır. Bütün deneylerde kullanılan eta- nolün son konsantrasyonu % 0.17 kadar olup bu miktarın deneyler üzerinde herhangi bozucu bir tesire sahip olmadığı tespit edilmiş- tir (8).

Metot : Total protein tayini Biüre ve Lowry metotlarına göre ya- pılmıştır (3,10).

Aldehit Dehidrogenaz aktivitesi tayini aşağıdaki reaksiyon sonucu teşekkül NADH nin 340 nm deki absorbsiyon değişmesinden yararlanarak tayin edilmiştir.

Asetaldehit + NAD⁺ $\xrightarrow{\hspace{10em}}$ Asetikasit + NADH + H⁺
Laktat Dehidrogenaz (LDH) ve Glutamat Dehidrogenaz (GLDH) aktivi- te tayinleri klasik metotlar ile yapılmıştır (2). Grafiklerde yatay eksene substrat konsantrasyonu (μ M veya mM olarak, dikey eksene ise da- kikadaki optik dansite değişimlerinden (Δ OD/dk) yararlanarak tespit edilen (ν) değerleri yerleştirilmiştir. Kromatografik işlemler ile yapı- lan saflaştırma basamaklarında ise aktivite internasyonal ünite olarak (IU) ifade edilmiştir IU/L = (Δ OD/dk) x 4823^(*).

Saflaştırma İşlemi :

Sığır karaciğeri hayvan kesildikten hemen sonra tuz-buz karışı- mına alınarak deneylerin yapıldığı soğuk odaya (0-4 °C) getirilmiştir. Karaciğer, zar, bağ ve yağ dokusu gibi kısımlarından ayıklanmış ve küçük parçalar halinde kesilmiştir. Daha sonra bu parçalardan 80 gr. alınarak 0.0025 M, pH 7.4 fosfat tamponu ile Waring Blendorda 1 da- kika süre ile homojenize edilmiştir. Bu tampon 0.25 M sükroz ihtiva etmektedir.

Homojenat 500 x g de 5 dakika santrifüjlenerek hücre nükleusu ve sağlam hücreler çöktürülmüştür. Mitokondrileri uzaklaştırmak için supernatan 20.000 x g de 1 saat santrifüjlenmiştir. Mikrozomal parçacıkları uzaklaştırmak için de elde edilen supernatan tekrar 34.000 x g de 2 saat santrifüjlenmiş ve neticede sitoplazmik fraksiyonu ihtiva eden berrak supernatan elde edilmiştir. Her basamakta teşekkül eden çökelekler 0.0025 M, pH 7.4 fosfat tamponunda çözülerek daha sonraki işlemlerde kullanılmışlardır. Bir önceki basamakta elde edilen sitoplazmik supernatan amonyum sülfat ile % 45 doygunluğa getirilmiş ve 20.000 x g de 10 dakika santrifüjlenmiştir. Supernatan tekrar amonyum sulfat ilavesi ile % 70 doygunluğa getirilmiş ve 20.000 x g de santrifüjlenerek aralarında aldehit dehidrogenazın da bulunduğu belirli molekül ağırlığına sahip moleküller çöktürülmüştür. Elde edilen sediment 0.050 M pH 7.4 fosfat tamponunda çözülmüş ve aynı tampona karşı 72 saat dialize tabi tutulmuştur. Dializ süresince tampon çözelti 3 defa değiştirilmiştir. Dializden sonra görülen bulanıklık santrifüjleme ile giderilmiş ve elde edilen çözeltiden 15 ml alınarak 1.5 x 100 cm boyutlarındaki kolona aşağıda anlatıldığı gibi uygulanmıştır (4).

Saflaştırma işlemi boyunca kullanılan bütün tamponlar 1 mM EDTA ve % 0.1 merkaptotanol ihtiva etmektedir. Tüm saflaştırma işlemleri 0-4 °C de yapılmıştır.

Kromatografik işlemler şu şekilde yapılmıştır : Sephadex G-200 dekstran jeli su tutma kapasitesi (yaklaşık 20 g su/g jel) ve son hacim (30-40 ml su/g jel) hesaplanarak bir su banyosu üzerinde 5 saat kaynatılmıştır. Kaynatma sırasında jel ara sıra karıştırılmış ancak jel taneciklerinin parçalanmasına sebebiyet verebilecek şekildeki bir karıştırmadan sakınılmıştır. Jel oda sıcaklığına geldikten sonra, hava karcığı kalmayacak şekilde kolona doldurulmuştur. Kolona 0.050 M, pH 7.4 fosfat tamponu tatbik edilmiş ve kararlı duruma erişmek için bu işleme 24 saat devam edilmiştir. Daha sonra kolonun üst kapağı açılarak 15 ml dializat, tampon ve jel arasına enjekte edilmiş ve kapak kapatılarak tekrar tampon tatbik edilmiştir. Kolondan çıkan her fraksiyonda protein tayini yapılmış ve protein ihtiva eden fraksiyonların herbirinde de enzim aktivitesi tayin edilerek yüksek aktivite içeren fraksiyonlar birleştirilmiştir. Kinetik çalışmalar da bu kısım enzim çözeltisi olarak kullanılmıştır (4).

SONUÇLAR

Kromatografi işlemlerinde 6 ml/saat'lik bir akış hızı ayarlanmıştır. Sitoplazmik enzim eluatında 22-188. fraksiyonlar arasında protein ve 40-81. fraksiyonlar arasında ise enzim aktivitesi tespit edilmiş ve yüksek aktivite ihtiva eden 52-66. fraksiyonları birleştirilerek (yaklaşık 15 ml) deneylerde enzim çözeltisi olarak kullanılmıştır.

Tablo 1 : Laktat Dehidrogenaz ve Glutamat Dehidrogenazın değişik fraksiyonlardaki aktivite değerleri

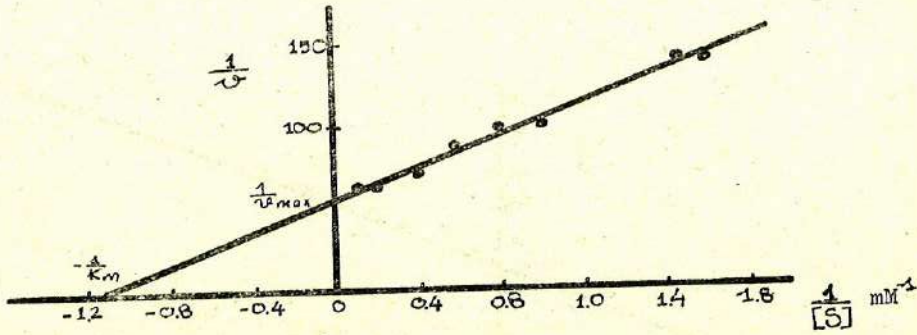
| | LDH akt. ΔOD/dk. | GLDH akt. ΔOD/dk. |
|----------------------|---------------------|----------------------|
| Homojenat | 0.380 | 0.0050 |
| 500 x 9 sedimenti | 0.228 | 0.0078 |
| 20.000 x g seimenti | 0.008 | 0.0150 |
| 34.000 x g sedimenti | 0.005 | 0.0013 |
| Supernatan | 0.400 | 0.0006 |

Tablo 1'deki değerlerden de görüldüğü gibi, sitoplazmik bir enzim olan LDH'nin aktivitesi sitoplazmik supernatanda en yüksek seviyededir. Buna karşılık mitokondriyal bir enzim olan GLDH'nin aktivitesi ise 20.000 x g deki fraksiyonda en yüksek değerdedir. Bu durum sitoplazmik ve mitokondriyal fraksiyonların santrifüjleme işlemi ile istenilen şekilde ayrıldığını göstermektedir. Her bir fraksiyondaki ALDH₂ aktivitesi ise aşağıdaki gibidir.

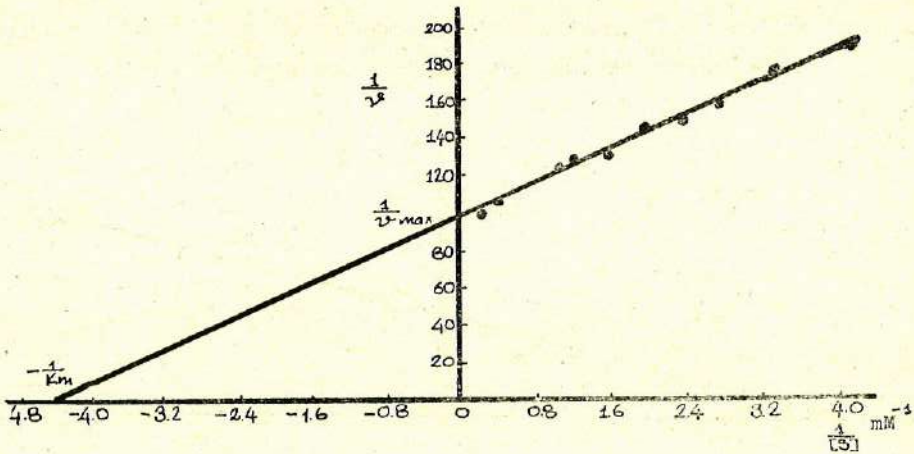
Tablo 2 : Değişik Saflaştırma basamaklarında ALDH₂ aktivite değerleri

| | Protein mg/ml | Aktivite IU/L | Sp. Akt. IU/L mg |
|---------------------------|------------------|------------------|---------------------|
| Homojenat | 24.2 | 120.57 | 4.980 |
| Supernatan | 20.0 | 115.75 | 5.790 |
| Amonyum Sulfat Fraksiyonu | 34.00 | 337.61 | 9.930 |
| Dializat | 32.4 | 327.96 | 10.120 |
| Elüat | 1.7 | 77.17 | 45.400 |

Sitoplazmik aldehit dehidrogenaz enzimi saflaştırıldıktan sonra değişik substratlarla ve çeşitli şartlar altında bir seri kinetik çalışma yapılmıştır. Biz burada fazla grafiksel şekillerin meydana getireceği karmaşıklığı önlemek için sadece Lineweaver-Burk grafiklerini vereceğiz. Tespit etmiş olduğumuz kinetik neiceler ise hem Lineweaver-Burk ve hem de Michaelis Menen grafikleri ile tespit edilen değerlerdir. Ayrıca bu değerler, hesaplama yapılan değerler ile de karşılaştırılarak mümkün olduğu kadar doğruluk sağlanmaya gayret edilmiştir.

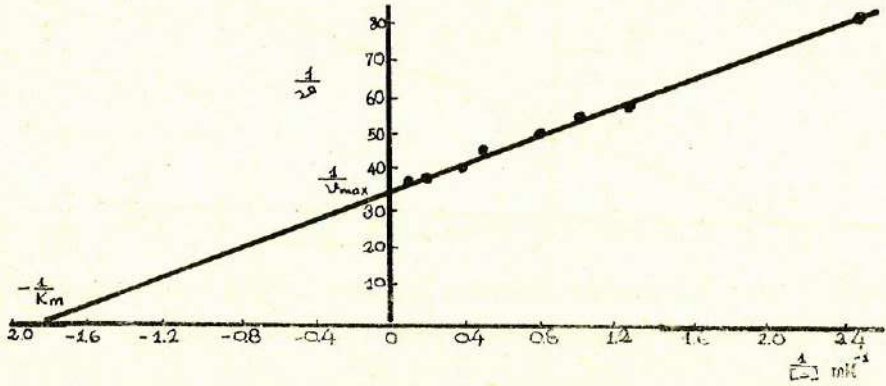


Grafik 1 : ALDH₂ nin asetaldehit substratına karşı 30 mM, pH 7.4 fosfat tamponu ve 1 mM NAD'nın bulunduğu şartlarda çizilen Lineweaver-Burk grafiği.

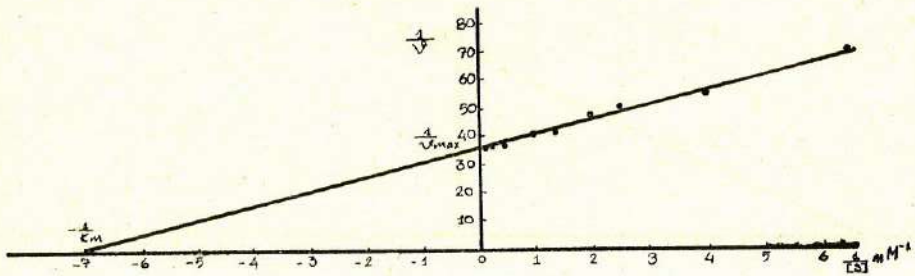


Grafik 2 : ALDH₂ nin asetaldehit substratına karşı 30 mM, pH 9.0 pirofosfat tamponu ve 1 mM NAD'nın bulunduğu şartlarda çizilen Lineweaver-Burk grafiği.

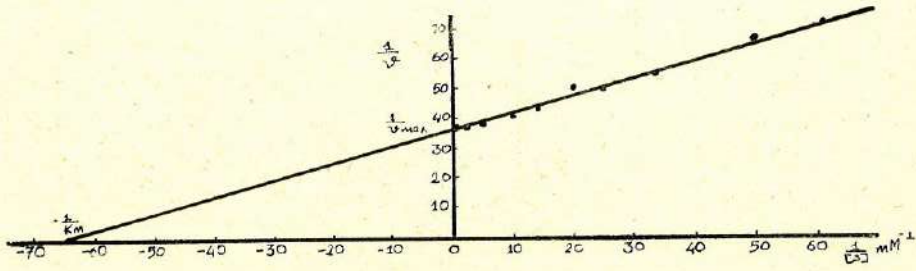
Grafik 7 den görüldüğü gibi, disulfiram NAD substratına karşı nonkompetitif bir inhibisyona sebep olurken, asetaldehit substratına karşı kısmi bir unkompetitif inhibisyon meydana getirmiştir (Grafik 6). Ortama ilave edilen disulfiramın miktarı arttıkça inhibisyon yüzdesi de artmaktadır. Ancak yüksek konsantrasyonda ilave edilen ($64 \mu\text{M}$) disulfiramın bile tam bir inhibisyona sebep olmadığı ve enzim aktivitesinin % 5 lik bir kısmının hala mevcut kaldığı gözlenmiştir (Grafik 8). Disulfiram ile ön inkübasyon çalışmalarında oda sıcaklığında (25°C) 1 saatlik ön inkübasyon yapılmıştır (Gr. 6 ve Gr. 7).



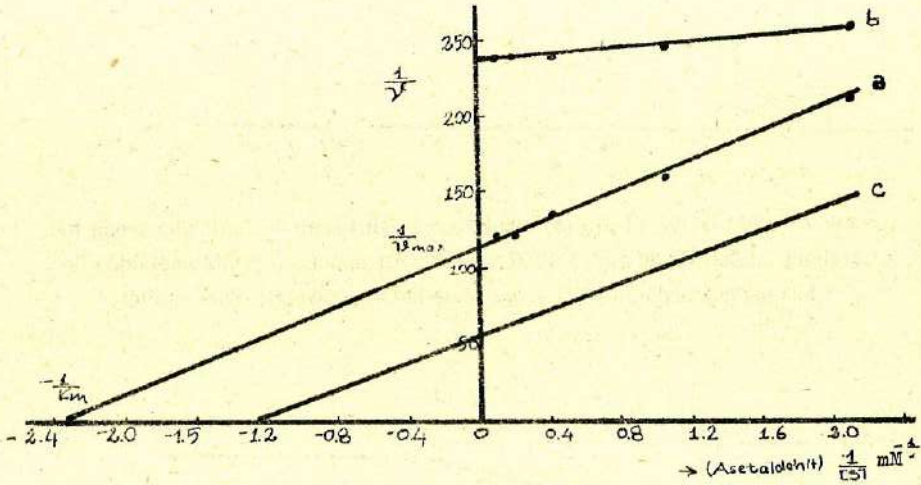
Grafik 3 : ALDH_2 nin DL-Gliseraldehit substratına karşı 30 mM, pH 7.4 fosfat tamponu ve 1 mM NAD'nın bulunduğu şartlarda çizilen Lineweaver-Burk grafiği.



Grafik 4 : ALDH_2 nin DL-Gliseraldehit substratına karşı 30 mM, pH 9.0 pirofosfat tamponu ve 1 mM NAD'nın bulunduğu şartlarda çizilen Lineweaver-Burk grafiği.



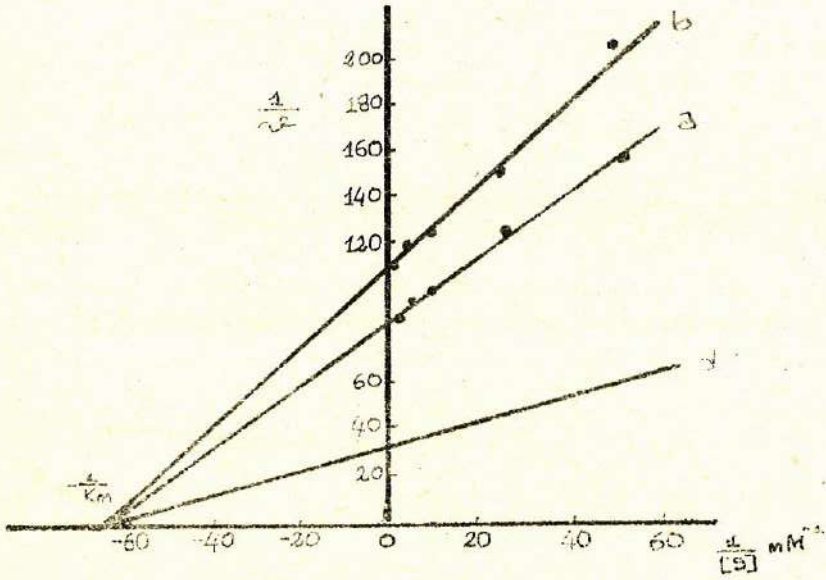
Grafik 5 : ALDH₂ nin NAD substratına karşı 30 mM, pH 9.0 pirofosfat tamponu ve 5 mM asetaldehitin bulunduğu şartlarda çizilen Lineweaver-Burk grafiği.



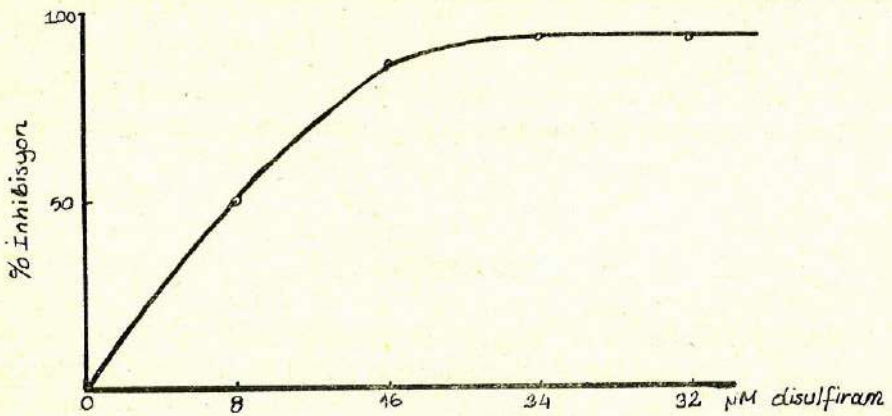
Grafik 6 : 8 μM (a) ve 16 μM (b) disulfiramın eşit hacmi ile ön inkübasyona tabi tutulmuş ALDH₂ nin 30 mM, pH 7.4 fosfat tamponu ve 1 mM NAD'nın bulunduğu şartlarda çizilen Lineweaver-Burk grafiği (C : Disulfiramsız).

TARTIŞMA

Etanol karaciğerde üç metabolik yol üzerinden oksidasyona uğramaktadır (11). Bunlar 1. Karaciğerde alkol ve aldehit dehidrogenaz enzimatik sistemi, 2. Endoplazmik retikulumda mikrozomal etanol oksitleyici sistem (MEOS) ve 3. Katalaz peroksidatif sistemi. Bu üç sistem etanolden asetaldehit oluşumunu katalizlerler. Meydana gelen asetaldehit ise aldehit dehidrogenaz tarafından asetikaside dönüş-



Grafik 7 : 8 μ M (a) ve 16 μ M (b) disulfiramın eşit hacmi ile ön inkübasyona tabi tutulmuş ALDH₂ nin 30 mM, pH 9,0 pirofosfat tamponu ve 5 mM asetaldehitin bulunduğu şartlarda NAD substratına karşı Lineweaver-Burk grafiği.



Grafik 8 : 30 mM, pH 7,4 fosfat tamponu, 1 mM NAD ve 5 mM asetaldehitin bulunduğu şartlarda ortama ilave edilen disulfiramın ALDH₂ aktivitesi üzerine tesirleri.

türülür. ALDH'nin mitokondriyal formunun bazı toplumlarda genetik olarak mevcut olmadığı ve bu sebeple bu kişilerin alkol kullanmadıklarının tespit edilmesi ile bu enzim üzerine yapılan çalışmalar hız kazanmıştır (7,9). Mitokondriyal ALDH'ya sahip olmayan kişiler alkol kullandıkları zaman, tıpkı disulfiram tedavisinde ortaya çıkan semptomlar gözlenmektedir (6,13).

Çalışmamızın ilk aşamasında ALDH₂'nin asetaldehit, gliseraldehit ve NAD substratlarına karşı pH 7.4 ve pH 9.0 da Lineweaver-Burk grafikleri çizilerek Km ve Vmax^(**) değerleri tespit edilmiştir. Buna göre ALDH₂ nin asetaldehit substratına karşı pH 7.4 deki Km'si 0.833 mM, Vmax'ı 0.01667 ve pH 9.0 da Km'si 0.556 mM, Vmax'ı 0.0285 olarak hesaplanmıştır. DL-Gliseraldehit substratına karşı Km'si pH 7.4 de 0.227 mM ve Vmax'ı 0.010 ve pH 9.0 da Km'si 0.154 mM, Vmax'ı 0.0276 olarak, NAD substratına karşı pH 9.0 da Km'si 0.0154 mM, Vmax'ı ise 0.0282 olarak hesaplanmıştır. Bütün substratlar için ALDH₂ nin pH 9.0 daki aktivitesinin pH 7.4 dekine nazaran yaklaşık iki kat daha yüksek olduğu tespit edilmiştir. Aktivitede meydana gelen bu artış, pH 7.4 de tetramer olarak çalışan enzimin pH 9.0 da dimer olarak aktivite gösterdiği düşüncesi ile açıklanmaktadır (1).

Çalışmamızın ikinci aşamasında disulfiram ile ön inkübasyona tabi tutulmuş olan ALDH₂ nin pH 7.4 de asetaldehit ve NAD substratlarına karşı grafikleri çizilmiş, Km ve Vmax değerleri hesaplanmıştır. 8 µM disulfiramın eşit hacmi ile 1 saat ön inkübasyona tabi tutulmuş olan ALDH₂ nin asetaldehit substratına karşı Km'si 0.455 mM, Vmax'ı 0.00862 olarak, NAD substratına karşı Km'si 0.0154 mM ve Vmax'ı 0.0111 olarak tespit edilmiştir. 16 µM disulfiramın eşit hacmi ile ön inkübasyona tabi tutulmuş olan ALDH₂ nin asetaldehit substratı ile olan Vmax'ı 0.0042, NAD'ye karşı Km'si 0.0154 mM ve Vmax'ı 0.0091 olarak tespit edilmiştir. Bu şartlarda ALDH₂'nin asetaldehite karşı tespit edilen Km'si çok yüksek bulunmuştur.

ALDH₂'nin son elüattaki konsantrasyonu yaklaşık olarak 8 µM hesaplanarak, 8 µM, 16 µM, 24 µM, ve 32 µM konsantrasyonlarında disulfiramın mevcut olduğu şartlardan aktivite tayini yapılmıştır. Gra-

* 4823 : NADH için ekstinksiyon katsayısı $6.22 \cdot 10^4$ (12), kuvvet genişliği 1 cm. kullanılan enzim çözeltisi hacmi 0.1 ml ve son hacim 3.0 ml alınarak hesap ile çıkarılmıştır.

** Vmax değerleri $\Delta OD/dk$ olarak ifade edilmiştir.

fik 8 den de görüldüğü gibi, yüksek disulfiram konsantrasyonlarında bile enzim aktivitesinin % 5 lik bir kısmı hala muhafaza edilmektedir. Disulfiramın, alkol metabolizmasını asetaldehit basamağında inhibe ederek asetaldehit konsantrasyonunun yükselmesine sebep olduğu ve bu durumun baş dönmesi, mide bulantısı, kusma, yüzde kızarma gibi durumların ortaya çıkmasında esas faktör olduğu bilinmektedir (5). ALDH-Disulfiram reaksiyonunun tabiatı henüz tam olarak bilinmemektedir. Son zamanlarda kabul edilen bir tesir mekanizması, disulfiramın tesirini enzim proteini yapısında bulunan —SH grupları arasında disülfit (S—S) köprüleri oluşturarak gösterdiği şeklindedir (13). Konu üzerindeki çalışmalar devam etmektedir.

ÖZET

Aldehit dehidrogenaz (Aldehit oksidoredüktaz E.C. 1.2.1.3) alkol metabolizması sonucu teşekkül eden asetaldehit ile birlikte bir çok aldehit yapısına sahip maddenin oksidasyonunu katalizleyen bir enzimdir. Bu enzim alkol metabolizmasında ve alkolik tipin ortaya çıkmasında önemli bir fonksiyona sahiptir. Bundan dolayı bu çalışmada sitoplazmik aldehit dehidrogenaz enzimi sığır karaciğerinden izole edilerek saflaştırılmış, değişik pH'lardaki kinetik özellikleri ile alkoliklerin tedavisinde yaygın olarak kullanılan disulfiram tarafından inhibisyonunun tabiatı araştırılmıştır. Netice olarak yüksek pH'larda enzimin daha yüksek bir aktivite gösterdiği ve disulfiramın enzim için kuvvetli inhibitör madde olduğu tespit edilmiştir.

SUMMARY

The Purification of Bovine Liver Cytoplasmic Aldehyde Dehydrogenase (ALDH₂) and the Investigation of Its Kinetic Properties and Disulfiram Inhibition

Aldehyde dehydrogenase (Aldehyde oxidoreductase E.C. 1.2.1.3.) is an enzyme that catalyses the oxidation of acetaldehyde produced by alcohol metabolism as well as other substances with aldehyde structure. This enzyme has an important function in alcohol metabolism and in occurrence of alcoholic types. In this study, therefore cytoplasmic aldehyde dehydrogenase was isolated from bovine liver

and purified : Its kinetic properties at various pHs as well as the nature of disulfiram inhibition was also investigated. As a result, it is established that the enzyme has higher activity at high pHs and disulfiram is a strong inhibitor for the enzyme.

KAYNAKLAR

1. Benett, A.F. : Inhibition of dehydrogenase activity of sheep liver cytoplasmic aldehyde dehydrogenase by magnesium ions *Biochemistry* 22 : 776-779, 1983.
2. Bergmeyer, H.U. : *Methodes of Enzymatic Analysis* : Verlag Chemie GMBH, Weinheim s. 637-638 ve 652-633, 1965.
3. Bergmeyer, H.U. : *Methoden der Enzymatischen Analyse* : Verlag Chemie Weinheim s. 184-186, 1974.
4. Crow, E., Kitson, M., Gibbon, M., Batt, D. : Intracellular localisation and properties of ALDH from sheep liver *Biochim Biophys Acta* 350, 121-128, 1974.
5. Dickinson, F.M. : The use of pH-gradient ion exchange chromatography to separate sheep liver cytoplasmic aldehyde dehydrogenase from mitochondrial enzyme contamination and observations on cytoplasmic enzyme and disulfiram *Biochem J* 199 : 573-579, 1981.
6. Eriksson, C.J.P. : The distribution and metabolism of acetaldehyde in rats during ethanol oxidation *Biochem Pharmacol* 26 : 249-252, 1977.
7. Goodde, H.W. : Pharmacogenetics of alcohol sensitivity *Phar Biochem Behav* 18 (1) : 161-166, 1983.
8. Greenfield, N.J., Pietruszko, P. : Two aldehyde dehydrogenases from human liver *Biochem Biophys Acta* 483 : 35-45, 1977.
9. Harada, S. : Blood ethanol and acetaldehyde levels in japanase alcoholics and controls *Phar Biochem Behav* 18 (1) : 139-140, 1983.
10. Hartman, L. : *Techniques Modernes de Laboratoire et Explication Fonctionnels* Tomel Lexpartition Sci. Français, Paris, s. 132-136, 1971.
11. Reet, P.S.O. : The rate of ethanol elimination in fed rat liver. Cytoplasmic and mitochondrial regulating factors. *Helsingen Yliopisto S.F.* 37-57, 1979.

12. Vallari, R., Pietruzsko, P. : Kinetic mechanism of the human cytoplasmic aldehyde dehydrogenase *Arc, Biochim. Biophys.* 212 (1) : 9-19, 1981.
13. Vallari, R., Pietruzsko, P. : Human aldehyde dehydrogenase : Mechanism of inhibition by disulfiram. *Science* 216 : 637-639, 1982.
14. Von Wartburg : Polymorphism of alcohol and aldehyde dehydrogenase and their significance for acetaldehyde toxicity. *Pharm Biochem Behav* 18 (1) : 123-125, 1983.

A HEMANGIOPERICYTIC MENINGIOMA

Case Report

Ayşe Sertçelik* Nimet Kuyucu** Yücel Kanpolat*** Orhan Bulay****

The concept of hemangiopericytoma, which is a tumor of pericytes of blood vessels, was proposed by Stout and Murray in 1942 (13). However, Bailey, Cushing and Eisenhardt had introduced in 1928 the name of «angioblastic meningioma» for the meningiomas, which were rich of vascular channels with or without an overgrowth of closely packed elongated or oval cells (1). These type of meningiomas are generally fairly rare, they demonstrate an aggressive behavior and can metastasize. Therefore, these meningiomas have importance from clinical point of view.

In view of the rarity of this type of meningioma and the controversy on its cell's origin, we found it useful to describe one case of hemangiopericytic meningioma, diagnosed in our department.

CASE REPORT

The case was 42 years old man, who was operated in October 1984, with a diagnosis of a right parieto-occipital meningioma. Its histopathological diagnosis was «angioblastic meningioma» (The histological features are concordant with hemangiopericytic meningioma). Two years later, the patient had the same complaint of increased intracranial pressure. On brain scan a large circumscribed area of increased

* Associated Prof. in the Department of Pathology, University of Ankara.

** Assistant in the Department of Pathology, University of Ankara.

*** Associated Prof. in the Department of Neurosurgery, University of Ankara.

**** Professor in the Department of Pathology, University of Ankara.

radioisotope uptake was seen on the right parieto-occipital region. The second operation performed on 8 December 1986, revealed a regrowth of a reddish brown mass in the same location as previously. At operation severe brain edema complicated with hematoma of the tumor was seen. The tumor invade the dura mater and extend to the tentorium, but there was no infiltration into the brain substance. A radical resection of the tumor was performed. There was no sign of metastatic disease.

The microscopic examination of the tumor revealed very cellular configuration : the spindle and oval shaped cells surrounded the endothelial-lined channels and they were arranged in solid masses or sheets (Fig. 1). The endothelial cells of these vascular channels were flat and inconspicuous. Mitotic figures were frequent. Necrosis was seen in some area. The reticulin stain showed a typical pattern of fine reticulin fibers around a single or small group of tumor cells about the vascular spaces (Fig. 2).

In the view of these findings, the histopathological diagnosis was «Hemangiopericytic Meningioma».

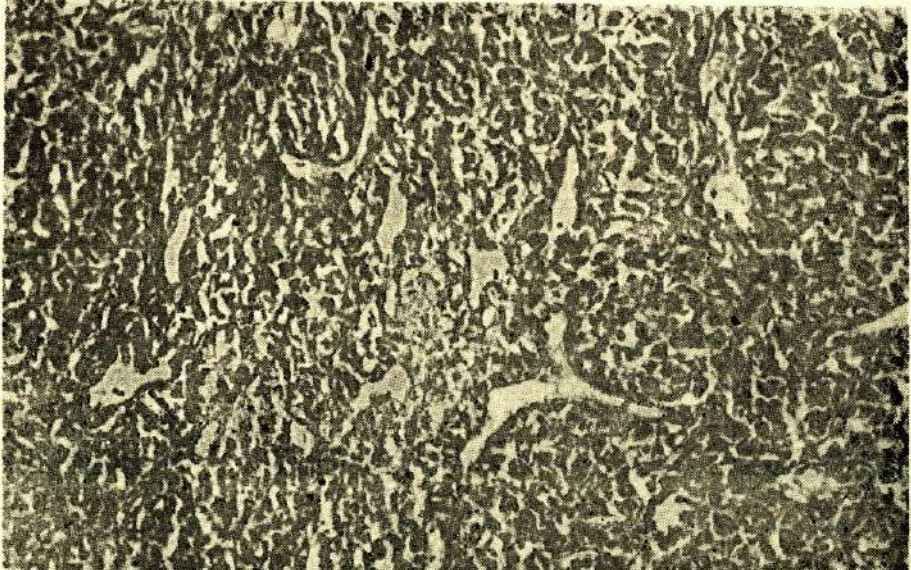


Fig. 1 : Hemangiopericytic meningioma : Numerous endothelial-lined vascular channels interposed among sheets of oval, elongated cells (H.E. x 20).

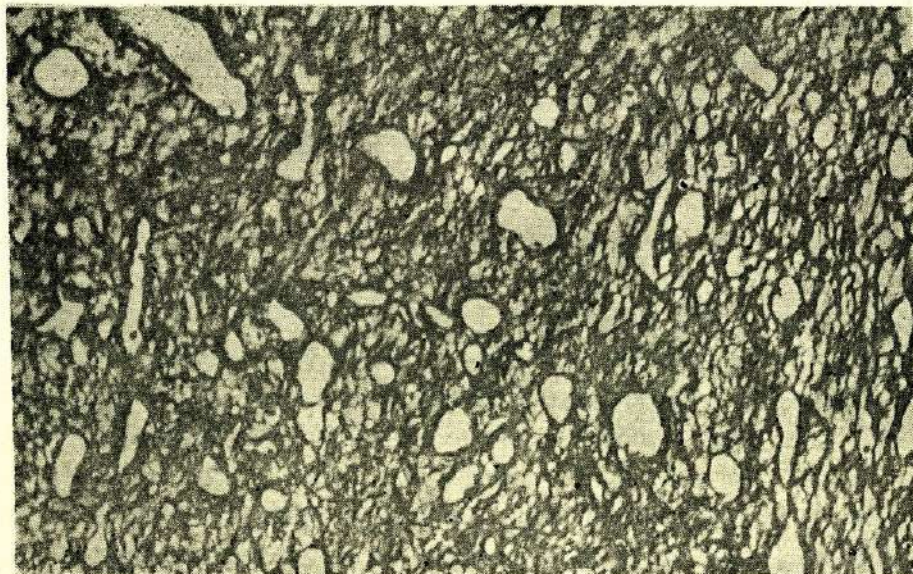


Fig. 2 : Collar of silver staining fibers is seen around vessels and fine network of fibers interlacing with tumor cells (Reticulin stain x 20).

DISCUSSION

The rare and distinct intracranial neoplasm of «angioblastic meningioma» was originally depicted by Bailey and associated in 1928, and they pointed out of the aggressive course of these tumors (1).

Kernohan and Uihlein included hemangiopericytomas in sarcomas of the brain and commented only 26 cases of hemangiopericytoma in their book «Sarcomas of the Brain». They emphasized the distinct histological features and aggressive clinical course of the lesion (4).

Skullerud and Loken found only five cases of hemangiopericytoma in 161 cases of meningioma (2 %) and three of them had recurrences (12).

Between the 1238 meningiomas examined by Jellinger and Slowik only 17 (1.4 %) were hemangiopericytoma and 6 (35 %) of them recurred after complete removal (3).

Goellner and associates studied 26 hemangiopericytomas of the meninges. All of them showed an aggressive course, the recurrence rate was 80 % and metastases rate was 23 % (2). The recurrence appeared a mean of five year after initial therapy. In our single case the recurrence has developed in two years.

The occurrence of the hemangiopericytoma in the brain has been controversial and disputed by many authors : some investigators such as Russell and Rubinstein, Pitkethly and Palacios, in keeping with the original definition provided by Bailey et al, consider these tumors to be a type of angioblastic meningioma (8,9,11), but others mentioned a lack of intermediate features between hemangiopericytoma and meningioma and agreed that the two tumors were separate entities (2,6,10). Popoff suggest that the studies of fine structure of intracranial hemangiopericytoma conforms in all respects to hemangiopericytoma encountered in other organ system and propose their exslusion from the large group of meningiomas (10). McMaster stated that the pericyt is found in the capillaries and venules of practically all types of tissue, so it is not surprising that hemangiopericytomas have been reported as arising in many areas of the body, including nervous system, bone and viscera (7).

In our case the histopathologic appearance and the distribution of the reticulin fibers were identical to the hemangiopericytoma encountered in other organ or tissues, so the definition of «Hemangiopericytoma» must be sufficient for the designation of these intracranial neoplasms.

ÖZET

Bu makalede, nüks gösteren bir hemangioperistik menengioma olgusu sunulmuştur. Bu ender olgunun histopatolojik özellikleri diğer yumuşak doku hemangioperisitomalarınınkini taşımaktadır. Bu nedenle, bu tip menengiomalara «hemangioperisitoma» tanımının yeterli olduğu kanısındayız.

SUMMARY

A Hemangiopericytic Meningioma

A case of a recurrent hemangiopericytic meningioma is reported. The histopathological features of this rare case was similar to that of hemangiopericytomas of soft tissues. Therefore the designation of «Hemangiopericytoma» must be sufficient for these meningiomas.

REFERENCES

1. Bailey, P., Cushing, H., Eisenhardt, L. : Angioblastic Meningiomas. Arch Pathol. 6 : 533, 1928.
2. Goellner, J.R., Laws, E.R., Soule, E.H. et al. : Hemangiopericytoma of the meninges. Mayo Clinic Experience. Am J Clin Pathol. 70 : 375, 1978.
3. Jellinger, K., Slowik, F. : Histological subtypes and prognostic problems in meningiomas. J Neurol. 208 : 279, 1975.
4. Kernohan, J.W., Uihlein, A. : Sarcomas of the brain. Springfield Ill. Charles C Thomas. 1962 pp 108-119.
5. Kruse, F.Jr. : Hemangiopericytoma of the meninges (Angioblastic meningioma of Cushing and Eisenhardt) Neurology. 11 : 771, 1961.
6. Lesoin, F. : Hemangiopericytic meningioma of the pineal region. Eur Neurol. 23 (4) : 274, 1984.
7. McMaster, M., Soule, E.H., Ivins, C.J. : Hemangiopericytoma. Cancer. 36 : 2232, 1975.
8. Palacios, E., Behrooz, A.K. : Malignant metastasizing angioblastic meningiomas. J Neurosurg. 42 : 185, 1975.
9. Pitkethly, D.T., Hardman, J.M., Kempe, L.G. et al. : Angioblastic meningiomas. J Neurosurg. 32 : 539, 1970.
10. Popoff, N.A., Malinin, T.I., Rosomoff H.L. : Fine structure of intracranial hemangiopericytoma and angiomatous meningioma. Cancer. 34 : 1187, 1974.

11. Russell, D.S., Rubinstein L.J. : Pathology of tumors of the nervous system
Baltimore, Williams and Wilkins. 1971 pp 58-60, 90.
12. Skullerud, K., Loken. A.C. : The prognosis of meningiomas. Acta Neuropathol
(Berl.) 29 : 337, 1974.
13. Stout, A.P., Murray M.R. : Hemangiopericytoma : A vascular tumor featuring
Zimmermann's pericytes. Ann. Surg. 116 : 26, 1942.

ÇOCUK AKALAZYASI (Bir Vaka Nedeni İle)

Negüz Sumer*

Erdoğan Yalav**

Özden Uzunalımoğlu***

Kadir Koç****

Ömer Sevik*****

Akalazya aşağı ösofagus sfinkterinde gevşeme bozukluğu ve gövdesinde primer peristaltik dalgaların kaybolmasına bağlı olarak (aperistaltizm) meydana gelen yutma güçlüğü ile karakterize ve etyolojisi iyi bilinmeyen bir ösofagus hastalığıdır.

Gevşeme bozukluğu anlamına gelen akalazya ilk defa 1964 yılında Casella tarafından Auerbach pleksusundaki ganglion hücrelerinde sayısal azalma veya dejenerasyona bağlı olarak meydana geldiği bildirilmiştir (4). Casella ve diğer araştırmacılara göre Auerbach ve myenterik pleksuslardaki ganglion hücrelerinde meydana gelen bu değişimler motilite bozukluğunun temel nedeni olarak kabul edilmelerine rağmen bugün bile akalazyada lokmanın mideye geçişini engelleyen mekanizmanın nedeni yeterince anlaşılamamıştır (6,7,8,11). Hastalığın sebebi iyi bilinmediği için tedavide en başarılı yöntemin tesbitinde de bir fikir birliğine varılamamıştır (1,2,4,9,10).

Bu makalede A.Ü. Tıp Fakültesi Gastroenteroloji kliniğine başvuran akalazyalı bir erkek çocukta klinik bulgular ve cerrahi uygulama takdim edilmiş ve literatür gözden geçirilmiştir.

VAKANIN TAKDİMİ

Vaka K.D. 1.5 yaşında bir erkek çocuk olup kusma ve gelişme geriliği nedeni ile 29.9.1986 da Gastroenteroloji kliniğine yatırıldı. Hastanın şikayeti iki aylık iken başlamış, giderek artmış ve devam etmiş. Şikayetlerinin başladığı ilk günlerde sulu gıdaları azda

* A.Ü. Tıp Fak. Gastroenteroloji Bilim Dalı, Doçenti

** A.Ü. Tıp Fak. Göğüs Cerrahisi Anabilim Dalı Başkanı

*** A.Ü. Tıp Fak. Gastroenteroloji Bilim Dalı Başkanı

**** A.Ü. Tıp Fak. Göğüs Cerrahisi Anabilim Dalı Araştırma Görevlisi

***** A.Ü. Tıp Fak. İç Hastalıkları Anabilim Dalı Araştırma Görevlisi

olsa alabiliyormuş, ancak kısa bir süre sonra hiç bir şey yutamaz olmuş, süt veya sulu gıdaları alır almaz kusarak çıkarıyormuş. Zayıflamış ve gelişme geriliği meydana gelmiş, yürüyemiyor ve ayakta duramıyormuş (Resim 1).



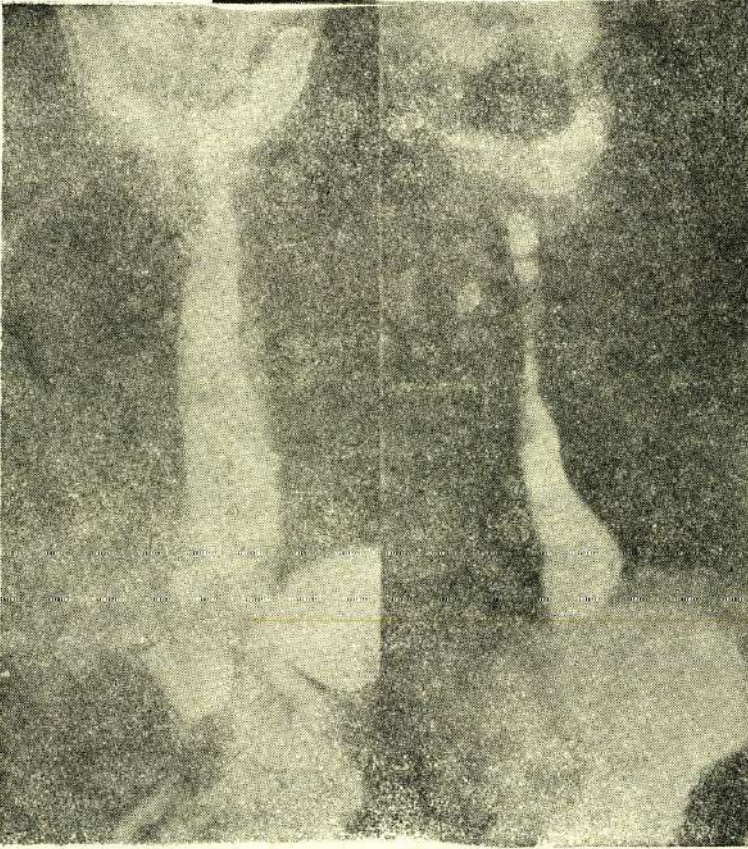
Resim 1 : K.D. 1.5 yaşında bir erkek çocuk. Yutma güçlüğü ve kusma şikayeti mevcut olup ileri derecede gelişme geriliği görülmekte.

Hastanın ve annesinin öz ve soy geçmişinde önemli bir özellik bulunamadı.

Fizik muayenesinde gelişme geriliği, deri turgor ve tonusunda ileri derecede azalma, «caput quadratum» tesbit edildi. Akciğer kaide-lerinde krepitan raller ve interkostal retraksiyon saptandı.

Laboratuvar bulguları : Hematokrit % 28, Hb % 60, lökosit 10.200, sedimentasyon 13 mm/st ve idrar bulguları normal idi. Total protein % 5.2 mg, albumin % 2.5 mg, globülin % 2.7 mg, Na 122 mEq/1, Cl 91 mEq/1, K 4.4 mEq/1, Ca 8.1 mg/dl, üre 13 mg/dl olarak bulundu. Akciğer grafisinde kaba bir infiltrasyon ve ösofagus

grafisinde ise gövde de genişleme, diyafragma altında kısa ve düzgün bir darlık görüldü (Resim 2). Radyolojik bulguları akalazyaya uyan hastanın genel durumu müsait olmadığı için endoskopik ve manometrik çalışma yapılamadı. Muhtemelen konjenital Akalazyaya düşünülen hastanın sıvı açığı ve elektrolit dengesi tıbbi tedavi ile düzeltildikten sonra Göğüs cerrahisi kliniğine operasyon için verildi.



Resim 2 : Preoperatif dönemde ösofagusun radyolojik görünümü. Diyafragma altında kısa ve düzgün bir darlık olup diyafragma üstünde gövde de genişleme ve aperistaltizm görülmekte.

AMELİYAT RAPORU

Hastada, ösofagus 1/3 alt uç, kardiya ve hatta midenin en iyi görülüp gerektiğinde ameliyatın istenilen yönde genişletilebilme imkanı veren torasik girişim yolu tercih edildi. İntratrakeal genel anestezi ile sol posterolateral ensizyon aracılığı ile 7 ci kosta yatağından

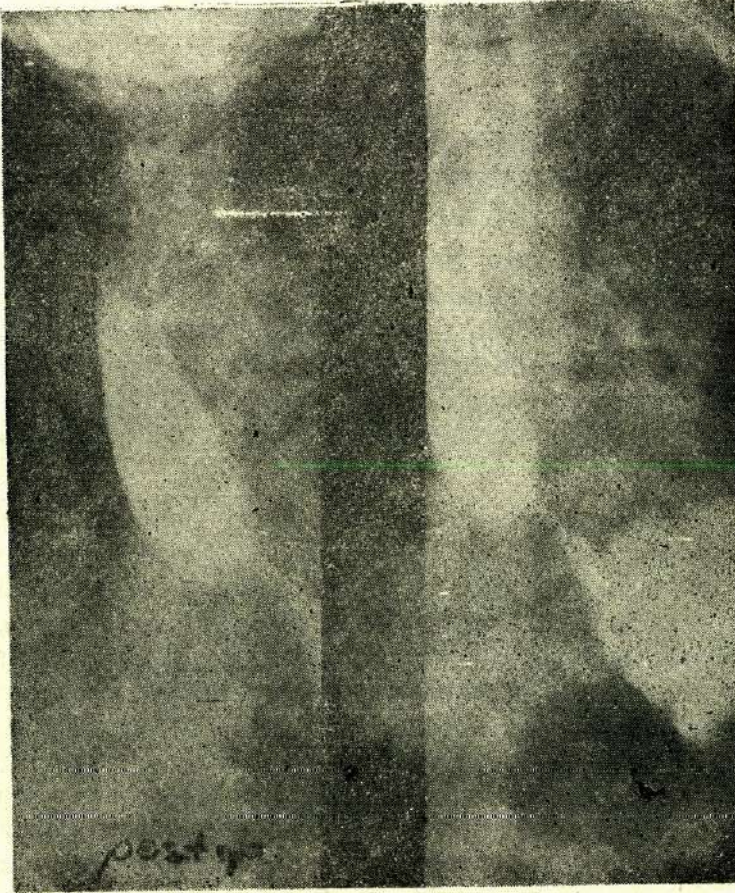
intratorasik boşluğa girildi. Akciğer kısmen kollabe edilip yukarı doğru çekildi. Böylece inferior ligament görülerek kesildi ve mediastinal plevra açıldı. Ösofagus kıvrık pens aracılığı ile altından geçilip teyp geçilerek askıya alındı. Ösofagus dikkatle yapılan disseksiyon aracılığı ile mediastinal plevradan ayrıldı. Bu bölge ösofagusun kalınlaşmış ve sertleşmiş olduğu ancak stürüktür yapısında olmadığı tesbit edildi. Herhangi bir yanılığa imkan vermemek için diyafragma açılarak sol elin işaret parmağı ile mideye sokuldu, fundus, kardiya ve ösofagokardiyak bileşke bölgesi dikkatle incelendi. Parmak ösofagus lümenine itilerek bu bölgenin tümöral stürüktür yapıda olmadığı tespit edildi. Sol elin işaret parmağı ösofagus lümeninde iken intratorasik ösofagus alt bölümüne kardiyadan başlayarak 4-5 cm. uzunluğunda myotomi yapıldı. Frenoösofageal ligament açılarak kardiyaya kadar myotomi insizyonu uzatıldı. Kanama ve mukozada kazai bir defekt açılıp açılmadığı kontrol edildikten sonra parmak mideden çıkarıldı. Mide tek tek konan dikişlerle kapatıldı. Diyafragma dikilerek karın boşluğu kapatılmış oldu. Ösofagusta myotomi yapılan bölgede ösofagus adelesi mediastinal plevraya tek tek dikişlerle tutturulduktan sonra mukozanın daha serbest genişlemesine imkan verildi. Kanama kontrol yapıldıktan sonra su altı drenajı ile göğüs tabaka tabaka kapatıldı. Hasta ameliyathaneyi iyi durumda terk etti.

Ameliyatı takiben hasta Gastroenteroloji kliniğinde tekrar takibe alındı. Operasyon sonrası hastanın bütün şikayetleri kayboldu. Katı ve sulu gıdaları rahatlıkla yutabiliyordu. Kilo almaya başladı. Kontrol ösofagus grafisinde pasajın açık olduğu tesbit edildi (Resim 3).

TARTIŞMA

Akalazyza primer peristaltik dalganın kaybolması ve aşağı ösofagus sfinkterinin gevşeyememesi ile karakterize, etyolojisi iyi bilinmeyen bir hastalıktır. Sistemik bir hastalık değildir, böylece Chagas hastalığı veya skleroderma gibi sistemik hastalıklardan kolayca ayrılabilir. Hastalığın etyopatogenezinde çeşitli faktörler sorumlu tutulmuştur. Nedeni ne olursa olsun hastalarda parasempatik innervasyondaki düzensizliğe bağlı olarak belirtilerin meydana geldiği görüşü benimsenmiştir (1,3,4,6,7,8,14).

Casella, akalazyada görülen fizyopatolojik bulguların Auerbach pleksusundaki ganglion hücrelerinin sayısal azalmasına veya yapısındaki dejeneratif değişikliğe bağlı olarak meydana geldiğini bildir-



Resim 3 : Postoperatif dönemde ösofagusun radyolojik görünümü. Diyafragma altındaki dar bölgede genişleme ve pasaj mevcut (Ameliyattan bir hafta sonra).

miştir (6,7). Bu görüş Cannon'un denervasyon kanunu ile uyumludur (5). Akalazyanın patogenezi açıklayan çok sayıda çalışma ve teori literatürde mevcuttur (6,7,8,11,13,14). Bir çalışmada distalde dilate olmayan segmentte normal ganglion hücrelerinin yanında, ösofagusun dilate kısmında bulunan myenterik pleksusta ganglion hücrelerinin mevcut olmadığı gösterilmiştir. Ancak bu durum kesin bir özelliği göstermez. Kimyasal boyalarla yapılan çalışmalarda, myenterik pleksusta mevcut olan ganglion hücrelerinin sayısal azalması yanında ganglion hücreleri ile birlikte sinir gövdelerinde bulunduğu tesbit edilmiştir. Elektronmikroskopik çalışmalar ve intestinal poli-

peptid hormonlarla yapılan çalıřmalar akalazyanın nörojenik bir hastalık olduđuna iřaret eder.

Akalazyaya hastalıđının tanısında radyolojik inceleme yanında, endoskopik ve manometrik çalıřmalarda önemli tanı yöntemleri olarak kabul edilirler. Ancak bu son iki yöntem küçük yařtaki çocuklar için uygulanması zor olan çalıřmalardır.

Akalazyaya eriřkinlerde sıkça görüldüđü halde neonatal dönemde nadiren görülür. Tüm akalazyalı hastaların yalnızca % 5'i 15 yařından önce semptom verir. Çocuk akalazyasında semptomlar çođunlukla geç çocukluk döneminde ortaya çıkar. Literatürde erken belirti veren vaka sayısının çok az olduđu bilinmektedir. Buick Akalazyaya tanısı almıř 15 çocukta semptomların en erken 7 aylık iken bařladıđını bildirmiřtir (4).

Akalazyada tedavi seçimi tartıřmalıdır. Genellikle eriřkinlerde forse dilatasyon bařarılı bir tedavi yöntemi olarak kabul edilir. Fellows ve arkadaşlarına göre dilatasyon yapılan eriřkin vakalardan yalnızca % 10 da myotomiye gerek duyulmuřtur (9). Ancak çocuklarda dilatasyon sonuçları olduđuça farklıdır. Berquist ve arkadaşları dilatasyon uyguladıkları 8 çocuđun 5 de ortalama 19 ay devam eden bir iyilik dönemi tesbit etmiřlerdir (3). Payne ve arkadaşları ise hidrostatik dilatasyon uyguladıkları 17 çocuktan sadece 7. de kalıcı bir iyiliđin meydana geldiđini bildirdiler (12). Azizkhan yařları 9 dan daha fazla olan çocuklarda dilatasyon tedavisinden yaklaşık olarak % 25 de kalıcı bir iyilik tesbit etmiřtir (1). Bir diđer çalıřma grubunda Azizkhan ve arkadaşları 78 çocukta modifiye Heller ameliyatından sonra hastaların % 98 de semptomların tamamen kaybolduđunu gözlediler.

Mayo kliniđinde takib edilen 899 Akalazyalı eriřkin hastada miyotomi sonuçlarının dilatasyona oranla iki misli daha bařarılı olduđu tesbit edilmiřtir. Hastaların % 84 de mükemmel sonuçlar alınmıřtır.

Çocuklarda uygulanan myotomi ameliyatından sonra görülen perforasyonun daha az sıklıkta olduđu anlařılmıřtır. Myotomi ameliyatından sonra sık olarak görülen komplikasyon gastrosofageal reflü'dür. İnsidansı deđiřik arařtıřıcılara göre çok farklıdır ve antireflux yöntem uygulandıđı takdirde oranın çok azaldıđı tesbit edilmiřtir. Buick ve arkadaşları antireflux yöntem uygulanmadan sadece myotomi yapılan 9 çocuk hastanın yalnızca 3 de radyolojik olarak reflü tes-

bit ettiler. Heller tipi myotomilerden sonra 1 yıl içinde vakaların % 24 de, 10 yıl içinde ise vakaların % 48 de reflü görülmüştür (1,4).

Bu gün, literatüre göre, çocuklarda akalazyaya tedavisinde tercih edilen başlıca yöntem Heller ameliyatı olup beraberinde Nissen funduplikasyonunun yapılması halinde reflü'ya ait bulguların çok az sıklıkta meydana geleceği kabul edilir.

Vakamız, literatürde görülen vakalardan çok daha erken dönemde (2 aylık) semptom veren ve en küçük yaşta ameliyat olan vaka olarak dikkati çekmektedir. Ameliyat sonrası bütün yakınmaları düzelen ve kilo alan hasta, ilerde teşekkül edebilecek komplikasyonları incelemek için takibe alınmıştır.

Hastanın tıbbi tedavisindeki yardımları için Çocuk hastalıkları kliniğine teşekkür ederiz.

ÖZET

Çocuk Akalazyası :

Yutma güçlüğü, kusma ve gelişme geriliği nedeni ile kliniğe yatırılan 1.5 yaşındaki bir erkek çocukta radyolojik olarak Akalazyaya tesbit edilmiştir. Şikayeti doğumdan iki ay sonra başlamış ve giderek artan hastanın sıvı ve elektrolit dengesi sağlandıktan sonra ameliyata verildi. Operasyondan sonra şikayetleri tümü ile kayboldu ve kilo aldı. Radyolojik kontrolde ösofagus pasajının açıldığı tesbit edildi.

Literatüre göre, Akalazyalı vakaların ancak % 5'i 15 yaşından önce semptom vermiş olup literatürde en küçük yaş 7 ay olarak bildirilmiştir.

Vakamız en küçük yaşta semptom veren ve en küçük yaşta ameliyat olan vaka olarak dikkati çekmektedir.

SUMMARY

Achalasia in a Child

1.5 years old male child was accepted to our clinic due to complaints of dysphagia, vomiting and retardation. The complaints had retardation. The complaints had started two months after birth and has been increasing steadily.

Achalasia of the esophagus was diagnosed following the radiological examination of the child. Patient was operated on following the

accomplishment of liquid and electrolyte imbalance. The complaints were relieved after operation and the child started gaining weight. The normal esophageal passage was determined by control radiological examination of esophagus.

In the literatur, 5 per cent of Achalasia cases had symptoms before 15 years of age and the youngest case which is reported is 7 months old.

In our case, the symptoms revealed when the child was 2 months old and therefor it is the youngest case reported in the literature.

KAYNAKLAR

1. Azizkhan, R.G., Tapper, D., Eraklis, A. : Achalasia in childhood a 20 year experience. *J Ped Surg* 15 : 457, 1980.
2. Ballantina, T.V., Fitzgerald, J.F., Grosfield, J. : Transabdominal esophagomyotomy for achalasia in children. *J Ped Surg* 15 : 457, 1980.
3. Berquist, W.E., Bryn, W.J., Ament, M.E., Euler, A.R. : Achalasia, diagnosis, management and clinical course in children. *Ped* 71 : 798, 1983.
4. Buick, R.G., Spitz, L. : Achalasia of the cardia in children. *Brit J Surg* 72 : 341, 1985.
5. Cannon, W.B. : A low of denervation. *Am J Med Sci* 198 : 737, 1938.
6. Casella, R.R., Brown, A.L., Sayre, G.P., Ellis, F.H. : Achalasia of the esophagus, pathologic and ethiologic considerations. *Ann Surg* 160 : 474, 1964.
7. Casella, R.R., Ellis, F.H., Brown, A.L. : Fine sturcture changes in achalasia of the esophagus. L. Vagus nerves. *Am J Path* 46 : 279, 1965.
8. Csendes, A., Gladys, F., Braghetto, I., Carlos, F., Velasco N., Henriquez, A. : Gastroesophageal sphincter pressure and histological changes in distal esophagus in patients with achalasia of the esophagus. *Dig Dis Sci* 30 : 10-941, 1985.
9. Fellow, J.W., Ogilvie, A.L., Atkinson, M.P. : Pneumatic dilatation in achalasia. *Gut* 24 : 1020, 1983.
10. Jara, F.M., Toledo-Pereyna, L.H., Lewis, J.W., Magilligan D.J. : Longterm results of esophogomyotomy for achalasia of the esophagus. *Arch Surg* 114 : 935, 1979.
11. Moersch, H.J. : Cardiospasm in infancy and in childhood. *Ann J. Dis Child* 38 : 284, 1979.
12. Payre, W.S., Ellis, F.H. jr., Olsan, A.M. : Treatment of cardiospasm achalasia of the esophagus in children. *Surg* 50 : 731, 1961.
13. Staddart, C.J., Johnson, A.G. : Achalasia in siblings. *Brj Surg* 69 : 84, 1982.
14. Westley, C.R., Herbst, J.J., Goldman, S., Wiser, W.C. : Infantil achalasia : inherited as an autosomal recessive disorder. *J Ped* 87 : 243, 1975.

YENİ BİR ENDOJEN PEPTİD : NÖROPEPTİD-Y (NPY)

Sami H. Erbay**

F. Cankat Tulunay*

NPY, 1982 yılında domuz beyninden izole edilmiş 36 aminoasitli uzun bir peptid olup, pankreatik peptidlerle ileri derecedeki yapısal benzerliği nedeniyle bu ailenin bir üyesi olduğu düşünülmektedir. Santral sinir sistemindeki (SSS) pankreatik polipeptidler ve NPY-benzeri peptidlerin kimliği konusunda tam bir fikir birliği yoktur. Pankreatik peptidlerin beyinde NPY ile temsil edildiğine dair yayınlar vardır (12). NPY'nin 36 aminoasitli bu grup peptidlerden; sığır pankreatik polipeptidi (BPP) ile 17, avian pankreatik polipeptidi (APP) ile 20, peptid YY (PYY) ile 25 aminoasitlik ortak dizilimi vardır. NPY Nöral dokularda, PYY barsak dokusunda bulunurlar. Pankreatik polipeptidler (PP) pankreasda üretilmektedir. İnsan NPY'si domuzunkinden 17. Pozisyonda lösin yerine metionin içermekle ayrılır. Bu durum genetik düzeyde bir bazın farklılığından kaynaklanmaktadır. İlginç olarak insan, domuz, sığır, koyun ve köpek PP ile, insan NPY'si 17. Pozisyonda metionin içerirler ve bu durum onların biogenetiksel olarak bir aile oluşturdukları görüşünü desteklerler.

NPY'nin SSS'deki dağılımı genişçe araştırılmış ve onun beyinde diğer peptidlerden çok daha fazla miktarlarda bulunduğu anlaşılmıştır (5,12). İnsanlarda postmortem olarak radyoimmünoassayle NPY konsantrasyonu ölçülmüş ve başlıca ön beyinde konsantre olduğu görülmüştür. Serebral korteks amigdal, kaudat nukleus, yüksek konsantrasyonda NPY ihtiva ederlerken, substansia nigra ve anterior talamik nukleusda konsantrasyon düşük bulunmuştur. Konsantrasyonun yüksek olduğu amigdaloid kompleksde NPY-benzeri immünreaktiviteye (NPY-BI) sahip hücre gövdeleri ve fibriller bulunur. Amigdaloid kompleksin, stria terminalis aracılığıyla bazal ön beyine ve hipotalamusa projekte olduğu bilinir. NPY'den önce stria terminalisdeki amigdalofugal fibrillerde Met-enk, Nötrens (NT), substans

* A.Ü. Tıp Fak. Farmakoloji Anabilim Dalı, Öğretim Üyesi

** A.Ü. Tıp Fak. İnt. Dr.

P (SP) ve somatostatin (ST) bulunmuş olması bunun önemli bir eferent peptiderjik sistem olduğunu düşündürür. Bu projeksionun fonksiyonu tam açıklık kazanmamış olmakla birlikte bazı yayınlarda nöroendokrin yanıtla oluşturulan kopulasyon davranışında etkili olabileceği bildirilmiştir. NPY belkide bu davranışta modülatör rol almaktadır (10).

Sıçan beynindeki bazı katekolaminejik sinirler NPY ihtiva etmektedirler ve ilaveten bu peptid pons ve bulbusda yalnızca noradrenerjik (NA) nöronlarda bulunmaktadır. A1 grubunu oluşturan NA hücrelerinin büyük kısmında, C1 adrenalın (AD) hücrelerinin hemen mesinde, C2 AD hücrelerinin çoğunluğunda ve Locus cœeruleus (LC) NA hücrelerinin büyük kısmında bilhassa dorsalde bulunmuştur. Bu peptidle mezensefalik ve telensefalik katekolamin (Dopamin) arasında birlikte bulunma yönünden bir ilişki sözkonusu değildir. Ayrıca şimdiye kadar, medulla, orta beyin ve diensefalondaki dopaminerjik (DP) nöronlarda NPY bulunduğu gösterilememiştir. Bazı hücrelerde (katekolaminerjik) mevcut tekniklerle kaydedilemeyecek kadar az miktarda NPY-BI olabilir. Nitekim Peroksidaz-Antiperoksidaz (PAP) tekniğinin kullanılmasıyla solitar traktusun dorsal bölümündeki küçük NPY nöronlarının yoğun varlığı ortaya çıkarılmıştır. Yine aynı şekilde katekolaminerjik (veya diğer tip) nöronların mevcut çalışmalarda gösterilenden daha fazla NPY-Bİ'e sahip oldukları gösterilmiştir. İlave-ten, NPY-Bİ saptanamayan katekolaminerjik sistemlerde diğer bazı peptidler bulunabilmektedir. Mezensefalik DP nöronlarda Kolesistokinin-benzeri immünreaktivite (CCK-Bİ), bazı hipotalamik ve mezensefalik DP nöronlarda NT-Bİ, bulbusta nukleus traktus solitariusun dorsolateralinde görülen ve NPY-Bİ içermeyen bir grup küçük AD nöronunda NT-Bİ bulunması katekolaminerjik nöron subgruplarının ayrılmasında beraberce bulunan spesifik peptidin kullanılabileceğini düşündürür ve bu durum fonksiyonel spesyalizasyonun açıklanmasının temelini sağlayabilir (17).

NPY insan medulla spinalisinin bütününde fazla miktarda mevcuttur. Servikotorasik bölümde içerik lumbosakral bölgeye göre daha düşük olma eğilimindedir. Yinede bu farklılık önemli olmayıp muhtemelen üst medullada beyaz cevherin, gri cevhere oranla fazla bulunmasından kaynaklanmaktadır. Genelde NPY-Bİ sahip fibriller dorsal boynuzda, substansia gelatinosada konsantre olmakla birlikte lumbosakral bölgede büyük motor nöronlar etrafında yoğun olarak bulunmuştur (6).

SSS'de böylesine geniş ve önemli bir dağılıma sahip bulunan peptidin normal fizyolojik ve patofizyolojik durumlarda önemli roller oynaması beklenir. Şimdilik NPY için kesin bir etki şekli tanımlanmamıştır. Araştırma sonuçları açıklık kazanmamıştır ama genelde adrenerjik aşırımı prensinaptik α_2 -adrenoseptörlere agonist etki (klonidin benzeri etki) yoluyla inhibe ettiği (21,23) ve ilaveten postsinaptik olaylarda NA'e kısmen yardımcı olduğu (20,23) düşünülmektedir. Sıçan medulla oblangatasından hazırlanan membran preparasyonlarında NPY α_2 -adrenoseptörleri arttırırken α_1 ve B-adrenoseptörleri etkilemektedir (17). NPY reseptörleri hakkında bilgiler yetersizdir. Bununla birlikte guanin nükleotidlerin, peptidin bağlanma yerlerinde kısmen azalma yaptığı bildirilmiştir. Bu nükleotidlerin farklı dokulardaki adenilat siklazın hormonal stimülasyon ve inhibisyonunda rol oynadığı gösterilmiştir. Ancak, adenilat siklazın NPY tarafından aktive veya inhibe edildiği belirtilmemiştir (25).

Hipotalamik paraventriküler nukleusa (NPVN) projekte olan ve bir kısmı glosssofarengeal ve vagal enformasyon alan medulla ve ponsdaki NPY içeren bazı katekolaminerjik alanların selektif lezyonlarında vazopressin salınımı ve kan basıncı regulasyonun etkilendiği görülmüştür (17).

Sıçanlara intraserebroventriküler (icv) olarak verilen NPY'nin beslenme ile ilgili davranışlar oluşturduğu bildirilmiştir. Ayrıca bu fonksiyona katkıda bulunduğu tahmin edilen beyin bölümlerinde NPY yüksek miktarlarda bulunmuştur. Oluşan davranışların HPV'n'a, NA enjeksiyonu sonrasında oluşanlarla benzer olduğu ifade edilmektedir (13,24).

Sıçanlarda yapılan çalışmalarda NPY'nin, LH salınımını etkilediği ve LH yanıtının ortamdaki ovarian steroidlere bağlı olduğu görülmüştür. Ortamda steroid bulunmadığı sürece (ovarietomize) NPY, LH depresyonuna neden olmaktadır. Icv olarak verilen 0,1 mikrogram NPY tamamen inaktifken 0,5-2,0 arasındaki dozların benzer kalıp ve büyüklükte depresyon yapmaları etkinin «Ya hep ya hiç» şeklinde olabileceğini düşündürür. Steroid varlığında NPY salınımı doza bağımlı olarak arttırır ve bir yerde platoya ulaşır. İlginç olan adrenerjik agonistlerinde benzer etki kalıbına neden olduğudur. NPY, LH salınımına tek başına veya adrenerjik transmitterlerle etkileşerek beraberce katkıda bulunabileceği gibi hipofizer düzeyde de etkili olabilir (19).

Yine sıçanlarda lateral genikulat nukleusun intergenikulat bağlantılı nöronlarının hipotalamik suprakiazmatik nukleusa (HSCN) projekte olarak sekonder vizüel traktusu oluşturdukları ve sirkadian pacemaker'ın yapısına katıldıkları bildirilmiştir. Bu yollarda da NPY tespit edilmiştir (22).

NPY'nin EEG üzerine etkileri uyanık normotensif ve uyanık spontan hipertansif sıçanlarda çalışılmıştır. Adrenerjik nöronların uyku-uyanıklık siklusunda rol aldığı düşünülmektedir. LC'un SSS'de tonik uyanç sağladığına dair bilgiler vardır. Santral verilen NPY α_2 -adrenoseptörlere etkiyle LC'da genel bir inhibisyon oluşturabilir. Herhangi bir α_2 -adrenoseptör agonistin (klonidin gibi) intrasisternal verilmesiyle görülen hipotansiyon, bradipne, bradikardiye eğilim gibi kardiovasküler ve respiratuar değişimlerin NPY ile de oluşturulabilmesi bu görüşü desteklemektedir. Uyanık normotensif sıçanlarda icv verilen NPY, EEG'de senkronizasyonu indüklemekte ve desenkronizasyonu inhibe etmektedir. İlâveten, bu olay yalnızca sabah grafilerinde elde edilmekte akşam grafilerinde muhtemelen güçlü uyanç durumu nedeniyle bunlar gözlenememektedir. Buna karşılık uyanık spontan hipertansif sıçanlarda NPY desenkronizasyonu belirgin olarak arttırır, bu da peptidin uyanç sağlayıcı etkisini gösterir. İki grup ratdaki farklılık muhtemelen LC, NA hücrelerinin NPY erjik innervasyonunun farklı nöronal ve hormonal regülasyona sahip olmasından kaynaklanmaktadır (26).

NPY'nin, ST ile ön beyinin bazı bölümlerinde beraber bulunduğu bildirilmiştir. ST'nin Huntington Koresinde arttığı ve Senil Demansda azaldığı bilinir. Bu vakalarda postmortem saptanacak NPY dağılımı ve stabilitesi nörokimyasal patolojinin açıklanmasında yardımcı olabilir. Şizofreniklerde postmortem yapılan ölçümlerde NPY; singulat ve frontal korteks ile lateral talamusda belirgin olarak artmış, buna karşılık putamende anlamlı olarak azaldığı bulunmuştur (5,15).

Embrional sıçan beyinde NPY 14. günde tespit edilmiştir. SP, ST ve NA bu dönemlerde bulunabilirler oysa, VIP, bombesin, peptid histidin izolösin ancak postnatal gelişmiş sıçan beyinde bulunmaktadır. Korteks ve hipokampusda NPY geç embrional dönemde yalnızca ölçülebilecek düzeye kadar yükselir. Neokorteks doğuma yakın zamanda katekolaminerjik aksonal projeksiyonlar alır, buna bağlı olarak kortikal katekolaminlerin direk boyanması genelde kaudal ve rostral matürasyon arasındaki farkı yansıtır. Santral katekolaminerjik nöronal sistem en erken gelişen uzun nöral yollardandır ve rostral be-

yinde geniş projeksiyon oluşturuken buralarda daha nöronal mitoz, migrasyon ve diferansiasyonun erken dönemleri oluşmaktadır. Bu durum santral katekolaminerjik sistem ve NPY'nin belkide nöronal gelişimin regülasyonuna katkıda bulunabileceğini düşündürür (8).

Periferik sinir sisteminde de NPY, NA'le beraber bulunmuştur. Sempatik ganglionlar, kardiovasküler sistem, serebral damarlar başlıca örnekleridir. Periferik sinir sistemindeki NPY-Bİ sempatektomi veya 6-Hidroksidopamin sonrasında azalmakta ya da kaybolmaktadır. Tavşanların anterior uveal sempatik sistemindeki NPY konsantrasyonu sempatektomi sonrasında ileri derecede azalmakta buna zıt olarak primer sensorial nöronlarda bulunan SP artış göstermektedir ki bu durum sensori aksonal (veya kollateral) elemanların sayısının ya da dağılımının artışına bağlanmıştır (7).

NPY'nin başlıca görevi düz kas ihtiva eden dokuda kasılma şeklindedir, izole damar preparatlarındaki kontraksionu konsantrasyona bağlı olarak güçlü bir şekilde stimüle etmektedir. Elektrik stimülasyonu ile oluşan nörojenik orjinli (endojen NA salınımına bağlı) vazokonstrüksiyon NPY tarafından arttırılırken, eksojen NA'nin oluşturduğu kontraksiona etki ya minimaldir ya da hiç yoktur. Histamin ve Prostaglandin F₂'nin kontraktıl cevapları da NPY ile arttırılır ama kolinerjik, x-adrenerjik, serotonerjik reseptörlerde benzer postsinaptik yanıt görülmemiştir (23).

NPY infüzyonunun yavaş gelişen uzun süreli bir vazokonstriksiyona neden olduğu gösterilmiştir. Böylelikle NPY lokal kan akımının azaltılmasında beraber bulunduğu NA'e bir nevi yardımcı olmaktadır ancak NA etkisi hızlı oluşur ve kısa sürer (17).

Sıçan vas deferensinde elektrik stimülasyonu ile oluşan kantraksionun iki temel transmitterin rol oynadığı iki komponentden oluştuğu bildirilmiştir. Kontraksionun birinci komponenti; erken tik (Initial Twitch) faz olup ATP veya benzeri bir madde tarafından oluşturulmaktadır ve muhtemelen kasın superfisial bölümüne aittir. İkinci komponent; tonik kontraksion ise, NA'e ait bir yanıttır. NPY tik fazını daha fazla olmak (muhtemelen büyük bir peptid olması nedeniyle yüzeyel tabakaya daha iyi nüfuz eder) üzere kontraksionun her iki komponentinide inhibe eder. Etki presinaptik olarak her iki transmitterin salınımının azaltılmasına bağlıdır ve bu şekilde co-peptid sempatik transmitter salınımı için ek bir feed-back gibi çalışır (25) ancak bu etkinin α_2 -adrenoseptör yoluyla olup olmadığı tartışmalıdır. İlginç ola-

rak kalsiyum antogonisti olan Nifedipin ikinci fazı etkilemeden tik fazını bloke etmektedir (21).

İnsan Willis poligonundaki NPY konsantrasyonu postmortem ve peroperatuar çalışılmış ve birbirine yakın sonuçlar alınmıştır. En yüksek konsantrasyon büyük arterlerin dallanma alanlarında (baziler bifurkasyon, karotid trifurkasyon) bulunurken posterior fossada konsantrasyon düşük bulunmuştur. Sıçanlara intrakarotidien NPY verilmesi her iki hemisferdeki kortikal kan akımını belirgin olarak (% 40-98) azaltır ve bu durum yaklaşık 2 saat sürer. Bu dönem boyunca CO₂'e karşı normal yanıt sürmektedir. Akut subaraknoid kanamaları takiben oluşan ölümlerin önemli bir kısmında anjiyografik olarak da gösterilebilen bir veya daha fazla major intrakranial arterin kontrüksiyonuna bağlı gecikmiş serebral iskemi rol oynar. Bilinen endojen vazokonstriktör maddelerle yapılan yoğun klinik ve deneysel çalışmalara rağmen bu serebral vazokonstriksiyonun patofizyolojik temeli halen anlaşılammıştır, klinik tablodan tamamen mesul bir faktör saptanamamıştır. Bu endojen nöropeptidin oluşturduğu potent ve uzun süreli vazokonstriksiyon şüpheleri bunun üzerine çekmiştir. Ancak maymunlardaki deneysel vazospazmlarda, superior servikal sempatektomi vazokonstriksiyonu önlememekte fakat, spastik damarlara komşu sinir uçlarında NPY içeriği kaybolmaktadır. Superior servikal ganglion dışında NPY serebral damarlara santral orijinli projeksiyon yolları (LC gibi) ve sirkülasyonla da ulaşabilir. NPY bu patolojik durumdaki serebral vazokonstriksiyonda olduğu kadar normal fizyolojik durumlarda da serebral kan akımının regülasyonu için serebral düz kasların tonusunun sürdürülmesinde mediatör görevi üstlenebilir. NPY etkilerini antogonize edebilecek selektif bir maddenin yokluğu çalışmaları sınırlamaktadır. NPY'nin oluşturduğu serebral vazokonstriksiyon serotonin ve NA (her ikisinde serebral düz kaslarda kontraksiyon oluştururlar) antogonistleriyle modifiye edilemez. Buradaki düz kas hücrelerinin hücre içi kalsiyum havuzu (koronerlerdeki gibi) diğer organlardaki vasküler düz kaslarınkine göre çok az gibi görünmektedir. Bu nedenle kontraksiyon ekstrasellüler kalsiyuma bağlıdır. Yavaş kalsiyum kanalı blokerleri, nimodipin, NPY'nin oluşturduğu serebrovasküler kontraksiyonu zayıflatır yada ortadan kaldırırlar (9,16,17).

Erkek genital traktusunun NPY dağılımı diğer peptidlerden farklı bulunmuştur. NPY; seminal vezikül, vas deferens ve prostatın interstisiyel dokusunda en yüksek konsantrasyonda bulunurken spongiosum ve kavernosumda daha düşük olmakla birlikte yinede yüksek bulun-

muştur. Glans penis ve testisdeki konsantrasyon ise buralara göre hayli düşüktür. Erkek genital traktusundaki NPY; SP, Enk ve ST'den fazla olup yalnızca kavernosumda VIP'den az bulunmuştur. Bu yoğun mevcudiyet onun önemli fonksionlara katkılı olabileceğini düşündürür. Ereksion mekanizması konusunda hala tam bir fikir birliği olmamakla birlikte korporal venöz boşluklarla penisin derin venleri arasında oluşan arteriel doluşa sahip venöz oklüzyon genel bir kabul görmektedir. Potent ve uzun süreli vazokonstriktör etkiye sahip NPY penil ereksiyonda rol oynuyor olabilir (2).

Periferde sempatik sinirlerde lokalize olan NPY bu yapılardan kaynaklanan tümörlerde de normale oranla çok fazla miktarlarda bulunur. Peptid immünreaktivitesinin anormal formlarına nöroendokrin tümörlerde sıkça rastlanır ve bu durum hormon prekürsörlerinin posttransyonele enzimatik süreçlerindeki defekti yansıtır olabilir. Feokromositomalar tüm hipertansiyon vakalarının % 0.5'ini oluştururlar ama, benign ve kürabl olmakla önem arzederler. Ganglionöroblastomlar daha çok erken çocuklukta görülürler ve rezeksiyon küratifdir. Bunlarda tümör dokusundan DPve VIP gibi hipotansif ajanlarında eş zamanlı salınımı nedeniyle hipertansiyon görülmemektedir. Yapılacak çalışmalar belkide bu tümörlerin bazı semptomlarını NPY yoluyla açıklayabilecektir. Yine bu vakalarda NPY plazma seviyesinin normal limitlerin üstüne doğru artması bir tanı aracı olabilecektir (3,14).

ÖZET

NPY 1982 yılında domuz beyininden izole edilmiş daha sonrada insan beyininde yaygın olarak dağıldığı saptanmış endojenöz bir peptiddir. Peptidin amino ve karboksil terminallerinde Tirozin aminoasidinin bulunması nedeniyle bu isim verilmiştir. Yapılan çalışmalarda NPY beyinde diğer peptidlerden daha fazla miktarlarda bulunmuştur. Bu nedenle fizyolojik ve patofizyolojik durumlarda önemli biyolojik aktiviteye sahip olabileceği düşünülerek üzerinde yoğun bir ilgi odaklanmıştır. Radioimmünoassay ve immünohistokimyasal değerlendirmelerde NPY gerek santralde gerekse periferde hemen daima katekolaminergik sistemlerde lokalize olduğu görülmüştür. Bu ko-peptid özelliği onun katekolaminlerle pre ve/veya postsinaptik düzeyde etkileşerek veya tek başına nörotransmitter/nöromodülatör gibi etkili olabileceğini düşündürür. Gerçektende ilk bulgular bunu destekler görünümündedir. Mevcut araştırma sonuçlarından ortak bir yere ulaşmak

şu an için güç görünmekle birlikte hem peptidin literatüre yeni girmiş olması hemde teknik olanakların yetersizliği nedeniyle peptid hakkında son sözü söylemek için vakit henüz erkendir.

SUMMARY

Anew Endogenous Peptide : Neuropeptid-Y (NPY)

NPY is an endogenous peptide that had been isolated from porcine brain in 1982 and then was found widely spread in human brain. Having Tyrosine aminoacid on its carboxyl and amino terminals, it was named as NPY. It's noticed that the amount of NYP was more than the other peptides in human brain. Scientists started to get interested in NPY heavily because it may have important biological activities in physiologic and pathophysiologic conditions. Radioimmunoassay and immunocytochemical studies show that NPY is almost localized in catecholaminergic systems either in central or in peripheral. This co-peptide property suggests us that it may influence as neurotransmitter/neuroendulator either interacting with catecholamines on pre and/or postsynaptic levels or solitarily. The first inventions of these researches leads us to such an conclusion. For the moment collecting award a common conclusion seems difficult and since the definition of this peptide in literature was recently available and technical problems are present, it's early to say something about the peptide.

REFERANSLAR

1. Adrian, T.E., Allen, J.M., Bloom, S.R., Chatei, M.A., Rossor, M.N., Roberts, G.W., Crow, T.J., Tatemoto, K., Polak J.M. : Neuropeptide Y distribution in human brain Nature, 306 : 584-86, 1983.
2. Adrian, T.E., Allen, J.M., Tatemoto, K., Polak, J.M., Bloom, S.R. : Neuropeptide Y in the human male genital tract. Life sciences, 35 : 2643-48, 1984.
3. Adrian, T.E., Allen, J.M., Terenghi, G., Bacarase-Hamilton, A.J., Brown, M.J., Polak, J.M. : Neuropeptide Y in pheochromocytomas and ganglioneuroblastomas. Lancet, 2 : 540-42, 1983.
4. Adrian, T.E., Savage, A.P., Bacarase-Hamilton, A.J., Woofe K.D., Besterman, H.S., Bloom, S.R. : PYY, a new colonic hormone : changes in gastrointestinal diseases. Gut, 25 : A1150, 1984.

5. Allen, J.M., Ferrier, N., Adrian, T.E., Crow, T.J., Bloom, S.R. : Distribution of neuropeptide Y in post mortem human brain from normal and schizophrenic subjects. *Clin. Sci.*, 65 : P19, 1983.
6. Allen, J.M., Gibson, S.J., Adrian, T.E., Polak, J.M., Bloom, S.R. : Neuropeptide Y in human spinal cord, *Brain Research*, 308 : 145-48, 1984.
7. Allen, J.M., McGregor, G.P., Adrian, T.E., Bloom, S.R., Zhang, S.Q., Ennis, K.W., Unger, W.G. : Reduction of neuropeptide Y (NPY) in the rabbit iris-ciliary body after chronic sympathectomy. *Exe. Eye Res.*, 37 : 213-15, 1983.
8. Allen, J.M., McGregor, G.P., Woodhams, P.L., Polak, J.M., Bloom, S.R. : Ontogeny a novel peptide, neuropeptide Y (NPY) in rat brain. *Brain Research*, 303 : 197-200, 1984.
9. Allen, J.M., Schon F., Todd N., Yeats J.C., Crockard, H.A., Bloom, S.R. : Presence of neuropeptide Y in human circle of Willis and its possible role in cerebral vasospasm. *Lancet*, 2 : 550-52, 1984.
10. Allen, Y.S., Roberts, G.W., Bloom, S.R., Grow, T.J., Polak, J.M. : Neuropeptide Y in the stria terminalis : evidence for an amygdalofugal projection. *Brain Research*, 321 : 357-62, 1984.
11. Andrews, P.C., Hawke, D., Shively, J.E., Dixon, J.E. : A nomanidated peptide homologous to porcine peptide YY and neuropeptide YY. *Endocrinology*, 116 : 2677-81, 1985.
12. Chronwall, B.M., Di Moggio, D.A., Massari, V.J., Pickel, V.M., Ruggiero, D.A., O'Donohue, T.L. : The anatomy of neuropeptide-Y-containing neurons in rat brain *Neuroscience*, 15 : 1159-81, 1985.
13. Clark, J.T., Kalra, P.S., Crowley, W.R., Kalra, S.P. : Neuropeptide Y and human pancreatic polypeptide stimulate feeding behavior in rats. *Endocrinology*, 115 : 427-29, 1984.
14. Corder, R., Emson, P.C., Lowry, P.J. : Purification and characterization of human neuropeptide Y from adrenal-medullary phaeochromocytoma tissue. *Biochem. J.*, 219 : 699-706, 1984.
15. Dawborn, D., Hunt, S.P., Emson, P.C. : Neuropeptide Y : regional distribution chromatographic characterization and immunocytochemical demonstration in post mortem human brain. *Brain Research*, 296 : 168-173, 1984.
16. Edvinsson, L., Emson, P., McCullah, J., Tatemoto, K., Uddman, R. : Neuropeptide Y : Immunocytochemical localization to and effect upon feline pial arteries and veins in vitro and in situ. *Acta Physiol. Scand.*, 122 : 155-63, 1984

17. Everitt, B.J., Hökfelt, T., Terenius, L., Tatemoto, K., Mutt, V., Goldstein, M. : Differential co-existence of neuropeptide Y (NPY)-like immunoreactivity with catecholamines in the central nervous system of the rat. *Neuroscience*, 11 : 443-62, 1984.
18. Ivell, R., Emson, P., Richter, D. : Human neuropeptide Y, somatostatin and vasopressin precursors identified in cell-free translations of hypothalamic m-RNA. *Febs*, 177 : 175-78, 1984.
19. Kalra, S.P., Crowley, V.E. : Norepinephrine-like effects of neuropeptide Y on release in the rat. *Life sciences*, 35 : 1173-76, 1984.
20. Lundberg, J.M., Stjarne, L. : Neuropeptide Y (NPY) depresses the secretion of 3 H-noradrenaline and the contractile response evoked by field stimulation, in rat vas deferens. *Acta Physiol. Scand.* 120 : 477-79, 1984.
21. Lundberg, J.M., Xiao-Ying Hua, Franco-Cereceda, A. : Effects of neuropeptide Y (NPY) on mechanical activity and neurotransmission in the heart, vas deferens and urinary bladder of the guinea-pig. *Acta Physiol. Scand.*, 121 : 325-32, 1984.
22. Moore, R.Y., Gustafson, E.L., Card, J.P. : Identical immunoreactivity of afferents to the rat suprachiasmatic nucleus with antisera against avian pancreatic polypeptide, molluscan cardioexcitatory peptide and neuropeptide Y. *Cell Tissue Res.*, 236 : 41-46, 1984.
23. Owman, Ch., Hardebo, J.E. : Neuropeptide-Y in cerebrovaskuler adrenergic nerves. *Cephalalgia*, Supp. 4 : 56-57, 1986.
24. Stanley, B.G., Leibowitz, S.F. : Neuropeptide Y : Stimulation of feeding and drinking by injection into the paraventricular nucleus. *Life sciences*, 35 : 2635-42, 1984.
25. Uden, A., Bartfai, T. : Regulation of neuropeptide Y (NPY) binding by guanine nucleotides in the rat cerebral cortex. *Febs*, 177 : 125-28, 1984.
26. Zini, I., Pich, M., Fuxe, K., Lenzi, P.L., Agnati, L.F., Harfstrand, A., Mutt, V., Tatemoto, K., Moscara, K. Actions of centrally administered neuropeptide Y on EEG activity in different phases of their circulation cycle. *Acta Physiol. Scand.* 122 : 71-77, 1984.

**A. Ü. TIP FAKÜLTESİ TARAFINDAN
YAYINLANAN KİTAPLAR**

- 368 - ANKARA'NIN ABÜDİNPAŞA - SAMANLIK BAĞLARI TUZLUÇAYIR
BÖLGESİNDE YAPILAN AĞIZ SAĞLIĞI ARAŞTIRMASI
(Dt. Çetin Toker) 40 Sayfa 10 TL.
- 386 - MÜŞAHADE ALMA ŞEMASI
(Prof. Dr. Sabih Oktay, Prof. Dr. Türkan Gürel) 24 Sayfa 5 TL.
- 387 - TÜRKİYE'NİN TANECETUM L. TÜRLERİ ÜZERİNDE ARAŞTIRMA
(Dr. Necati Çelik) 73 Sayfa 35 TL.
- 392 - TÜRKİYEDE KALP HASTALIKLARI PRAVALENSİ
(Prof. Dr. Nevres Baykan) 104 Sayfa 60 TL.
- 399 - AKCİĞER KİST HİDATİKLERİNİN CERRAHİ
TEDAVİ YÖNTEMLERİ
(Prof. Dr. Erdoğan Yalav, Opr. Dr. İlker Ökten) 100 Sayfa 60 TL.
- 401 - AİLE PLANLAMASINDA ANTIKONSEPSİYONEL
METODLARIN KULLANILMASI
(Prof. Dr. Şerif, H. Çanga, Prof. Dr. Nejat Ilgaz) 71 Sayfa 50 TL.
- 402 - İNGUNAL VE FEMORAL FITIKLARININ CERRAHİ TEDAVİSİ
(Prof. Dr. Demir Ali Uğur) 160 Sayfa 90 TL.
- 408 - ANADOLU MEDENİYETLERİNDE PENSETİN GELİŞİMİ
(Prof. Dr. Erdoğan Yalav) 32 Sayfa 45 TL.
- 411 - CERRAHİ MEME HASTALIKLARI
(Prof. Dr. Demir A. Uğur) 60 Sayfa 45 TL.
- 413 - ORGANİK KİMYA Tıp ve Biyoloji Öğrencileri için
(Doç. Dr. Mustafa Akpoyraz) 313 Sayfa 200 TL.
- 414 - TÜRK İSTİKLÂL SAVAŞI VE CUMHURİYET TARİHİ
(Doç. Dr. Yücel Özkaya) 335 Sayfa 200 TL.
- 415 - TIPTA İSTATİSTİK YÖNTEM VE UYGULAMALARI
(Dr. Yaşar Heperkan) 890 Sayfa 570 TL.
- 416 - SİNDİRİM FİZYOLOJİSİ
(Prof. Dr. Fikri Özer) 145 Sayfa 100 TL.
- 417 - TEMEL NÜKLEER TIP
(Doç. Dr. Asum Akin) 519 Sayfa 370 TL.
- 423 - DERİ HASTALIKLARINDA ÖN BİLGİLER (PROPEDÖTİK)
(Prof. Dr. Atif Taşpınar) 154 Sayfa 100 TL.
- 424 - ORTOPEDİ VE TRAVMATOLOJİ
(Prof. Dr. Güngör Şami Çakırgil) 592 Sayfa 400 TL.

| | |
|---|--------------------|
| 425 - ARTERIA HEPATICA CERRAHİSİ (Prof. Dr. İsmail Kayabalı) | 212 Sayfa 320 TL. |
| 426 - FİZİK I MEKANİK ELEKTRİK (Prof. Dr. Ziya Güner) | 400 Sayfa 350 TL. |
| 427 - SİNİR HASTALIKLARI SEMİYOLOJİSİ (Prof. Dr. Sami Gürün, Prof. Dr. A. Güvener, Prof. Dr. D. Öge, Prof. Dr. V. Kırçak, Prof. Dr. İ. Çağlar, Prof. Dr. K. Bilgin, Prof. Dr. Korkut Yaltkaya) | 608 Sayfa 450 TL. |
| 430 - TEMEL MEDİKAL GENETİK (Prof. Dr. Bekir Sıtkı Şaylı) | 494 Sayfa 445 TL. |
| 432 - ÖZEL HİSTOLOJİ (Prof. Dr. Aliye Erkoçak) | 280 Sayfa 245 TL. |
| 343 - GEBELİK ve SİSTEMİK HASTALIKLAR (Prof. Dr. Ahmet Esendal) | 728 Sayfa 800 TL. |
| 433 - GENEL ŞİRÜRJİDE KARIN YARALANMALARI (Prof. Dr. İsmail Ş. Kayabalı) | 469 Sayfa 470 TL. |
| 434 - ANATOMİ TERİMLERİ (NOMINA ANATOMICA) (Prof. Dr. Kaplan Arıncı, Doç. Dr. Alaittin Elhan) | 275 Sayfa 860 TL. |
| 435 - ORTOPEDİ-TRAVMATOLOJİ ve CERRAHİSİ (Prof. Dr. Zeki Korkusuz) | 208 Sayfa 500 TL. |
| 436 - GENİTAL SİSTEM PATOLOJİSİ (Prof. Dr. Orhan Bulay) | 181 Sayfa 520 TL. |
| 437 - GASTROENTEROLOJİYE GİRİŞ PROPEDÖTİK (Prof. Dr. Zafer Paykoç, Prof. Dr. Hamdi Aktan) | 208 Sayfa 520 TL. |
| 438 - LENFATİK SİSTEM (Prof. Dr. Kaplan Arıncı, Doç. Dr. Alaittin Elhan) | 75 Sayfa 250 TL. |
| 440 - TESTİS TÜMÖRLERİ TEŞHİS ve TEDAVİLERİ (Prof. Dr. Mahmut Kafkas) | 102 Sayfa 750 TL. |
| 441 - İŞ SAĞLIĞI ve MESLEK HASTALIKLARI (Dr. Cahit Erkan) | 534 Sayfa 1610 TL. |
| 442 - DOĞUM OPERASYONLARI (Prof. Dr. Ali Gürgüç) | 504 Sayfa 1840 TL. |
| 443 - KÜÇÜK CERRAHİ TEKNİĞİ (Prof. Dr. Demir A. Uğur) | 113 Sayfa 160 TL. |

Yukarıdaki Kitaplar A. Ü. Tıp Fakültesi Kitap Satış Bürosundan Temin Edilebilir.