

CHILADİTİS SENDROMU (Bir Olgu Nedeniyle)

Nurşen Düzgün* Olcay Aydınтуğ**

Chilaiditis sendromu, sık olarak transvers kolonun daha nadir olarak ince barsakların karaciğer ile diyafragma arasına girmesidir. Çoğunlukla yetişkin erkeklerde görülürse de, kadınlarda da görülme ihtimali vardır. Klinik belirti olarak önemli bir özellik göstermemektedir. Herhangi bir nedenle akciğer filmi veya ince ve kalın barsakların radyopak maddeyle tetkiki sırasında saptanabilir. (1,2,3,4).

Biz de, hipertansiyon, kabızlık yakınmaları ile gelen bir erkek hastamızda yapılan radyolojik incelemeler sırasında Chilaiditis sendromunu saptadık ve takdim etmeyi amaçladık.

Olgu :

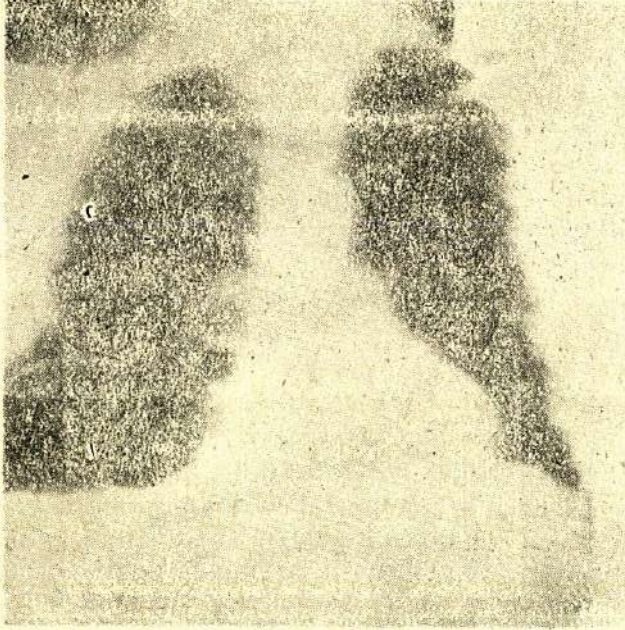
A.H., erkek, 48 yaşında, protokol no : 205130

5 yıldan beri zaman zaman kan basıncında yükselme, kabızlık ve karnında şişkinlik yakınmalarıyla İç Hastalıkları polikliniğine müracaat eden hastamızın fizik muayenesinde obezite ve sınırda kan basıncı (140/95 mm/Hg) dışında patolojik bulgu saptanmadı. Rutin biyokimyasal tetkikleri normal bulundu. Telekardiyografik incelemede; sağ diyafragma altında kolona ait çok geniş bir gaz bölgesi dik-kati çekmiştir (Resim I).

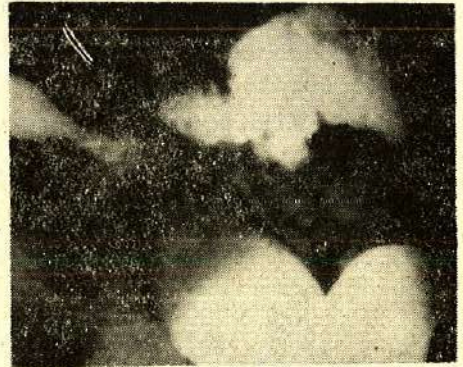
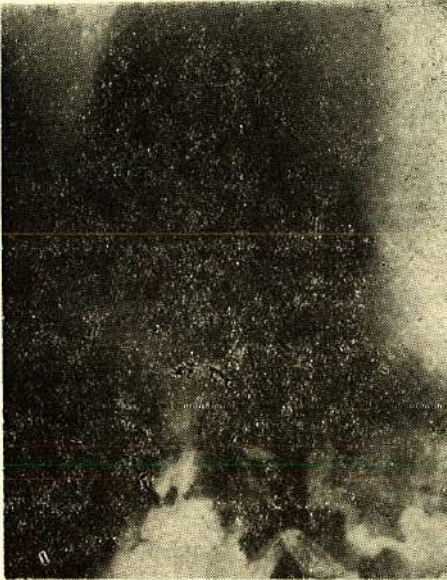Lavmanlı kolon grafisinde; Kolonun radyopak madde ile incelenmesinde çıkan kolonun geniş ve sağ hemidiyafragma kubbesi altında yer aldığı görülmüştür (Resim 2,3).

* A.Ü. Tıp Fak. İmmünoloji Bilim Dalı Öğretim Üyesi

** A.Ü. Tıp Fak. İç Hastalıkları Tıpta Uzmanlık Öğrencisi



Resim 1 : Telekardiogramda sağ diyafragma altında kolona ait gaz gölgesi.



Resim 2, 3 : Lavmanlı kolon grafisinde genişlemiş çıkan kolonun görünümü.

TARTIŞMA

Chilaiditis sendromu nadir görülen, daha çok yetişkin erkeklerde rastlanan bir sendromdur. Takdim ettiğimiz olgu 48 yaşında bir erkek hasta idi. Bu sendromun, astenik bünyelerde karaciğer pitozu sonucu, transvers kolonun sağ köşesinin zaman zaman karaciğer ile diyafragma arasına girmesi sonucu oluştuğu üzerinde durulmuştur (2). Bizim olgumuzun fizik muayenesinde karaciğer pitozu lehine bir bulgu saptanmamıştır.

Bazı olgularda transvers kolon gazla gerildiği zaman safra koliği gibi ağrılara neden olmaktadır (1). Hastamızda kolik tarzında ağrıdan ziyade sağ hipokondriumda şişkinlik ve gerginlik yakınmaları mevcut idi.

Chilaiditis sendromunun çocuklarda tekrarlıyan karın ağrılarına neden olduğu da bildirilmektedir (5).

Genellikle literatürdeki bazı olgularda Chilaiditis sendromuna ait semptomlar belirgin değildir (1,4). Çoğu defa akciğer grafisinde karaciğer ile diyafram arasında kolon haustrasyonları görülerek teşhis edilebilmektedir. Direkt grafilerdeki radyolojik görünüm bazen diyafragma evantrasyonları, travmatik hernileri, subdiyaframatik apseleri ve akciğer tabanında hava toplanması ile karışabilir.

Bizim olgumuzda çekilen telekardiyografide sağ diyafram altında genişlemiş kolon haustrasyonları gözlenmiştir. Bu radyolojik görünüm hastanın kabızlık ve karın şişkinliği şikayetleri ile birlikte değerlendirilip kolonun radyolojik incelenmesi planlanmıştır. Bu inceleme sonucunda çıkan kolonun geniş olarak sağ diyafragma kubbesi altında yerleşmiş olduğu saptandı. Bu bulgular Chilaiditis sendromunu desteklemektedir.

Chilaiditis sendromunda spesifik bir tedavi önerilmemektedir. Hastamız halen semptomatik tedavi ile izlenmektedir.

SUMMARY

Chilaiditis Syndrome (Case Report)

Chilaiditis syndrome is rarely seen. It is caused by localization of colon between the liver and diaphragma.

We presented one male case with Chilaiditis syndrome.

LİTERATURES

1. Enacar. N, Karabıyıkoglu, G, Mazlum, M. Chilaiditi Sendromu (İki olgu nede- niyle). Tüb. Toraks Mec. 4. 31. 255 - 57, 1983.
2. Isodose Meschen M.D., Rachel Farrev Meschen. M.D. Roentgen signs'in clinical practise Volume. II. W.R. 1720 Sounder Company. London 1966.
3. Menemenli, N. Göğüs Hastalıklarında sendromlar. S : 15, 1971.
4. Öger, O., Özyardımcı. N., Mutluay. M., Chiliaditi Sendromu (Bir olgu nede- niyle) Tüb. Toraks 22, 47. 1974.
5. Silverman, A., Roy. C.C., (eds.) Recurrent abdominal pain. Pediatric clinical gastroenterology, Third edition, C.V. Mosby Company. St. Louis. 427, 1983.