

ANULOAORTİK EKTAZİ VE CERRAHİSİ

Metin Demircin*

Ergun Salman**

Ali Kutsal***

Eyüp Hazan**

A. Yüksel Bozer****

Çıkan aort anevrizmasına yol açan nedenlerin başında media tabakasının kistik nekrozu gelir. Buna bağlı olarak gelişen aort anulusu ve valsalva sinüslerinde belirgin dilatasyon, aort yetmezliği ve çıkan aort anevrizması kompleksi anuloaortik ektazi olarak isimlendirilir ve en sık Marfan Sendromu olan kişilerde görülür (3). Bu vakalarda genellikle aort kapağı normaldir ancak valsalva sinüslerinin ve anulusun genişlemesi nedeni ile kapakta yetmezlik meydana gelir. Kistik media nekrozu dışında çıkan aort anevrizması gelişiminde rol oynayan diğer faktörler arteriosklerozis, luetik aortitis, aort diseksiyonu, dev hücreli arterit, sifiliz ve travmadır (10).

Çıkan aorta anevrizması ölümlü sonuçlanan bir patoloji olduğu için bugüne kadar tedavi amacı ile birçok yöntem denenmiştir. Önceleri çıkan aortun parsiyel olarak longitudinal rezeksiyonu uygulanmış ancak bu işlem frajil aort duvarından rüptür ya da diseksiyon oluşması nedeni ile yüksek mortalite gösterdiği için terk edilmiştir (3). Sentetik damar greftlerinin, yapay kalp kapaklarının ve kardiopulmoner bypass'ın kullanılmaya başlanılmasından sonra da çeşitli yöntemler geliştirilmiş, 1968 yılında Bentall ve De Bono'nun yapay kalp kapağı içeren tübüler bir dakron protez (Kompozit greft) ile çıkan aort ve aort valv replasmanını gerçekleştirmesi sonucu bir aşama kaydederek düşük mortalite ve komplikasyonla uygulanabilen bir ameliyat olmuştur (1).

* Hacettepe Üniversitesi Tıp Fakültesi Göğüs ve Kalp-Damar Cerrahisi Anabilim Dalı Yardımcı Doçenti

** Aynı Anabilim Dalı Araştırma Görevlisi.

*** Aynı Anabilim Dalı Uzman Araştırma Görevlisi.

**** Aynı Anabilim Dalı Profesörü ve Başkanı.

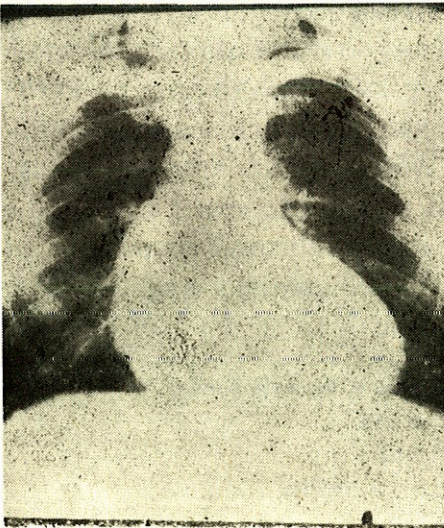
Makalede Hacettepe Üniversitesi Tıp Fakültesi Göğüs ve Kalp-Damar Cerrahisi Anabilim Dalı'nda Bentall yöntemi ile çıkan aort anevrizması ve aort valv yetmezliğini cerrahi olarak tedavi ettiğimiz bir vaka sunularak konu ile ilgili literatür gözden geçirilecektir.

VAKA TAKDİMİ

S.Ö. (Protokol No : 1791663) 48 yaşındaki erkek hasta Hastanemiz'e altı aydır devam eden ve son üç aydır istirahatte de gelmeye başlayan göğüs ağrısı ve çarpıntı yakınmaları ile başvurdu.

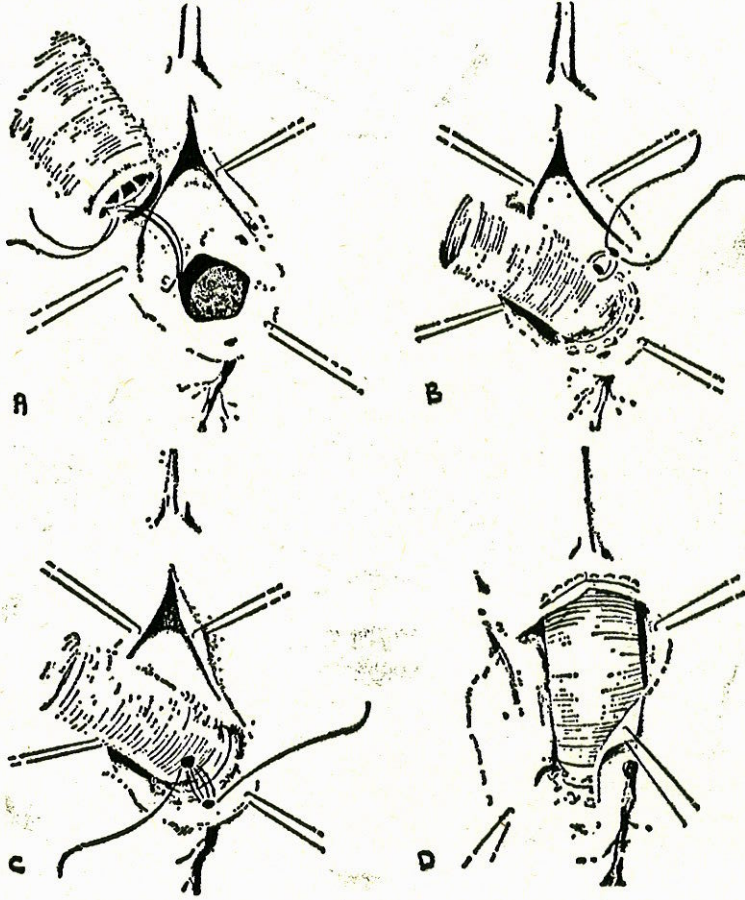
Fizik muayenesinde genel durumu iyi, şuur açık ve koopere, T.A. : 160/50 mm Hg, Nb : 92/dakika düzenli idi. Kardiovasküler sistem muayenesinde apeks 6. interkostal aralıkta midklaviküler hattın bir santimetre dışında idi ve dinlemekle aort odağında orta şiddette erken diastolik üfürüm duyuluyordu. Sıçrayıcı nabız, pistol-shot, arter dansı bulguları vardı. Marfan Sendromu'nun tipik belirtileri olan uzun ve ince ekstremiteler, araknodaktili, yüksek damak yoktu. Diğer sistem bulguları normal olan hastanın EKG sinde sol aks ve sol ventrikül hipertrofisi, üç yönlü telekardiografisinde sol ventrikül hipertrofisi ile birlikte çıkan aortanın genişlediği gözlemlendi (Fotoğraf 1).

Ekokardiografide mitral kapak diastolde erken kapanıyordu ve mitral ön leafleti diastolik fluttering gösteriyordu. Sol ventrikül genişlemişti, sol ventrikül ve septum arka duvar hareketi artmıştı. Aort kökü genişliği 8 cm. idi.



Fotoğraf 1 - Sol ventrikül hipertrofisi ile birlikte çıkan aortanın genişlediği görülmektedir.

Hasta bu bulgularla çıkan aort anevrizması ve aort yetmezliği tanıları ile ameliyata alındı. Arteriyel kanülasyon femoral arterden yapıldı. Standart teknikler ile kardiopulmoner by pass uygulandı 28°C hipotermi ile birlikte soğuk potasyum kardioplejisi ile kalp durduruldu. Çıkan aortada anulustan innominate arterin bir santimetre altına kadar uzanan, 12x8 cm. boyutlarında, duvarı son derece ince, fuziform bir anevrizma mevcuttu. Anevrizma vertikal olarak açıldı. Yetmezlik gösteren aort kapağı rezeke edildi. 30 mm.'lik Meadox tubuler

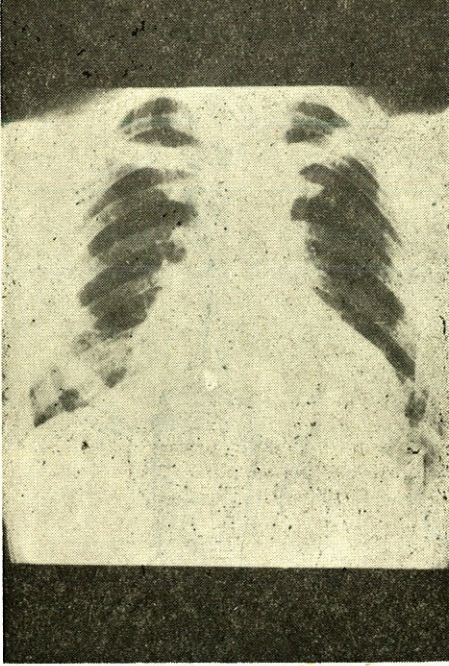


Şekil 1 - Bentall ameliyatının şematik görünümü.

- A — Anevrizma kesesi açılarak aort kapağı rezeke edildikten sonra kompozit greft valv teflonu ve aort kapağı anulusunun altına yerleştiriliyor.
 B,C — Sağ ve sol koroner arterler grefte açılan deliklere anastomoz ediliyor.
 D — Greftin distal ucu aortaya anastomoz edildikten sonra anevrizma kesesi greftin üzerine kapatılarak dikiliyor.

greftin bir ucuna 29 numara Björk Shiley kapağı dikilerek kompozit bir greft oluşturuldu. Kompozit greft valv teflonu ve aort kapağı anulusundan geçen tek tek dikişler ile anulusa yerleştirildi. Greftin uygun yerlerine sağ ve sol koroner arterler için yaklaşık 6-7 mm. çapında delikler açılarak koroner arter ağızları aort duvarı ile birlikte bu deliklere anastomoz edildi (Şekil 1). Daha sonra tubuler greftin distal ucu ile aortanın normal olan kısmı uç-uca anastomoz edildi ve anevrizmatik aort duvarı greftin üzerine kapatılarak dikildi.

Hastanın ameliyat sonrası dönemde bir sorunu olmadı. Spesmenin patolojik tetkikinde kistik medial nekroz saptandı. Postoperatif onbirinci gün şifa ile taburcu edilen hastanın iki ay sonraki kontrolünde herhangi bir yakınması ve efor kısıtlanması yoktu. Kontrol akciğer grafisinde çıkan aorta normal görünüyordu (Fotoğraf 2).



Fotoğraf 2 - Ameliyat sonrasında çıkan aorta normal olarak görülmektedir.

TARTIŞMA

Anuloaortik ektazili hastalar genellikle göğüs ağrısı, çarpıntı, efor dispnesi gibi kardiyak semptomlar ile başvururlar. Çıkan aort anevrizmasına özgü klinik belirtiler ise superior vena cava, trakea ve akciğerler gibi komşu organlara olan kompresyona bağlıdır.

Tanı için fizik muayene bulguları yol göstericidir. Aort yetmezliğine ait diastolik üfürümün yanısıra vakamızda da gözleendiği gibi orta veya ciddi aortik regürjitasyon olanlarda arter dansı, kapiller nabız, pistol-shot, sıçrayıcı nabız gibi periferik bulgular da saptanır. Diastolik kan basıncı düşüktür.

Göğsün radyolojik incelenmesinde sıklıkla çıkan aortun genişlediği görülür.

Son yıllara kadar kesin tanı aortografi ile konulurken gelişen yöntemler ile iki boyutlu ve Doppler ekokardiografi ve komputere tomografi tanı için yeterli olmakta ancak bunların yetersiz kaldığı hastalarda aortografi yapılmaktadır (4).

Tedavi edilmeyen hastalarda prognoz kötüdür ve genellikle ölüme sonuçlanır. Ölüme yol açan nedenler kalp yetmezliği, ritm ve iletim bozuklukları, emboli ve anevrizmanın rüptüre olmasıdır (3).

Aort yetmezliğinin giderek artması en sık ameliyat endikasyonudur. Akut ve kronik diseksiyon ile rüptür diğer ameliyat endikasyonlarıdır. Bununla beraber radyolojik olarak çıkan aort anevrizması saptanan bütün hastalar semptomları olmasa bile rüptür ve diseksiyonu önlemek için ameliyat edilmelidir. Gott ve arkadaşları aort kökü genişliği 6 cm.'e ulaşınca ameliyat edilmesi gerektiğini belirtmektedirler (5).

Cerrahi tedavide amaç anevrizmal segmenti çıkartarak bu kısma uygun boyutlarda bir tüp greftin interpozisyonu ve aort yetmezliğinin düzeltilmesidir. Bu amaçla bugüne kadar birçok yöntem geliştirilmiştir. 1956 yılında Cooley ve DeBakey kardiopulmoner bypass kullanarak sentetik bir greft ile suprakoroner pozisyonda çıkan aort replasmanını gerçekleştirmiştir (3). 1960 yılında Mueller inkompetan aortik valvin bikuspalizasyonu ile suprakoroner greft replasmanını (9), 1963 yılında Starr suprakoroner greft replasmanı ile birlikte aort valv replasmanını (11) önermiştir.

1964 yılında Wheat koroner arter orifisi etrafında bir miktar aort duvarı bırakarak geriye kalan tüm anevrizma kesesini rezeke ederek çıkartmış, aort yetmezliğini valv replasmanı ile düzelttikten sonra anevrizmanın yerine greft interpozisyonu yapmış ve daha sonra koroner arterleri orifisleri etrafındaki aort dokusundan grefte dikerek anastomoz etmiştir (12).

Bundan dört yıl sonra da Bentall ve De Bono anuloaortik ektazili bir vakada kompozit bir greftin alt ucunu direkt olarak valv anuluna, üst ucunu sağlam aortaya dikerek replase etmiş, koroner ostiumlar hizasına gelecek şekilde grefte iki delik açmış ve koroner ağzlarını bu deliklerden grefte anastomoz etmiştir. Daha sonra da yerinde bıraktığı anevrizma kesesini greftin üzerine sararak dikmiştir (1).

Halen aort yetmezliği ile birlikte olan aort anevrizmasının cerrahi tedavisinde bu son üç teknik kullanılmaktadır.

Suprakoroner greft replasmanı ve aort valv replasmanının avantajı koroner anastomozu gerektirmemesidir. Ancak sütür hattından olan kanama ve koronerler ile birlikte yerinde bırakılan aort duvarından geç dönemde kistik medial dejenerasyona bağlı sinüs valsalva anevrizması gelişmektedir (2).

Wheat ve arkadaşlarının yönteminde de kanama ve anevrizma gelişmesi önemli sorun oluşturmaktadır (13).

Buna karşılık Bentall ameliyatında ise bütün anormal aort duvarı ortadan kaldırılmakta, ayrıca anevrizma kesesi greft üzerine kapatıldığı için kanama olmamaktadır. En önemli komplikasyon greft ile anevrizma kesesi arasında oluşabilecek hematoma basısına bağlı grefte obstrüksiyon oluşmasıdır (7).

Wheat ve arkadaşları (13) 13 hastada kendi yöntemleri ile ameliyat mortalitesini % 15, kanama nedeni ile reeksplorasyon oranını % 17, Liddincoat ve arkadaşları (8) ise bu yöntemde ameliyat mortalitesini % 11, kanamaya bağlı reeksplorasyon oranını % 3 olarak saptamışlardır.

Kouchoukos ve arkadaşları on yıllık sürede 127 hastalık bir seride Bentall ameliyatının mortalitesini % 4.7 olarak saptamışlardır. Kompozit greftin preclotting ve otoklavlanması ile ilk 103 hastada % 13.6 olan kanama oranını son 24 hastada % 4.2 ye düşürmüşlerdir (17).

Bentall ameliyatında koroner ostiumların grefte açılan deliklere dikilmesi ameliyatın önemli kısımlarındandır. Çünkü buradan erken dönemde kanama geç dönemde de yalancı anevrizma gelişebilmektedir. Kouchoukos ve arkadaşlarının yalancı anevrizma gelişmesini beş hastada gördüklerini bildirmelerine karşılık Helseth ve arkadaşları bu komplikasyona hiç rastlamamışlardır (6).

Beş yıllık yaşam suprakoroner greft ve aort valv replasmanında % 52, Bentall ameliyatında ise % 60 dır (10).

Anuloaortik ektazilerde geç dönemde sinüs valsalva anevrizması gelişebildiğinden, akut veya kronik diseksiyon vakalarında koroner arter orifisi çevresindeki dokular çok frajil olduğundan bu tür vakalarda suprakoroner greft ve aort valv replasmanı önerilmemekte Bentall ameliyatının daha iyi sonuç verdiği belirtilmektedir. Bentall ameliyatının bir diğer tercih edilme nedeni de postoperatif kanama olmasıdır.

Yaşayan hastaların % 90 dan fazlasının asemptomatik veya hafif derecede semptomatik olduğu bildirilmektedir (2).

Halen Bentall ameliyatı anuloaortik ektazi, diseksiyon ve diğer nedenlere bağlı çıkan aort anevrizması ile birlikte olan aort yetmezliğinin tedavisinde görülen birçok sorunu çözümlemiş bir yöntemdir. Kistik media nekrozuna bağlı anuloaortik ektazi olan vakamızda da başarı ile uygulanmış ve hiç bir komplikasyon görülmemiştir.

ÖZET

Anuloaortik ektazi, diseksiyon ve diğer nedenlere bağlı aorta yetmezliği ile birlikte görülen çıkan aort anevrizmasının tedavisi için birçok yöntem denenmiştir. 1968 yılında Bentall ve De Bono tarafından geliştirilen yöntem ameliyat sonrası görülebilen kanama ve yalancı anevrizma gelişmesi gibi sorunları çözümlenmiştir. Makalede Hacettepe Üniversitesi Tıp Fakültesi Göğüs ve Kalp-Damar Cerrahisi Anabilim Dalı'nda Bentall ameliyatı uyguladığımız bir vaka sunularak konu ile ilgili literatür gözden geçirilmiştir.

SUMMARY

Surgical Treatment of Annuloaortic Ectasia

Many operation techniques have been used for the surgical treatment of ascending aortic aneurysms and aortic valve insufficiency due to annuloaortic ectasia, aortic dissection and other causes. In 1968 Bentall and De Bono described a technique which is widely used, today for this situation. A case of ascending aortic aneurysm and aortic valvular insufficiency managed by Bentall operation in Hacettepe University, School of Medicine, Department of Thoracic and Cardiovascular Surgery is presented and compared to other techniques used in this condition.

KAYNAKLAR

1. Bentall, H., De Bono, A. : A technique for complete replacement of the ascending aorta. *Thorax* 23 : 338, 1968.
2. Cabral, C. ve ark. : Long term results with total replacement of the ascending aorta and reimplantation of the coronary arteries. *J Thorac Cardiovasc Surg* 91 : 17, 1986.
3. Cooley, DA. : Annuloaortic ectasia. *Ann Thorac Surg* 28 : 303, 1979.
4. Goldman, AP. ve ark. : Magnetic resonance imaging and two dimensional echocardiography. Alternative approach to aortography in diagnosis of aortic dissecting aneurysms. *Am J Med* 80 : 1225, 1986.
5. Gott, VL. ve ark. : Surgical treatment of aneurysms of the ascending aorta in the Marfan Syndrome : results of complete graft repair in 50 patients. *N Engl J Med* 314 : 1070, 1986.
6. Helseth, HK. ve ark. : Results of composite graft replacement for aortic root aneurysms. *J Thorac Cardiovasc Surg* 80 : 754, 1980.
7. Kouchoukos, NT. ve ark. : II year experience with composite graft replacement of the ascending aorta and aortic valve. *J Thorac Cardiovasc Surg* 92 : 691, 1986.
8. Liddicoat, JE. ve ark. : Ascending aortic aneurysms. Review of 100 consecutive cases. *Circulation* 51, 52 Suppl. I : 202, 1975.
9. Mueller, WH., Dammann, FJ., Warren, WD. : Surgical correction of cardiovascular deformities in Marfan's Syndrome. *Ann Surg* 152 : 506, 1960.
10. Ottino, G. ve ark. : Ascending aortic aneurysms : Composite conduit replacement. *Texas H Inst J* 4 : 338, 1984.
11. Starr, A., Edwards, ML., McCord, CW. : Aortic replacement. *Circulation* 27 : 779, 1963.
12. Wheat, MW., Wilson, JR., Bartley, TD. : Successful replacement of the entire ascending aorta and aortic valve. *JAMA* 188 : 717, 1964.
13. Wheat, MW., Boruchow, B., Ramsey, HW. : Surgical treatment of aneurysms of the aortic root. *Ann Thorac Surg* 12 : 593, 1971.