

PROKSİMAL N. ULNARİS KOMPRESİON SYNDROMUNDA M. EPİTROCHLEO-ANCONAEUS'un SORUMLULUĞU

«11 Olgu Üzerinde»

Ülkü Güney

N. Ulnaris paralizilerinde, şimdiye kadar bilinen nedenler (travmalar, tümörler, sulcus nervi ulnaris'teki iltihabi ve dejeneratif bozukluklar, doğuştan deformiteler, yatak felci v.b. gibi dış basınçlar) dışında, başka etkenlerinde rol oynadığı literatürde dağımik bir şekilde ve mekanizması tam açıklanmadan yayınlanmıştır. 1956'da JAMES, G., H. (11) N. Ulnaris üzerine basınç yapma olasılığı olan, Musculus epitrochleo-anconaeus denilen ve anatomik olarak ender rastlanan bir vaka yayınladı, fakat basınç mekanizmasından söz etmedi. Yine 1956'da CHILDRİES, H.M. (4) sinirin devamlı subluksasyonuna neden olarak, destekleyici bağların zayıflaması ile devamlı travma etkisinin, N. Ulnaris irritasyonunu ortaya çıkardığını açıkladı. 1957 ve 1970 de OSBORNE, G.V. (21) M. Fleksor carpi Ulnaris'in başlangıç uçları arasındaki Arcus Tendineus'a işaret ederek dirseğin bükülmesi sırasında büyük ölçüde gerildiğini bildirdi ve arcus'un altında sıkışan sinirin subluksasyon olasılığından da bahis etti. 1962 de JENSEN, H.P. WILHELM A. SPULER, H. (12) Arcus tendineus altında sıkışan Ulnaris irritasyonu saptadılar, bunun daha sonra peri ve endoneural bağ dokusu artması ile N. Ulnaris kalınlaşmasına, diğer taraftan dolaşım bozukluğu yani venöz dolgunluk meydana getirdiğini bildirdiler. 1961 de MUMENTHALER (18,19) anatomik preparat çalışmalarına dayanarak m. epitrochleo-anconaeus'u tarif etti, kasın fonksiyonu olarak da yalnız sulcus içinden geçen N. Ulnaris'i koruma görevine işaret etti. Kasın irritasyon meydana getirmesi ile ilgisi ve basınç mekanizmasından bahsetmemiştir. 1968'de WACSMUTH, W. WILHELM A. (29) bu kasın N. Ulnaris'in irritasyonuna ve subluksasyonuna neden olduğunu yazdılar. 1968 de VANDERPOOL, D.W. CHALMERS, J. LAMB, D.W. WHISTON, T.B. (28) kasın veya onun rudimenter formu olan Lig. Epitroch-

* A.Ü. Tıp Fakültesi Genel Cerrahi Kl. Doçenti

leo-anconauem'un N. Ulnaris'in subluksasyon veya luksasyonuna engel olmadığı, böylece koruma görevini yapmadığını bildirdiler. 1971 de TORRES, J. (26) m. epitrochleo-anconaeus'un N. Ulnaris irritasyonu için neden olduğunu tahmin etti, ama patogeneze değinmedi. 1973'de APFELBERG, D.B. LARSON, S.J. (1) N. Ulnaris'in dirsek eklemine fleksion ve ekstansiyonunda önemli derecede şekil değişikliğine uğradığını 5 anatomik preparatta ortaya koydular. Bu preparatlarda m. epitrochleo-anconaeus da vardı. Ancak bu kasın fonksiyonu konusunda hiç bir şey kaydedilmemekteydi.

Bu klinik araştırma 1973-1976 yılları arasında B. Almanya Aschaffenburg şehir hastanesi ile 1980-1983 yılları arasında A.Ü. Tıp Fakültesi Genel Cerrahi Anabilim Dalına başvuran, klinik, nörolojik ve laboratuvar muayeneleri (E.N.M.G. Ninhydrin testi v.b.) yapılarak proksimal N. Ulnaris tanısı konulan ve bu nedenle N. Ulnaris kaydırılması ameliyatı uygulanan 85 olgudan M. Epitrochleo-Anconaeus anomalisi bulunan 11 olguluk seriyi kapsamaktadır.

Bu seride N. Ulnaris kaydırılması ameliyatı sırasında, sinir lezyonu yaratan nedenler arasında 11 olguda bir kas anomalisi olan M. Epitrochleo-Anconaeus ile karşılaştık. Bu kas anomalisi hakkında literatürde çok az ve yetersiz yayın bulunuşu dikkatimizi çekti. Bir kısım N. Ulnaris paralizilerinin M. Epitrochleo-Anconaeus bulunuşu ile açıklanabileceğini düşünerek bu çalışmayı sürdürdük.

Vakalarımızın incelenmesi sonucunda :

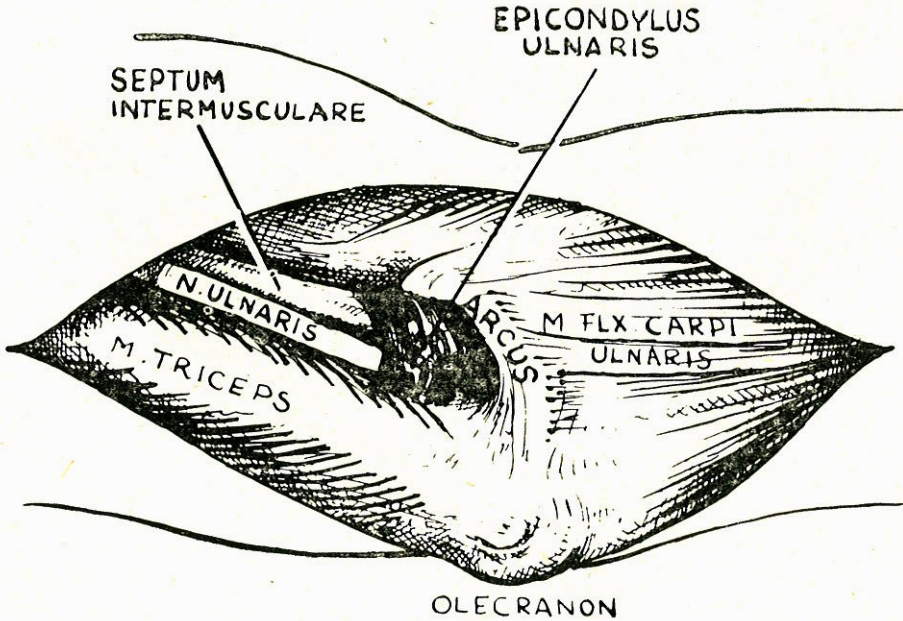
1. Dirsek eklemine gerilmesinde yani fleksionunda bu kasın veya ligamentinin, N. Ulnaris'in subluksasyonuna veya luksasyonuna engel olmadığını saptadık.

Dirsek eklemine gerilmesinde, gerilen N. Ulnaris'in Epicondylus Ulnaris'in tepesi ile fleksiondan ötürü kubbeleşen ve kasılan m. epitrochleo-anconaeus veya ligamentumun keskin medial kenarı arasında sıkıştığını saptadık. Aynı zamanda fleksion esnasında normal olarak daralan kanal, sıkışmayı artırıcı bir faktör olarak ortaya çıkmakta idi.

Yukarıda saptadığımız olgu ve bulgular karşısında, günlük hayatta dirsek eklemine sayısız denilecek kadar fazla ekstansiyon ve fleksiyon sırasında m. epitrochleo-anconaeus kasılmaya iştirak ederek N. Ulnaris üzerine minör travmalar oluşturmakta (17) ve bu travmalar birikerek zedeleyip proksimal N. Ulnaris kompresyonuna neden olduğunu kanıtlamak, bu çalışmanın amacını oluşturmuştur.

M. Epitrochleo-Anconaeus insanlarda ilk kez W GRUBER tarafından 1866 da tarif edildi (29).

Resim 1 de yüzeysel fasciannın kaldırılmasından sonra olecranon ile epicondylus ulnaris arasında ortalama 30 mm. genişliğinde ve 3 mm. kalınlığındaki kas görülmektedir. Makroskopik olarak ortalama 8 mm. genişliğindeki parçası ile septum intermusculare ulnare'den epicondylus'a ve epicondyl tepesinin proksimal ucuna doğru ilerler. Buradan ortalama 2 mm. genişliğindeki kırıklı ve ligamentli kısmı ile distale doğru yönelir. Olecranon'un ulnar kısmında kas hemen bütünü ile seyredir. Kas dirsek ekleminin gerilmesi sırasında proksimal kenarı ile takriben 22 mm. musculus fleksor carpi ulnaris'in arcus tendineus'u, karşısındaki distal kenarı ise ortalama 20 mm. uzunluk gösterir. Bu kas olecranon ve epicondylus ulnaris tarafından meydana getirilen ve içinde dorsal ve distale doğru seyreden N. Ulnaris'in bulunduğu kanalı kuşatır. Bu kasın lif demetleri dirsek ekleminin gerilmesinde N. Ulnaris'i çaprazlıyarak ona komşu ve paralel olarak seyrederekler. Bu durumda kas gerilir ve keskin kenarı kubbeleşir. Dirsek ekleminin gerilmesinde bu kas yaklaşık olarak dik açı biçimini alarak sulcus nervi ulnaris'i ve epicondylus'un proksimal ucunu örter.



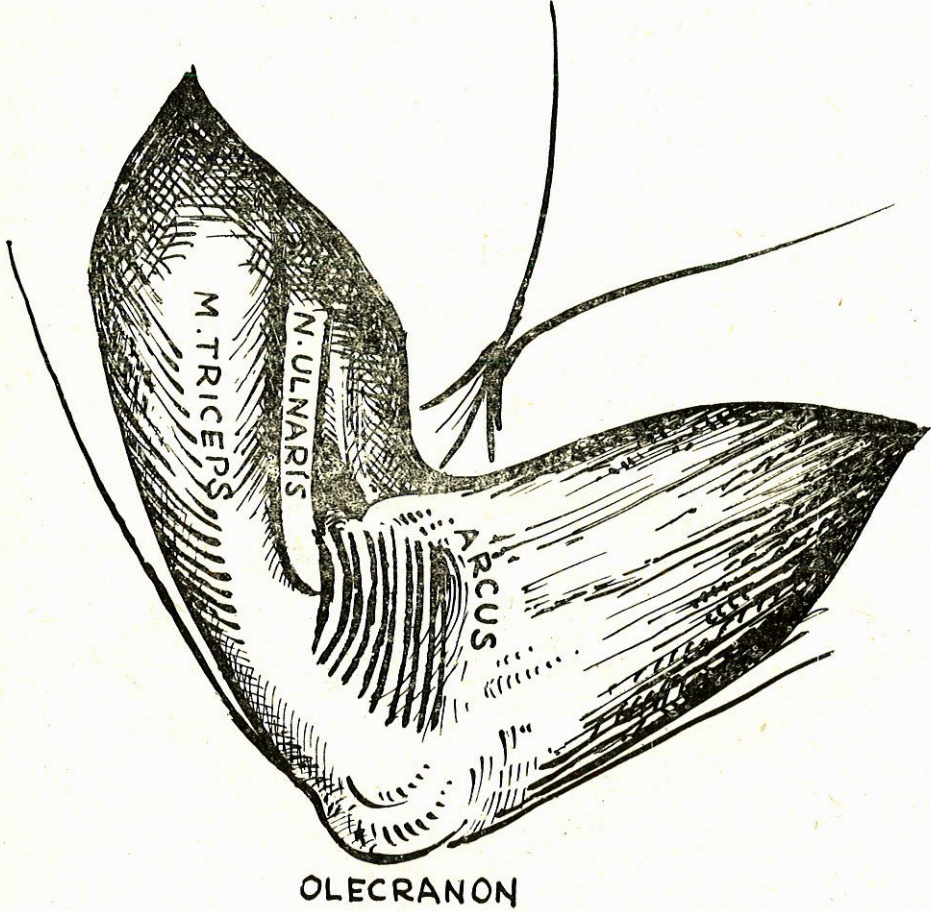
Resim : 1

M. Epitrochleo - anconaeus.

Dirsek ekleminin bükülmesi esnasında kas ve altında bulunan iyi gelişmiş alt örtücü fasciası ileri derecede gerilir ve kasın proksimal keskin kenarında sinirle arasında bir dik açı oluşturarak sinire bası yapar (Resim 2).

Bu fascia, kasın ameliyat esnasında uzunlamasına kesilmesinde belirgin olarak karşımıza çıkmaktadır.

N. Ulnaris'in kompresyonları genel olarak proksimal ve distal olarak ikiye ayrılmaktadır (15,29). Proksimal N. Ulnaris kompresyonları sulcus nervi ulnaris'e kadar (sulcus nervi ulnaris dahil) sinir yolu üzerindeki dış ve iç etkenlerin neden olduğu kompresyonlardır (29).



Resim : 2

M. Epitrochleo-anconaeus

Anatomik pozisyonu nedeniyle (Olecranon ve epicondylus arasında uzanan ve sulcus nervi ulnaris'i distalden, dorsale doğru kuşatan) m. epitrochleo-anconaeus'un da yaptığı kompresyonda proksimal ulnaris kompresyonları sınıfına girer (29). Distal nervi ulnaris kompresyonları ise önkol ve elbileğinde olanlardır. Önkolda fleksör karpi ulnaris sendromu (8), bilekte volar yüzde ençok görüleni GUYON kanal sendromu (5) ve piso-hamate sendromu (27) dur. Burada ayrıca ulnar karpal tunel sendromunu da belirtmek gerekir (24).

Proksimal ve distal ulnaris kompresyonu nedeniyle oluşan n. ulnaris paralizilerini klinik olarak ayırmak güçtür (15,29). Bu ayırmada en önemli metod Elektro-nöro-myografi (E.N.M.G.) dir. Bu metodla kompresyonun seviyesini kesin olarak belirleyebiliriz (7,9,13). Ayrıca klinik bulgularla beraber Ninhydrin testi de yapılarak tanı kesinleşir (3,16). Bu test plexus brachialis'ten periferik kadar giden sinir yolunu takiben sempatik sinir sistemi vasıtasıyla innerve olan ter bezlerinin anatomik ve fizyolojik durumlarıyla ilgilidir. Ter fonksiyonunun sinirsel düzenlemesi ve dokunmanın özelliği aynı deri alanında belirir. Bu sebepten sinir yolunda herhangi bir bozukluk, aynı deri bölgesinde her iki fonksiyonun noksanlığı ile sonuçlanır. Deri duyarlılığını kaybeder ve kurur. Eğer test kâğıdı üzerine ter fonksiyonu bozuk olan parmak basılırsa, terleme ve terin aminoasitleri mevcut olmadığından parmak izi test kâğıdında olumsuz sonuç verir. WEBER'in iki nokta ayırdetme testinde ise normalde işaret parmağında 2-4 mm., küçük parmakta 3-5 mm., el sırtında 6-12 mm. olan iki nokta duyarlılık uzaklığının paralizisi olan kısımda iki katı veya daha fazlasına çıktığı saptanır.

85 vakalık serimizde bütün hastalarımızda rutin olarak her iki üst ekstremitede lokal ve sistemik olarak nörolojik, vasküler muayeneler uygulanmıştır.

Objektif ve subjektif bulguların sınıflandırılmasını yaparken parametrelerin çok sayıda oluşu, yapılacak çizelgelerinde çok sayıda olmasına yol açacağı ve konuyu karmaşık hale getireceğini düşünerek, bize başvuran bir hastada en belirgin bulgu ne ise o bulgu esas kabul edilerek sınıflamayı bu şekilde yaptık.

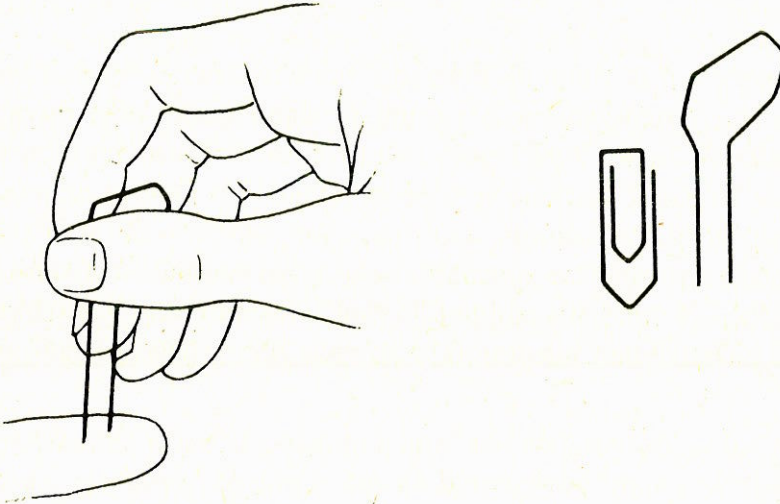
Örneğin : Felçli bir hastada felçle beraber bulunan öteki bulguları (ağrı, hareket kusuru, kas atrofisi v.b. gibi) ikinci derecede kabul edi-

lerek bu hastayı felçliler grubuna dahil ettim. Aynı görüş öteki bulguların sınıflanmasında da bana yol göstermiş oldu.

Klinik muayene metodu olarak bu 85 vakanın tümünde Weber'in iki nokta ayırdetme testi uygulanmıştır.

«WEBER'in iki nokta ayırdetme testi» : (16)

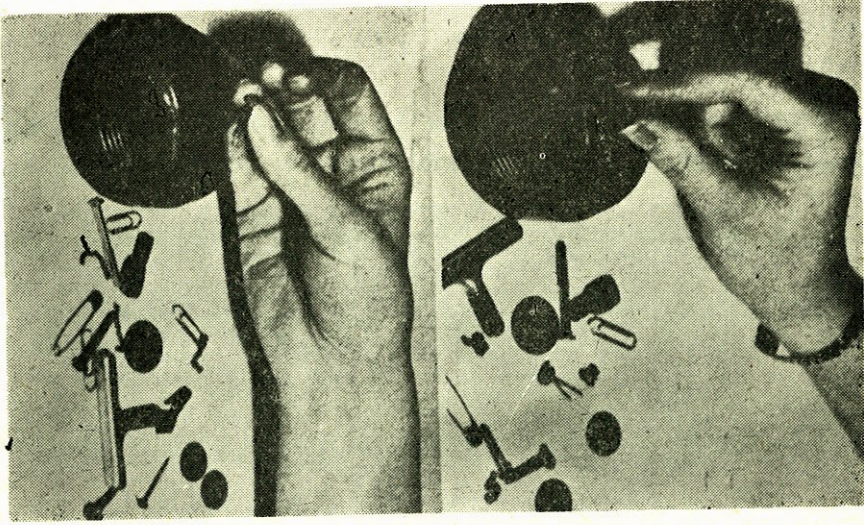
Resim 3 de görüldüğü gibi bu metodun uygulanmasında ataşa'den oluşturulmuş basit bir alet yeterlidir. Burada dikkat edilecek nokta ataşa'nın iki ucunun sivri ve keskin olmayıp künt olmasıdır. Ayrıca test sırasında en hafif bir basınç deride anemik bir nokta meydana getirerek hipoestezi uyandıracığından her iki uçta aynı anda ve bası yapmadan uygulanmalıdır. Ataşa'nın iki ucu arasındaki açıklık hasta bunu ayırdedemeyinceye kadar küçültülür.



Resim : 3

«Toplama Testi» (16)

Hastaya masa üzerine yayılmış, farklı büyüklük ve yapıdaki cisimleri toplayıp kutuya konulması söylenir (Resim 4). Bu test hastaya gözleri açık ve kapalı olarak yaptırılır. His kaybı olan elde hasta ancak büyük cisimleri toplayabilir. Aynı işlem gözler kapalı olarak yaptırılırsa, ancak daha büyük cisimleri toplar. Bu toplama işleminde ayrıca sürat ve beceride değerlendirilir.



Resim : 4

LABORATUAR MUAYENELERİ

Laboratuar muayenesi olarak bütün vakalarımıza ameliyat öncesi evrede Ninhidrin testi ve electro-nöromyografi uyguladık.

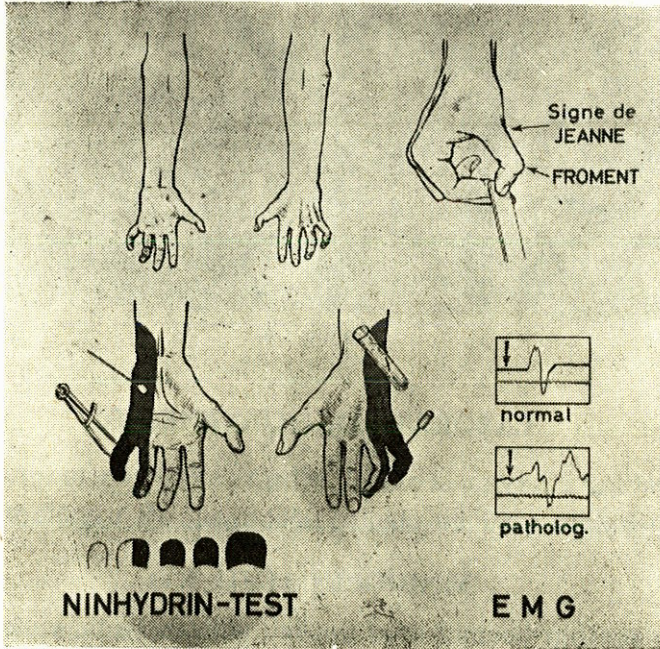
NİNHİDRİN TESTİ (21)

Testin özelliği normal sinir yolunu izleyen ve bu yolla el parmaklarındaki ter bezlerini sinirlendiren sempatik sinirlerin anatomik ve fizyolojik fonksiyonları ile ilişkilidir. Bu nedenle sinir yolunda herhangi bir bozukluk sinirin innerve ettiği deri bölgesinde derinin duyarlılığının kaybolması ve kurumasiyla ortaya çıkar. Duyarlılığı kaybolan bu alanda ter fonksiyonu da olmadığından kadife gibi yumuşak hissedilir. Testin esası, terde bulunan aminoasitlerin ninhidrin ile tespit edilerek gösterilmesidir. N. Ulnaris veya herhangi bir periferik sinir lezyonunda yandaş sempatik sinirlerde aynı patolojiye uğrayacağından ninhidrin testi sinir duyarlılığını dolaylı olarak açıkça gösterecektir. Yani duyarlılığı bozuk olan alanda terleme olmayacak ve dolayısıyla bu test olumlu sonuç verecektir. Resim 5 de testin patolojik sonuçlarının şematik resmi görülmektedir.

Resim 6 da görüldüğü gibi patolojik sonuçta, hiçbir şekilde noktalar görünümünde ter bezleri ağızlarının meydana gelmemesi, sadece silik hafif kırmızı bir düzeyin görülmesi, normal el parmaklarında

ise ter bezleri ağızlarının nokta şeklinde renkli lekeler halinde ortaya çıkması söz konusudur.

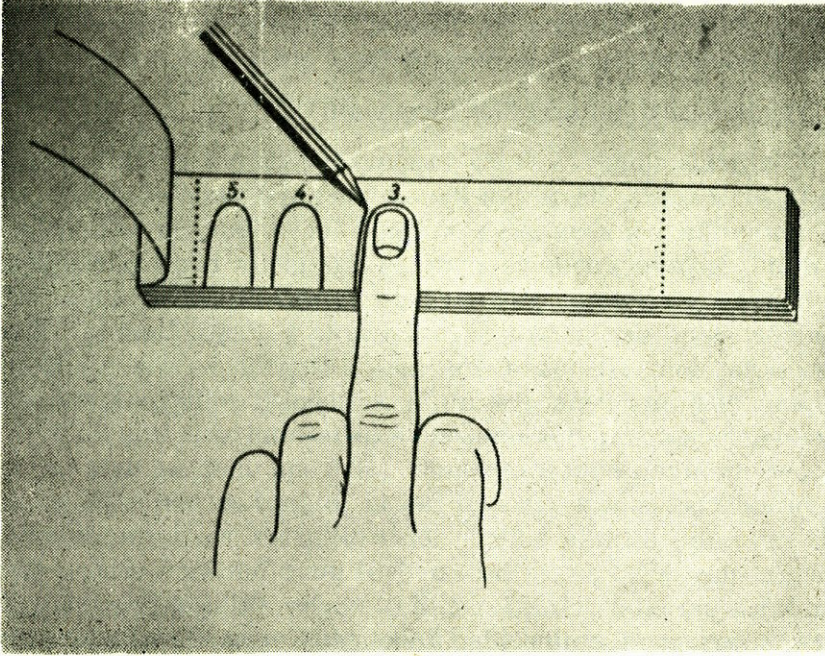
Testin uygulanması : Bu testi uygulamadan önce aşağıdaki bazı koşullara testin sağlamlığı yönünden önem verilmelidir.



Resim : 5

Hastanın ter fonksiyonunu arttıran aşırı efor sarfetmemesi, sıcak sıvılar, aspirin ve benzeri ilaçlar almaması, izleri fazla koyultacağından parmakların test kâğıdına çok tazyikli ve uzun süre bastırılmaması, ter fonksiyonunu azaltacağından ellerin alkol ve eterle yıkanması lazımdır. Bu koşulları sağlamış hastanın her iki elinin parmak uçları birbiri ardına bu iş için bir beyaz kâğıt üzerine yanyana bastırılır ve kenarları kurşun kalemle çizilir (Resim 6).

Bunun hemen ardından bu kâğıt üzerine Blasieholmstorg (İsveç) firması tarafından özel olarak hazırlanmış ninhidrinli aeresolden püs-kürtülür. Böylece parmaktaki ter bezlerinin ağızlarını gösteren noktalar izlenir.



Resim : 6

Elektro-Nöro-Myografi (E.N.M.G.)

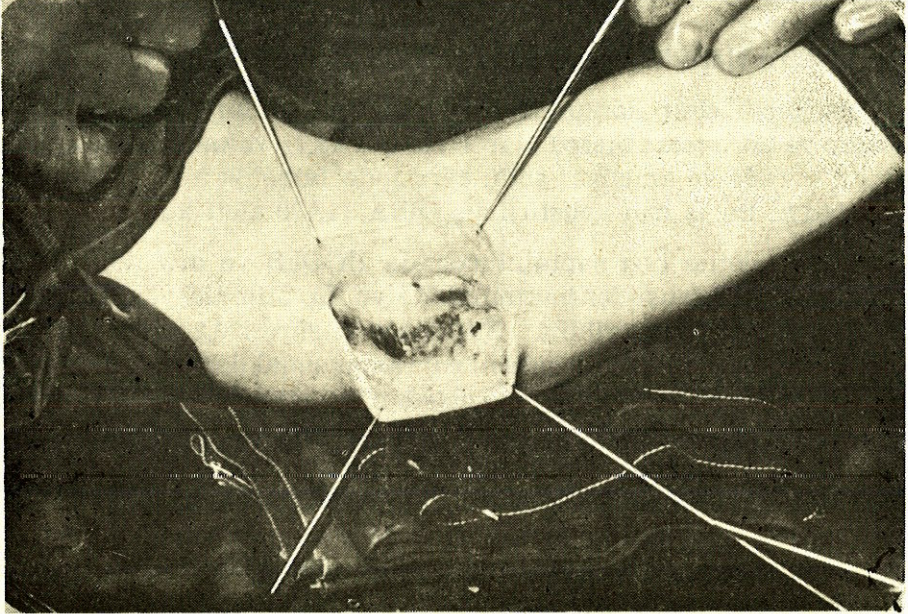
Periferik sinir kompresyonlarının seviyesinin tayininde en güvenilir ve en hassas metod olan E.N.M.G. (2,7) vakalarımıza ameliyat öncesi evrede ve ameliyat sonu evresinde (ameliyatı müteakip 10 ay) uyguladık. Bu iş için geliştirilmiş DISA 14A30 aleti kullanıldı.

Motor iletim hızı saptanılmasında HODES ve ark. (9) bildirdiği tekniğe genel prensipler bakımından uyuldu. Stimülasyon, bipolar yüzeysel elektrotlarla verilmiş : Stimülasyon süresi 0,2 m/san., frekans 1 Hz. olarak alınmış, akım şiddeti supramaksimal değerde tutulmuştur. Motor (M) cevabı, indikatör kaslardan konsantrik iğne elektrotlarla alınmış ve bu elektrotların motor son plaklar bölgesine yerleştirilmesine dikkat edilmiştir. Ölçüm, katot ile anodun orta noktaları arasında tevzi mezurası ile yapılmıştır. N. Ulnaris el bileği, sulcus altı ve sulcus üstü olarak 3 noktadan uyarılmıştır. M cevapları kayıtlanmış ve Latans zamanı olarak stimülasyon noktasından M cevabı ilk başlangıç defleksiyon noktası arası ölçülmüştür. İki stimülasyon noktası arasındaki mesafe, proksimal latans zamandan distal latans zamanının çıkma-

rılmasıyla elde edilen zamana bölünmüş ve böylece m/san. cinsinden iletişim hızları saptanmıştır. Duysal sinir iletimi ölçümü için n. ulnaris'te Buchthal ve Rosenfolck'in tarif ettiği metod uygulandı (2).

Ameliyatla n. ulnaris Eksplorasyonu :

N. ulnaris eksplorasyonu yapılacak hastaya gerekli anestezi uygulandıktan sonra, hasta kol kansız bir ameliyat alanı elde etmek ve bazı komplikasyonlarından sakınmak için yukarıya kaydırılarak ve nöz dönüş kolaylaştırılır ve 8 cm. eninde lastik band parmağ uçlarından başlayacak şekilde aksillaya doğru sirküler olarak sıkı bir şekilde sarılır. Band açılmadan önce üst kola yerleştirilmiş tansiyon aleti manşeti 250 mm. Hg. basıncına kadar şişirilir ve sonra sirküler lastik band çözülür. Ameliyat alanı antiseptik solüsyonlarla temizlendikten sonra epicondylus ulnaris ve olecranon arasında kolda n. ulnaris trasesine uyan eliptik ortalama 15-18 cm. uzunluğunda bir deri kesisi yapıldıktan sonra yüzeysel fascia dikkatlice açılır. Normalde yüzeysel fascianın altında sulcus nervi ulnaris'e rastlanır. Sulcus nervi ulnaris'e ulaşıldıktan sonra bası nedeni kendiliğinden ortaya çıkar, örneğin kırık parçaları, sinir kökenli tümörler, iltihabi süreçler, fibromlar ve bu arada m. epitrochleo-anconaeus veya olgun ligamenti olan lig epitrochleo-anconaeum varsa oda görülür (Resim 7).



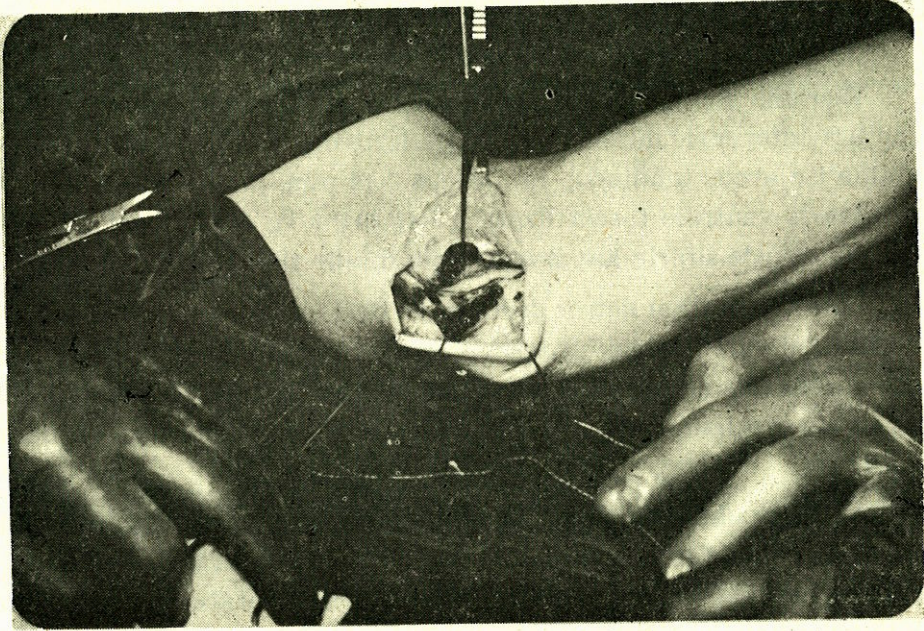
Resim : 7

M. epitrocleo-anconaeus'un tetkiki :

Araştırmaya konu olan bu kasın aşağıda açıkladığım şekilde inceledim. Ameliyat için deri kesisi yapılarak yüzeysel fascia kaldırıldığı zaman eğer m. epitrocleo-anconaeus mevcutsa ameliyat alanı ortasında kendini hemen gösterir. Kol, önkol ve dirsek anatomik yapılarını belirgin bir şekilde maskeler. Kası tanımama olanağı yoktur. Kas, tipik kas lifleri, kırmızımtrak rengi, epicodylus ulnaris ile olecranon arasında ortalama 16-18 mm. uzunluk, epicodylus ulnaris tarafından septum intermusculare ve arcus tendineus arasında ortalama 20-21 mm. genişlik, olecranona yapışma yerinde de aponeuros'u ile birlikte ortalama 13-15 mm. genişlik ve 3-5 mm. kalınlık özellikleri ile kendini gösterir.

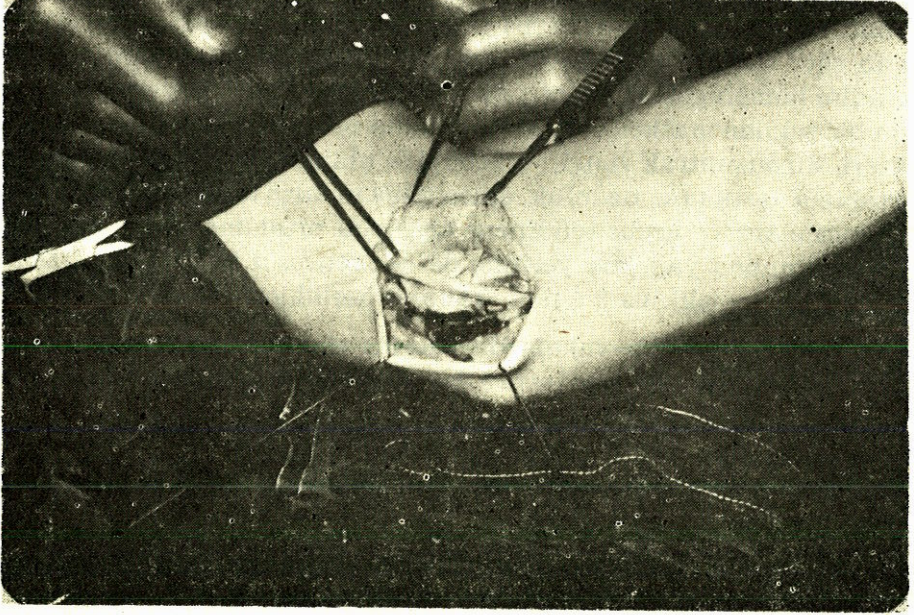
Kasın saptandığı vakalarda üzerine steril asetat kâğıdı koyarak şekli çizildi. Ameliyattan sonra bu çizimlerde yapışma yerlerine göre eni, medial ve keskin kenarının uzunluğu, arcus'a komşu kenarının uzunluğu milimetre cinsinden ölçüldü. Dirsek hareket ettirilerek kasın durumu incelendikten sonra maksimum gerilme halinde de kas aynı yöntemle çizilerek ölçülmüştür.

Biz diğer nedenlerin bulunmadığı bası sebebi olarak yalnız kasın bulunduğu 11 vakada kası kestik (Resim 8).



Resim : 8

Bundan sonra sinire gevşeklik kazandırabilmek için sinir künt disseksiyonla serbestleştirildi (Resim 9).

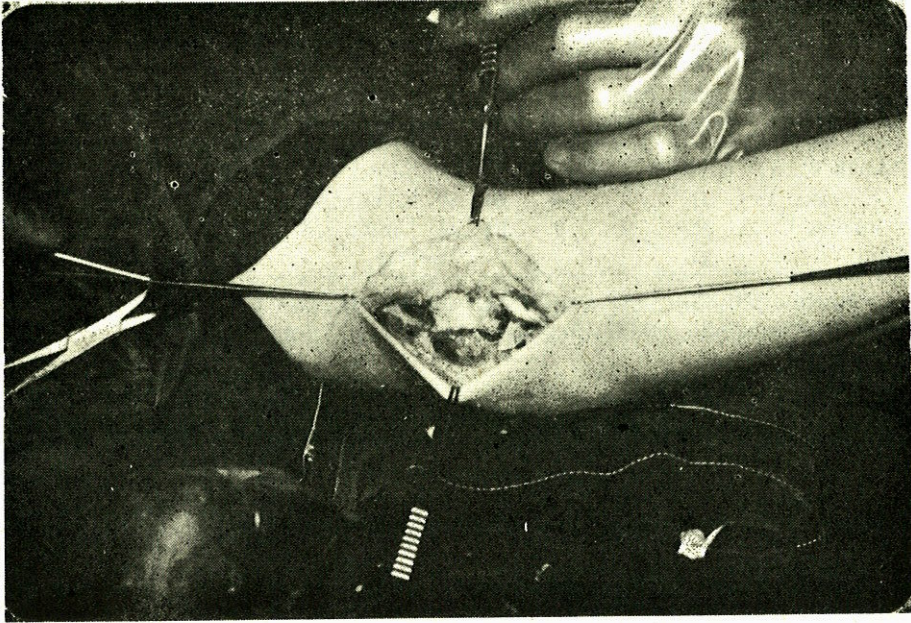


Resim : 9

Distalde septum intermuscularenden girdiği yere kadar ve hatta septum intermuscularede bu serbestleştirme anında çentilir. Proksimalde ise arcus tendineus m. triceps 7-10 mm. kadar rezeke edilerek n. ulnaris ventrale fascia üzerine kaydırılır ve fascia deri altına 2-3 cat-gut dikişle sinirin kaymaması için dikilir (Resim 10).

Loja redon dren konur deri altı ve deri kapatılarak ameliyata son verilip kol yarı fleksiyon-pronasyon pozisyonunda elastik-sargı ve dorsal oluklu alçı ile tespit edilir. Post operatif ortalama 2 günde dren alınır ve ortalama post operatif 2. hafta sonunda da alçı ve bandaj kaldırılır.

M. epitrochleo-anconaeus saptadığımız ve ventral kaydırma ameliyatı uyguladığımız 11 vakanın tümünde postoperatif onuncu ayda preoperatif olarak uyguladığımız klinik ve laboratuvar metodlarını, kontrol amacıyla tekrar uyguladık.



Resim : 10

11 vakada ameliyat öncesi ve sonrası evredeki klinik bulguların karşılaştırılması gösterilmiştir.

AMELİYAT ÖNCESİ EVRE									
ObjektifBulgular	Vaka Sayısı	Pato- lojik	Nor- mal	%	ObjektifBulgular	Vaka Sayısı	Pato- lojik	Nor- mal	%
Felç	11	—	—	—	Ağrı	11	11	—	100
Parezi	11	5	6	45	Hipoestezi	11	1	10	9
Hareket Kusuru	11	1	10	9	Parestezi	11	2	9	18
Kas Atrophisi	11	1	10	9	Hipereztesi	11	1	10	9
AMELİYAT SONRASI EVRE									
ObjektifBulgular	Vaka Sayısı	Pato- lojik	Nor- mal	%	ObjektifBulgular	Vaka Sayısı	Pato- lojik	Nor- mal	%
Felç	11	—	11	—	Ağrı	11	—	11	—
Parezi	11	—	11	—	Hipoestezi	11	—	11	—
Hareket Kusuru	11	1	10	9	Parestezi	11	1	10	9
Kas Atrofisi	11	1	10	9	Hipereztesi	11	1	10	9

Çizelgemizin incelenmesinden anlaşılacağı üzere, ameliyat sonu evresi kontrol muayenelerinde gerek objektif, gerek subjektif klinik bulgularda yüksek düzeyde iyileşme saptanmıştır.

11 vakada ameliyat öncesi ve sonrası evredeki laboratuvar bulguları gösterilmiştir.

AMELİYAT ÖNCESİ EVRE					AMELİYAT SONRASI EVRE				
Testin Adı	Vaka Sayısı	Pato- lojik	Nor- mal	%	Testin Adı	Vaka Sayısı	Pato- lojik	Nor- mal	%
Ninhidrin T.	11	2	9	18	Ninhidrin T.	11	1	10	9
W. iki nokta T.	11	6	5	54	W. iki nokta T.	11	—	11	—
M. Toplama T.	11	4	7	38	M. Toplama T.	11	—	11	—
Toplam	11				Toplam	11			

Çizelgenin tetkikinde anlaşılacağı üzere ameliyat sonu laboratuvar testleri kontrol muayenesinde vakalarımızda % 100 e yakın iyileşme saptandı.

TARTIŞMA

Dirsekte n. ulnaris'in baskı sonucu gösterdiği belirtilerin nedenleri, travmalar, travmaları izleyen durumlar (Posttravmatik fibroli-pomatöz hipertrofi) (20), tümörler, sulcus nervi ulnaris alanındaki iltihabi ve dejeneratif bozukluklar, doğuştan deformiteler, pozisyon hataları (yatışa bağlı felçler v.b.) olarak bilinmektedir. Ayrıca bazı normal kişilerde dirsek eklemine 90° de 30 dakika kadar fleksiyonda tutulmasının da ulnar sinir iletiminde değişikliklere yol açtığı klinik olarak saptanmıştır. 1892 de GOWERS'te ulnar sinirin uyku sonrası felcinden bahsetmiştir (23).

Bu çalışmada mevcut literatür bilgilerine ve kendi klinik bulgularımıza dayanarak basit bir paresteziden tam oluşmuş sensitif ve motor paraliziyeye kadar giden proksimal n. ulnaris kompresyonu tablosu mekanizmalarını ve bunun yanında n. ulnaris'i dıştan ve içten sınırlayan ve kapatan belirli anatomik yapıları dikkate alarak yeni bir mekanizmayı belirlemeye çalıştık.

85 proksimal n. ulnaris sendromu ameliyatı sırasında 12,9 oranında saptadığımız m. epitrocleo-anconaeus olgusu karşısında proksimal n. ulnaris sendromunu açıklayan mekanizmaların yanında bu kasın da yepyeni bir mekanizma olarak kabul edileceği kanısındayız. M. epitrochleo-anconaeus mevcut olan bir vakada dirsek eklemi hareketleri sırasında şu anatomik ve fonksiyonel özelliklerin ortaya çıktığını saptadık.

a — Dirsek eklemine ekstansiyonu sırasında :

M. epitrochleo-anconaeus kasılmamakta ve kubbeleşmemektedir. Zira kasın yapışma yerleri olan epicondylus ulnaris ve olecranon bu

durumda birbirlerine en yakın konumda (8-10 mm.) dir. Kas lif demetleri gevşek, üst örtücü fascia da buna uygun olarak gevşektir. Dirsek ekleminin ekstansiyonu sırasında n. ulnaris düzgün ve adeta istirahat durumundadır. Böylece m. epitrochleo-anconaeus ile sinir arasındaki sürtünme minimal derecededir. Halbuki :

b — Dirsek ekleminin fleksiyonu sırasında :

M. epitrochleo-anconaeus kasılmakta ve kubbeleşmektedir. Zira bu esnada kasın yapışma yerleri olan epicondylus ulnaris ve olecranon birbirlerinden 20-22 mm. kadar uzaktadırlar. Bu durum kasın en fazla kasılma halini oluşturur. Kas lifleri keskin kenarda kalınlaşmakta ve kubbeleşmekte, üst örtücü fasciası (doğal olarak, alt örtücü fascia da beraber) gerilemektedir. Bu gerileme olayı en çok kasın medial ve keskin kenarında belirginliğini gösterir zira sulcus nervi ulnaris'in proksimali dirsek ekleminin fleksiyonu sırasında maksimum genişlik kazanır. Kemik yapının özelliği olan bu proksimalde genişleme, ister istemez, m. epitrochleo-anconaeus'un medial ve keskin kenarında maksimum gerilemeyi oluşturur.

Dirsek ekleminin fleksiyonu sırasında n. ulnaris'in boyu anatomik olarak 4,7 mm. uzar. Tricepsin medial başının, siniri antero-medial yönde 0,73 cm. ittiği bilinmektedir (14,25). Çapı silindirik kesitten oval veya kısmen yarım ay şekline geçerek (1), böylece sinir düzgün veya istirahat durumundan gergin hal alır. Dirsek ekleminin tam fleksiyonu (maksimal gerilme) ile oluşan bu anatomik, olgu, kasın lif demetlerinin n. ulnaris'e komşu ve ona paralel bir konuma gelmesine yol açar, kas böylece sulsuc n. ulnaris'i ve epicondylus'un proksimal ucunu tamamen örter. Distalde ise kasın lifleri arcus tendineus'a kadar gider. Dirsek ekleminin tam fleksiyonunda (maksimum gerilme) m. epitrochleo-anconaeus ve alt örtücü fasciası ileri derecede gerildiği için kasın proksimal keskin kenarı ile sinir arasında bir dik açı oluşarak (Şekil 2) sinire bası yapar.

Dirsek ekleminin ekstansiyonu halinde m. epitrochleo-anconaeus'un, n. ulnaris üzerine olan bası etkisinin minimal olduğunu kabul etmek durumundayız. Dirsek ekleminin fleksiyonu halinde ise sinirin bahis ettiğimiz anatomik olgudan ötürü bası altında kalacağı doğaldır. APFELBERG (1) in dirsek büküldüğü zaman sinir çapının düz silindirik kesitten oval veya kısmen yarım ay şeklinde dönüştüğünü göstermesi bası oluştuğu görüşünü desteklemektedir. OSBORNE (22) da, dirsek büküldüğü zaman arcus tendineus'un ileri derecede gerilerek

sinire bası yaptığını söylemiştir. JENSEN-WILHELM ve SPULER (12) de arcus tendineus'un n. ulnaris'i sıkıştırdığından söz etmişlerdir. Bu görüşler anatomik yapıların da bası oluşturabilebilmesi açısından bizim kanımızı desteklemektedirler. JAMES (19) ilk kez 1956'da m. epitrochleo-anconaeus'un n. ulnaris üzerine bası yapma olasılığından söz etmiştir. Ancak mekanizmasını açıklamamıştır. VANDERPOOL (28) 1968 yılında 2 olguda m. epitrochleo-anconaeus'un n. ulnaris iritasyonuna neden olabileceğini tahmin etmiş fakat patogeneze değinmemiştir.

MUMENTHALER (19) 1962 yılında m. epitrochleo-anconaeus'un sadece sulkus içinden geçen siniri koruduğunu söylemiş, fakat bir basınç oluşturabileceğine değinmemiştir.

N. ulnaris'in normal yapılar tarafından irrite edilerek zamanla perineural ve endoneural doku artımına yolaçıp siniri kalınlaştırdığına ve ayrıca venöz dolgunluk meydana getirerek de dolaşım bozukluğu oluşturduğuna JENSEN ve ark işaret etmişlerdi (12). Bu iritasyon çoklukla sinirin anatomik olarak en çok zedelenmeğe uygun olduğu bölgelerde toplanır. Epicondylus humeri ulnaris'in arkasında sulcus nervi ulnaris'in içindeki sinirin yüzeyel ve desteksiz durumu, minör travmaların da birikici etkisi ile kolayca sinir zedelenmesine yol açar (14-17). Kanımca, yukarıda açıkladığımız m' epitrochleo-anconaeus'un oluşturduğu mekanizma ve bunun açtığı mikrotravmalar sinir çevresinde ve içinde bağ dokusu artımına yol açarak n. ulnaris'te pseudoneurom ve yapışıklıklar oluşturmaktadır. Sinir, anatomik konumundan ötürü hareket serbestliğine sahip olmadığı için iritasyon, bükülmeler sonucu ortaya çıkan zorlamalarda artmakta, travma tekrarlandıkça bir kısır döngü «sirkulus visiosus» oluşturmaktadır.

CHILDRESS (4) 1956 yılında destekleyici bağların zayıflaması halinde oluşan devamlı subluksasyon durumlarında sürekli travmaların etkisi ile n. ulnaris iritasyonuna yol açtığını söylemiş ve «Sürtünme iritasyonu» kavramını getirmiştir. Bu olgu da görüşümüzü desteklemektedir.

Proksimal n. ulnaris basısı tanısı konarak ameliyat ettiğimiz ve bu basıya sebep olan değişik patolojiler saptadığımız 85 olgudan 11 tanesinde m. epitrochleo-anconaeus ile karşılaştığımız zaman tedavi tekniği olarak metod bahsinde geniş olarak açıkladığımız ameliyatı yani 'Sinir kaydırılması' uyguladık. Bütün bu tip olgularda 10 ay sonra yapılan kontrollarda elde ettiğimiz başarı (çizelge 1-2) da bu send-

romun oluşumunda ileri sürdüğümüz mekanizmanın doğruluğunu klinik olarak kanıtlayan en iyi destektir. Bizim uyguladığımız fascia üzerine siniri kaydırma metodu yanı sıra diğer nedenlerle oluşan proksimal n. ulnaris kompressionlarında sinir fascia altına da kaydırılarak iyi sonuçlar alındığı bildirilmektedir (6,10).

Bu araştırmadaki bulgular ve öne sürdüğümüz mekanizmaya göre proksimal n. ulnaris kompressionu tanısı konulan olgular da tedavi planlanırken m. epitrochleo-anconaeus'un bulunabileceği göz-önünde tutulmalıdır.

SONUÇ

M. epitrochleo-anconaeus nadir rastlanan bir kas anomalisi olduğu için proksimal n. ulnaris kompresyonu sendromunda oynadığı role yazarlar tarafından yeterli ağırlık verilerek değinilmemiştir. Bu çalışmamda 85 vakalık bir seride 11 olguda m. epitrochleo-anconaeus'un dirsek eklemine bükülmesinde kasılarak alt örtücü fascia'sıyla sinir üzerine mikrotravmalar oluşturduğu ve biriken mikrotravmaların n. ulnaris'te epi-endo-neural, pseudo-neurom gibi değişikliklere neden olarak proksimal n. ulnaris sendromunda etkin olduğunu ilk kez göstermeye çalıştım.

Proksimal n. ulnaris kompresyonu vakalarında rutin olarak sinir kaydırma ameliyatı uyguladım. Bu vakalar içinde m. epitrochleo-anconaeus bulunanlarda 10 ay sonra yaptığım klinik ve laboratuvar kontrollarda tama yakın iyileşme görülmesi yukarıda arzettiğim mekanizmanın klinik olarak da desteklendiğini vurgulamaktadır.

ÖZET

Günümüze değin proksimal n. ulnaris kompresyonu sendromunun oluşmasında travmalar, tümörler, sulcus nervi ulnaris alanındaki iltihabi ve dejeneratif bozukluklar, doğuştan deformiteler, pozisyon hataları (yatışa bağlı felçler), kuvvetli gelişmiş arcus tendineus, m. fleksor carpi ulnaris'in baskısı gibi etkenler sorumlu tutulmuşlardır.

Proksimal n. ulnaris kompressionu sendromu nedeniyle 85 vaka tarafımızdan ameliyat edilmiş, 11 vakada m. epitrochleo-anconaeus kası, 19 olguda da gelişmiş lig. epitrochleo-anconaeum saptanmıştır. Bu vakalarda kas, dirsek eklemine fleksionunda kasılarak özellikle kasinın medial ve keskin kenarı ile bu sırada gerilen n. ulnaris üzerine bası

yaptığını ve bunun sonucu oluşan mikrotravmaların birikerek pseudo-neurom ve dolayısıyla kompression sendromunu meydana getirdiği görülmüş ve proksimal n. ulnaris kompression sendromunun oluşmasında ilk kez tarafımızdan sorumlu utulmuştur. Proksimal n. ulnaris kompresyonu vakaları içindeki m. epitrochleo-anconaeum vakalarında hastalık hikayesinin, diğer nedenlere göre uzun oluşu ve uyguladığımız sinir kaydırma ameliyatı sonucu bu vakaların iyileşme oranlarının yüksek bulunuşu görüşümüzü desteklemektedir.

SUMMARY

**The role of m. epitrochleo-anconaeus in proximal nervus ulnaris compression syndrome
(Analysis of 11 cases)**

Until recently, traumas, tumoral processes, inflammatory and degenerative changes of sulcus nervi ulnaris, congenital deformities, positional defects (paralysis related to lying), strongly developed arcus tendineus, pressure effect of m. flexor carpi ulnaris were thought to be the responsible causes of proximal nervus ulnaris compression syndrome.

85 cases were operated by us with the diagnosis of proximal nervus ulnaris compression syndrome and m. epitrochleo-anconaeus in 11 cases and overdeveloped ligamentum epitrochleo-anconaeus in 19 cases were observed as the etiologic cause.

As a result of repeated flexion of the elbow joint, medial and sharp edge of the muscle compresses the stretched nervus ulnaris. Because of continuing microtrauma and pseudo-neuroma formation subsequent development of the proximal nervus ulnaris compression syndrome were first time described by us.

The longer duration of complaints in those cases which m. epitrochleo-anconaeus is responsible and good results of our nerve sliding technic encourages our approach.

KAYNAKLAR

1. Apfelberg, D.B., Larson, S.J. : Dynamic anatomy of the ulnar nerve at the elbow. *Plast. Reconstr. Surg.* 51 : 76, 1973.
2. Buchtal, F., Rosenfalc, A. : Evoked action potentials and conduction velocity in human sensory nerves. *Brain Research*, 3, 1, 1966.
3. Bunnel, S. : *Surgery of the hand*. 3. Ed. Lippincot Co : Montreal, 1964.
4. Childress, H.M. : Dislocation at the elbow. *J. Bone Jt. Surg* 38 : 1976.

5. Forshell, K.P., Hagstrom, P. : Distal ulnar nerve compression caused by ganglion formation in the Boge de Guyon. *Scand. J. Plast. Reconstr. Surg.* 9 : 77, 1975.
6. Gerl, A., Thorwirth, V. : Ergebnisse der Ulnarisverlagerung. *Acta Neurochirurgica* 30 : 227, 1974.
7. Goldstein, N.P., Dyck, P. : Diseases of peripheral nerves. *Clinical neurology*. Harper and Row; Hagerstown, 1973.
8. Harrelson, J.M., Newman, M. : Hypertrophy of the flexor carpi ulnaris as a cause of the forearm. *J. Bone jt. Surg.* 57 : 554, 1975.
9. Hodes, R., Larrabe, M.G., German, W. : The human electromyogram response to nerve stimulation and the conduction velocity of motor axon : Studies on normal and on injured peripheral nerves. *Arch. Neurol. Psychiatr.* 60 : 34, 1948.
10. Huch, A.L. : Ulnar nerve entrapment after anterior transposition at elbow. *HY. State. J. Med.* 75 : 75, 1975.
11. James, G.G.H. : Nerve lesions about the elbow. *J. Bone. Jt. Surg.* 38 : 1956.
12. Jensen, H.P., Wilhelm, A., Spuler, H. : Aetiologie und operative Behandlung der Ulnarisplattlahmung. *Langenbecks. Arch. Dtsch. Ztschr. Chir.* 301 : 1962.
13. Kaesser, H.E. : Elektromyographie in der diagnostik von nervenkompressions syndromen zur dekompensation. *Ther. Umsch.* 32, 1975.
14. Lanz, T., Wachsmuth, W. : *Praktische anatomie Arm.* Aufl. Springer verlag : Berlin, Göttingen, Heilderberg, 1956.
15. Mittelbach, H.R. : *Nervendruckschaden.* Wachsmuth, W., Wilhelm, A : *Allgemeine und Spezielle Chirurgische operationslehre. Die operationen an der Hand.* Springer verlag, Berlin, Heilderberg, New York, 1972.
16. Moberg, E. : *Dringliche Handchirurgie.* 3. Aufl. Georg thieme verlag. Stuttgart, 1972.
17. Mulder, D.V., Calverley, J.R., Miller, R.H. : Autogenous mononeuropathy : Diagnosis, treatment, and clinical significans. *Med. clin. N. Amer.* 44 : 1960.
18. Mumenthaler, M. : *Die Ulnarispareesen.* Georg Thieme Verlag, 1961.
19. Mumenthaler, M. : *Dtsch. Z. Nervenheilk.* 178 : 1958.
20. Narakas, A. : Contusion of the ulnar nerve with fibrolipomatous hypertrophy : A case report. *Handchirurgie* 7 : 1975.
21. Osborne, G.V. : The surgical treatment of the tardy ulnar neuritis. *J. Bone jt. Surg* 38 : 1957.
22. Osborne, G.V. : Compression neuritis of the ulnar nerve at the elbow. *The hand* 2 : 1970.

23. Rob, C., Smith, R. : Operative surgery. The hand. 3. Ed. Butterworths : London, Boston, 1977.
24. Saw, H.S., Merican, M.O. : A case of ulnar nerve compression at the wrist. Singapore med. Journal, 15 : 1974.
25. Spinner, M., Kaplan, E.B. : The relationship of the ulnar nerve to the medial intermuscular septum in the arm and its clinical significance. The Hand. 8 : 1976.
26. Torres, J. : Die klinische Bedeutung des processus supratrochlearis. Handchirurgie, 3 : 1971.
27. Uriburu, I.J.F., Morchio, F.J., Marin, J.C. : Compression syndrome of the deep motor branch of the ulnar nerve. J. Bone jt. Surg. 50 : 1968.
28. Vanderpool, D.W., Chalmers, J., Lamb, D.W., Whiston, T.B. : Peripheral compression lesions of the ulnar nerve. J. Bone jt. Surg. 50 : 1968.
29. Wachsmuth, W., Wilhelm, A. : Der Musculus Epitrochleo-anconæus und seine klinische bedeutung. Monatschr. Unfallheilk. 71 : 1968.