

## TIROİDİN HÜRTHLE HÜCRELİ KARSİNOMU (Bir vaka münasebetiyle literatürün gözden geçirilmesi)

Nural Erdoğan\*

Bülent Mızrak\*\*

Hüseyin Üstün\*\*\*

Hürthle hücreli neoplazmlar (onkositomlar) büyük, eozinofilik hücrelerden oluşur (5,6). Bu hücrelerin Askanazy hücresi, oksifilik hücre, onkosit, eozinofilik hücre ve mitokondriumdan zengin hücre gibi değişik isimler aldığı bilinmektedir (5). Bu hücreler ilk olarak Barber tarafından tanımlandığı halde, daha sonradan bu konuyla ilgilenen Hürthle'in adıyla anılmaktadır (6). Onkositom adı ise Grekçe'de «onkousthai» şişkin anlamına gelen bir kelimeden türetilmiştir. Tiroidin yanısıra tükrük bezi, paratiroid, böbrek gibi diğer organlarda da onkositler bulunabilmektedir (5).

Tiroidin onkositomları göreceli olarak az görülmelerinin yanısıra benign formlarının malign olanlarından ayırımında değişik görüşler bulunması nedeniyle özel bir konuma sahiptir (2,3,8,10). Burada sunulan onkositom olgusunun iki özelliği ilginç bulunarak ele alınmıştır: İlki, tümörün metastazı nedeniyle dikkati çekerek ortaya çıkması, diğeri ise tümörün kendisi ve metastazında sitolojik detayların malignite yönünde bir ağırlık taşımamasıdır.

### VAKA TAKDİMİ

60 Yaşında erkek hasta. Y.K. 22117/1987

23/8/1987 tarihinde, göğüs cerrahi kliniğine sternum üzerinde kitle öntanısıyla yatırılan hastanın yapılan fizik muayenesinde, manubrium sterni üzerinde 5 cm. çapında, ağrılı, fluktuasyon veren kitle saptanmış, ayrıca servikal lenfadenopati dikkati çekmiş, diğer sistem muayenelerinde kayda değer bir özellik izlenmemiş. Hastanın hika-

\* A.Ü. Tıp Fakültesi Patoloji Anabilim Dalı Doçenti

\*\* A.Ü. Tıp Fakültesi Patoloji Anabilim Dalı Araştırma Görevlisi

\*\*\* A.Ü. Tıp Fakültesi Patoloji Anabilim Dalı Araştırma Görevlisi



yesinde, bir sene önce göğsünde ağrının başladığı ve altı ay önce de şişliğin farkedildiği bildirilmektedir. Ayrıca sağ inguinal herni ve prostatektomi operasyonları geçirdiği bilinmektedir.

Kitlenin ultrasonografik tetkikinde, malign izlenimli solid kitle tanısı verilmiş. Hastaya uygulanan diğer inceleme yöntemleri kronolojik sıraya göre, şöyle sonuçlar vermiş : Tc 99 m verilerek yapılan tiroid sintigrafisinde radyoaktif maddenin nonhomojen olarak tutulduğu; sol lob, istmus ve sağ lobun alt kısmını tutan büyük bir hipoaktif nodülün bulunduğu rapor edilmiş. Hastaya uygulanan bilgisayarlı tomografide sternumun üst ucundan başlayıp arka yüzüne kadar devam eden, kemiği genişleten ve destrüksiyona uğratan lezyonun sternoklaviküler eklem hizasında dışa uzanan kitle oluşturduğu gözlenmiş; bunun bir plazmasitom veya metastatik lezyon olabileceği rapor edilmiş. Radyonüklid aorta anjiografisinde, kitlenin arcus aortadan ayrılan dallardan biriyle ilgili olabileceği söylenmiştir. Daha sonra yapılan aortografide kondrojenik orjinli malign tümör tanısını almıştır. 24/11/1987'de ise kitleden biyopsi alınmıştır. Biyopsi sonucunda Hürthle hücreli karsinom tanısı alması üzerine, tiroide tanımlanan nodülden ince iğne aspirasyonu yoluyla sitolojik materyal alınmış, burada da Hürthle hücreli neoplazm tanısı verilmesi üzerine primerin tiroide olduğu anlaşılmıştır.

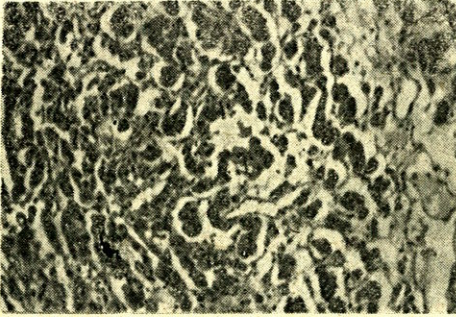
### PATOLOJİ

Makroskopik bulgu : Alınan biyopsi materyalinin büyüğü 10 x 8 x 6 mm. boyutlarında pembe-beyaz renkte doku parçaları olduğu tesbit edilmiştir. Kemiğe ait yapılar görülmemiş, yer yer kanama alanlarının varlığı dikkati çekmiştir.

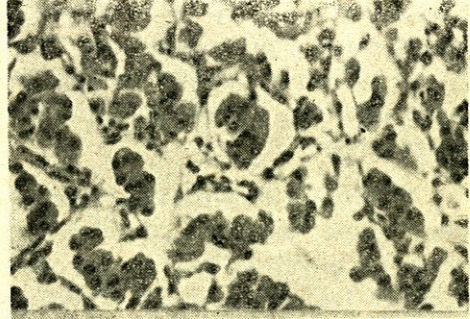
Mikroskopik bulgular : Dokunun tamamının tümörden ibaret olduğu görülmüştür (Resim 1 ve 2). Tümör hücreleri geniş, eozinofilik granüler sitoplazmalı olup yuvarlak-oval şekilde ve eksantrik yerleşimli nukleuslar bulundurmaktadır. İnce retiküler kromatine sahip bu nukleusların bazısında belirgin nukleol izlenmektedir. Hücrelerin adalar ve kordonlar tarzında dizildiği gözlenmektedir. Yer yer nekrotik sahalar görülmektedir. Seyrek mitotik figür bulunmaktadır.

Yayma preparatların incelenmesinde eksantrik nukleuslu, bazıları belirgin nukleollü, geniş ve granüler sitoplazmalı hücrelerin küçük gruplar oluşturmasının yanısıra tek tek olarak da bulunduğu saptanmıştır. Yaymada kolloid izlenmemiştir (Resim 3).

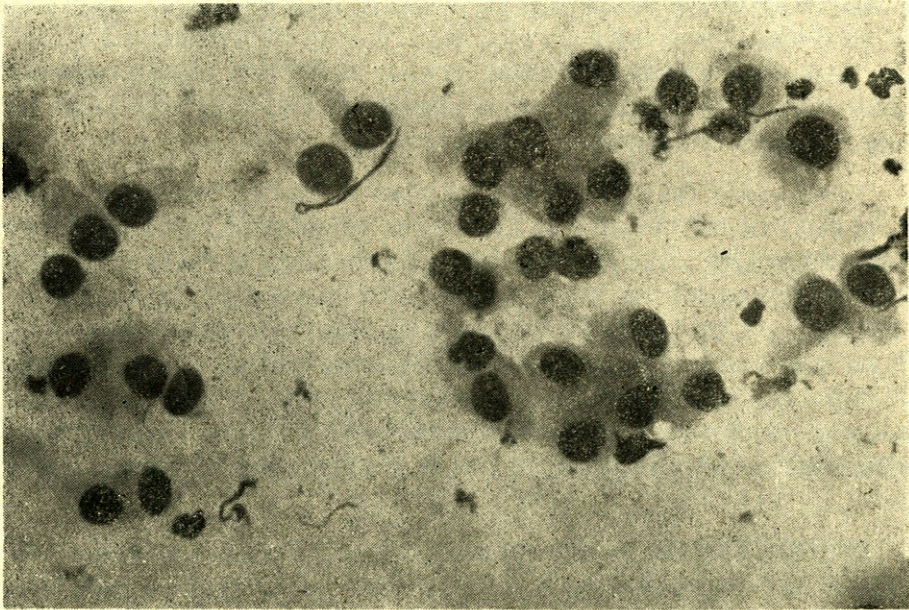




Resim 1 : Kordonlar ve adalar tarzında dizilim gösteren hücre grupları izleniyor. Koloidal materyal gözlenmiyor (Hematoksilen-eozin, 100 x).



Resim 2 : Aynı alanın daha büyük büyütmeyle görünümü. Hücre boyutlarına göre küçük olan yuvarlak-oval nukleusların ekسانtrik yerleşimli olduğu izleniyor (Hematoksilen-eozin, 250 x).



Resim 3 : Vakanın ince iğne aspirasyonu ile alınan yayması. Hücrelerde nukleer büyüklük farkının belirgin olmadığı izleniyor. Nukleusların, homojen sitoplazma içinde ekسانtrik yerleşimli olduğu görülüyor (May-Grünwald-Giemsa, 250 x).

### TARTIŞMA

Onkositler, farklı organlarda epitelyal hücrelerin transformasyonu yoluyla doğan, epitel hücrelerinin özel bir tipi olarak kabul edilmiştir (1,6). Direk metaplazi veya fonksiyonel tükenme sonucu yaşlan-



mayla artan bu hücreler, köken hücresinden daha büyük olmaları ile karakterlidir. Sitoplazma, az veya çok asidofilik granüllerle dolu olup bazen çok yoğun olması nedeniyle sitoplazmaya homojen bir görünüm kazandırır (1). Karakteristik ultrastrüktürel özelliği ise bol mitokondri içermesidir.

Bir tümörün onkositom tanısını alması için hücrelerin en az % 75 inin onkosit karakterinde olması gerektiği söylenmektedir (6). Hürthle hücreleri tiroide Hashimoto tiroiditisi ve nodüler guatrda da görülebilir (5). Bu noneoplastik nodüler parenkim içinde dağılmıştır, kapsülsüzdür ve bir miktar nükleer atipi gösterebilir.

Tümörlerde genellikle histolojik ve klinik malignite birlikte seyrederek. Ancak Hürthle hücreli tümörler, bu kuralın istisnalarının başında yer alır. Birçok yazar tarafından tümörde görülen sitolojik atipinin malignite kriteri olamayacağı ve güvenilir malignite kriterlerinin kapsül ve damar invazyonu ile metastaz olacağı bildirilmektedir (2,4,6,7, 8,9). Bizim vakamızda da gerek primer tümörden alınan aspirasyon materyalinde olsun gerekse metastazdan hazırlanan kesitlerde olsun aşikar malignite kriterleri saptanmamıştır.

Vakamızda Tc99m verilerek yapılan tiroid sintigrafisinde hipoaktif (soğuk) nodül bulunması literatürle uyumludur (2,4,7,10). Şimdiye kadar bildirilen bütün Hürthle hücreli neoplazmalarda radyoaktif iyot veya Tc99m tutulumu bildirilmemiş, öte yandan hiçbir toksik guatr vakasında da bu tür neoplazmalara rastlanılmamıştır. Ultrasonografik inceleme ve bilgisayarlı tomografi sonuçlarında solid kitle görünümü rapor edilmesi de literatür verileriyle uyumludur (4). Radyonüklid aort anjiyografisi ve aortografi sonuçlarında tümöral vaskülarizasyon bulunması spesifik değildir ve birçok malign neoplazmlarda izlenebilir.

Hürthle hücreli neoplazmların cerrahi olarak çıkarılmalarında adenom için lobektomi ve karsinom için total tiroidektomi tavsiye edilmektedir (2,4,9). Ancak klinik takip süresinin 10 yıldan az olması, zira bu süre sonunda bile metastazların gözlenebileceği söylenmektedir (2).

Bu şekilde görüldüğü gibi Hürthle hücreli neoplazmaların klinik gidişleri ile benign olanlarının malign formlarından ayrımında bir belirsizlik bulunmaktadır. Bu nedenle, özellikle ince iğne aspirasyon biyopsisi ile Hürthle hücreli adenom tanısı verilen vakaların selektif



olarak cerrahi operasyona gönderilmesi gerektiği söylenebilir. Öte yandan lobektomi ile çıkarılan nodüllerde Hürthle hücreli neoplazm tanısı alan hastaların daha dikkatli olarak takip edilmeleri gerekmektedir.

## ÖZET

Altmış yaşında bir erkek hastada sternum üzerindeki metastazi nedeniyle dikkati çeken, tiroidin Hürthle hücreli karsinomu takdim edilmiştir. Hücresel detayların aşikar malignite kriterlerini içermediği bu hasta, ilgili literatürün ışığında gözden geçirilmiştir.

## SUMMARY

### Hürthle cell carcinoma of the thyroid

In this article a case of Hürthle cell carcinoma of the thyroid, initially presented with a sternal metastasis, is presented the cytologic details did not exhibit unequivocal evidence of malignancy. The findings in this case were analysed in view of the recent literature.

## LİTERATÜR

1. Balogh K, Roth SO : Histochemical and electron microscopic studies of eosinophilic granular cells (oncocytes) in tumors of the parotid gland. *Lab. Invest*; 14 : 310-318, 1965.
2. Bondeson L, Bondeson A et al. : Oxyphil tumors of the thyroid. Follow-up of 42 surgical cases. *Ann. Surg*; 194 : 677-680, 1981.
3. Bondeson L, Bondeson A et al. : Treatment of Hürthle cell neoplasms of the thyroid. *Arch Surg*; 118 : 1453, 1983.
4. Caplan HH, Abellera RM, Kiskan WA : Hürthle cell tumors of the thyroid gland. *JAMA*; 251 : 3114-3117, 1984.
5. Gonzalez-Campora R, Herrero-Zapatero A et al. : Hürthle cell and mitochondrion-rich cell tumors. *Cancer*; 57 : 1154-1163, 1986.
6. Hamperl H : Benign and malignant oncocytoma. *Cancer*; 15 : 1019-1027, 1962.



7. Har-el G, Hadar T et al. Hurthle cell carcinoma of the thyroid gland. *Cancer*; 57 : 1613-1617, 1986.
8. Johnson TL, Lloyd RV et al. : Hürthle cell thyroid tumors. *Cancer*; 59 : 107-112, 1987.
9. Hollefsen HR, Shah JP, Huvos AG : Hürthle cell carcinoma of the thyroid. *Am J Surg*; 130 : 390-394, 1975.
10. Watson RG, Brennan MD et al. : Invasive Hürthle cell carcinoma of the thyroid : Natural history and management. *Mayo Clin Proc*; 59 : 851-855, 1984.