

## OLASI BÖBREK VERİCİLERİNDE RENAL ANJİOGRAFİ SONUÇLARI

Uluhan Berk\*                      Umman Sanlıdilek\*\*                      Serdar Akyar\*\*  
Mehmet Çamurdanoğlu\*\*\*                      Süreyya Özbek\*\*\*                      Meral Doğan\*\*\*  
Cemil Yağcı\*\*\*

Böbrek transplantasyonu, 1970 li yıllardan buyana tüm dünyada yaygın bir biçimde kullanılmaya başlanmıştır. Güncelliği ve alıcı için sayısız yararlarına karşın böbrek transplantasyonu halen pahalı ve istenmeyen durumlarla sonuçlanabilen bir işlemdir. Böbrek vericilerine uygulanan arteriografinin amacı renal arterlerin sayı, uzunluk ve pozisyonlarının saptanması ile arteriyel veya parankimal bir hastalığı dışlamaktır (2,3). Aynı şekilde, alıcının ana arterlerinde şüpheli bir darlık olduğunda ya da transplantasyon sonrası akut veya kronik rejeksiyon geliştiğinde de arteriografi endikasyonu vardır.

Bu yazımızda, A.Ü.T.F. Radiodiagnostik Anabilim Dalı'nda böbrek transplantasyonu için kliniklerce önerilen 70 sağlıklı böbrek vericisinin renal anjiografi sonuçları gözden geçirilecektir. Teknik ve değerlendirme yöntemleri tartışılıp doğmalık varyasyonlar ve rastlantısal patolojiler üzerinde durulacaktır.

### MATERYEL VE METOD

İVP ve laboratuvar bulguları tümüyle normal olan sağlıklı böbrek vericilerinden, Anabilim Dalımızda anjiografik inceleme yapılan 70 olgu çalışmamızın kaynağını oluşturmuştur.

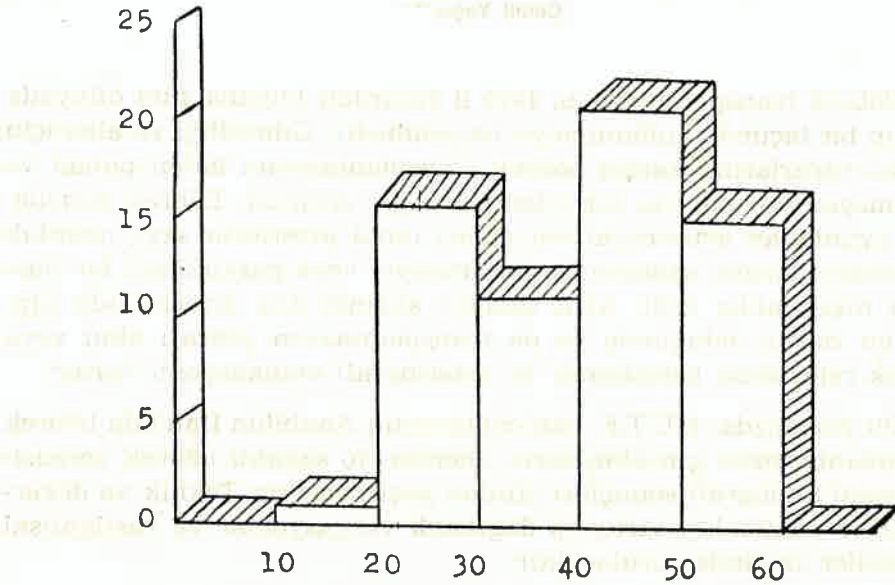
Anjiografik incelemelerin 41 tanesi Radiodiagnostik Anabilim Dalında AOT film değiştiricili Elema-Schonander Konvansiyonel anjiografi cihazı ile, 29 tanesi ise PHILIPS ARC-U 14 DSA sisteminde yapılmıştır,

\* A. Ü. Tıp Fakültesi Radiodiagnostik Anabilim Dalı Başkanı Prof. Dr.

\*\* A. Ü. Tıp Fakültesi Radiodiagnostik Anabilim Dalı Öğr. Üy. Doç. Dr.

\*\*\* A. Ü. Tıp Fakültesi Radiodiagnostik Anabilim Dalı Araştırma Gör. Dr.

Uygulama yöntemimiz tüm vakalarda Seldinger tekniği ile kateterizasyonla önce non-selektif abdominal aortografi, arkasından kateter değiştirilerek bilateral selektif renal arteriografi şeklindedir. Uygulama yöntemi olarak yalnızca non-selektif abdominal aortografi veya İV DSA'nın yeterli olduğu kanısında değiliz. Renal arterler ve böbrek parankiminin ayrıntılı bir biçimde incelemesinin ancak selektif arteriyel kateterizasyonla mümkün olacağı inancındayız. Yaş grupları Şekil I de verilmiştir.



Şekil 1 : Olgularımızın Yaş Gruplarına Göre Dağılımı

Toplam 70 olgunun 38 i (% 54) erkek, 32 si (% 46) kadındı.

Yıllara göre olgu dağılımında son yıllarda belirgin bir artış olduğu gözlemlendi. Böbrek transplantasyonunun yaygınlaşması ve DSA'nın uygulamaya getirdiği yenilik ve kolaylıkların bu artışın başlıca nedeni olduğunu düşünüyoruz.

### BULGULAR

70 olgumuzun 51 tanesinde (% 73) her iki böbrek birer renal arter ile besleniyordu. 16 olgumuzda (% 23) ise tek tarafta birden fazla sayıda renal arter vardı. Bilateral çift arter oranı ise serimizde 3 olgu ile % 4 bulunmuştur. Olgularımızın arter sayıları Tablo I de verilmiştir.

Tablo I : Olgularımızın Renal Arter Sayıları

Heriki Böbrekte Birer Renal Arter	51 (% 73)
Sağ Böbrekte İki Renal Arter	7 (% 11)
Sol Böbrekte İki Renal Arter	7 (% 11)
Heriki Böbrekte İki Renal Arter	3 (% 4)
Sağ Böbrekte Üç Renal Arter	1 (% 0,2)
Sol Böbrekte Üç Renal Arter	1 (% 0,2)
<b>TOPLAM</b>	<b>70</b>

Serimizde arter anomalileri dışında bir dizi renal ve ekstrarenal patoloji mevcuttur. Patolojiler Tablo II de gösterilmiştir.

Tablo II : Olgularımızdaki Anomaliler ve Tesadüfi Patolojiler

<b>MULTİPL RENAL ARTERLER</b>		19 (% 27)
Tek Taraflı	16 (% 23)	
İki Taraflı	3 (% 4)	
<b>RENOVASKÜLER</b>		11 (% 16)
Fibromüsküler Hiperplazi	7 (% 10)	
Ateroskleroz	4 (% 6)	
<b>BÖBREĞE AİT</b>		8 (% 11,4)
Hipoplazi	3 (% 4)	
Parankim Hastalığı	2 (% 3)	
Kist	2 (% 3)	
Taş	1 (% 1,4)	

## TARTIŞMA

Klinik ve laboratuvar olarak sağlıklı kişilerden oluşan böbrek vericilerinde saptadığımız multipl renal arter oranları literatür ile uyum göstermiştir. Normal popülasyonun «mini» bir örneği olan bu gruptaki doğmalık renal arter anomalisi oranı, sağlıklı toplumdaki oran hakkında fikir vericidir. Bulgularımızın literatür ile karşılaştırması Tablo III te verilmiştir.

Multipl renal arterler böbrek vericilerinde sorun olmaktadır. Bazı cerrahlar küçük üst poler arterleri nakil için sakıncalı görmemektedir. Fakat alt poler arterler üreteral iskemi oluşturması nedeniyle böbrek vericisi olarak kabul edilmezler (3).

Tablo III : Değişik Serilerdeki Renal Arter Sayıları

Seriler	Bilateral Tek Arter	Tek Taraf İki Arter	Bilateral İki Arter	Serideki Olgu Sayısı
Strauser	44 (% 73)	13 (% 22)	3 (% 5)	60
Spring	250 (% 56)	141 (% 32)	53 (% 12)	444
Serimiz	51 (% 73)	16 (% 23)	3 (% 4)	70
Boijsen	485 (% 76)	153 (% 24)		638
Anson	144 (% 72)	56 (% 28)		200

(Kadavra)

Spring ve arkadaşlarının serisinde 17 multipl renal arterli olguda transplantasyonun başarı ile gerçekleştirildiği bildirilmektedir (3).

Renal arter uzunluğunun ölçümü önemli, ancak anjiyografilerde çoğu kez ihmal edilen bir konudur. Uygun bir anastomoz için 2 cm. lik bir arter uzunluğu gerekir. Renal arterin 1 cm.den küçük olduğu durumlarda transplantasyon zordur. Anjiyografik olarak renal arter uzunluğunda herhangi bir kuşku varsa 45 derecelik oblik grafiler ile tam uzunluk ortaya konmaya çalışılmalıdır.

Vasküler anomaliler arasında sıklıkla karşılaşılan bir anomali de fibromusküler hiperplazidir. Serimizde % 10 oranında olan bu anomaliyi Spring ve arkadaşları % 3 oranında saptamışlardır. Aynı seride darlığın aortaya yakın olması durumunda, dar olan parçanın çıkarılarak distal parçanın transplantasyona uygun olabileceğinden bahsedilerek bu konuda 4 olgu sunulmuştur (2).

Böbrek vericisi araştırmalarında ateroskleroz tanısı önem taşımaktadır. Özellikle aortada aterom plakları bulunan yaşlı hastalarda renal arterlerin değişik pozisyonlarda alınan radyografiler ile ayrıntılı bir biçimde izlenmesi gerekir.

Serimizde % 3 oranında görülen basit böbrek kistleri çok büyük olmadıkları zaman transplantasyona engel teşkil etmemektedir.

Kronik parankim hastalığı oranı olan % 3 literatür ile uyumlu bulunmuştur.

Literatürde böbrek verici araştırması için önerilen muhtelif anjiyografik yöntemler vardır. Strauser ve arkadaşları İV DSA'nın % 68 oranında yeterli bir renal arter incelemesi olacağı görüşündedirler (3). Hillman ve arkadaşları ise 11 olgunun iki tanesinde renal arter sayısı belirlemede yanılığa düştüklerini belirtmektedir (4).

İV DSA'nın spatial rezolüsyonu düşüktür. Ayrıca hasta hareketlerinden fazlası ile etkilenip artefakt oluşturmaktadır. Bu nedenle küçük aksesuar arterlerin görülmesi çok zordur. İV yöntem ile yapılan böbrek verici araştırması serilerinde, olguların çoğu tek renal arterlidir. Bu durum da tekniğin sağlıklı değerlendirilmesini güçleştirmektedir (4).

Böbrek verici araştırmalarında anjiyografi; renal arter sayı ve uzunlukları ile böbrek patolojilerinin araştırılması amacıyla yapılır. Bu nedenle % 100'e yakın güvenilirlikte olması beklenir. Non-selektif ya da İV DSA yöntemleri ile damar süperpozisyonları, hareket ve gaz artefaktları renal arter görüntüsünü önemli ölçüde engeller. İncelemenin selektif arteriyel yapılması, gerektiğinde oblik grafiler alınarak renal arter anatomisinin açıklıkla ortaya konması, sağlıklı bir transplantasyonun ilk şartıdır kanısındayız.

## SONUÇLAR

1. Böbrek vericileri için anjiyografi istemindeki son yıllardaki artışı, transplantasyonun yaygın olarak uygulanması ve anjiyografik inceleme yöntemlerindeki gelişmeye bağlıyoruz.
2. Serimizde multipl renal arter oranları literatür ile uyumlu, fibromusküler hiperplazi olgularının oranı ise uyumlu bulunmadı.
3. Böbrek verici araştırmalarında aterom plaklarının tanısı büyük önem taşımaktadır.
4. Literatürde değişken doğruluk oranları ile verilen non-selektif ve İV DSA teknikleri ile sağlıklı bir renal arter araştırması yapılamayacağı sonucuna varıldı.

## ÖZET

Anabilim Dalımızda böbrek transplantasyonu için kliniklerce önerilen 70 sağlıklı böbrek vericisine uygulanan selektif anjiyografi sonuçları gözden geçirildi. İVP ve laboratuvar çalışmaları normal olmasına karşılık 38 olguda renal arter anomalisi veya böbrek patolojisi saptandı. Sonuçlar benzer serilerdeki sonuçlar ile karşılaştırıldı. Ayrıca böbrek verici araştırmasındaki optimal anjiyografik yöntemler tartışıldı.

## SUMMARY

### Renal Angiography Results in Potential Kidney Donors

Selective renal angiography findings of seventy healthy subjects suggested as potential kidney donors by nephrology clinics were reviewed. Renal artery anomalies or parenchymal pathologies were determined angiographically in thirty-eight patients in spite of normal laboratory and urography findings. Our results were compared with other series. Furthermore, optimal angiographic methods of such cases were discussed.

## KAYNAKLAR

1. Hillman B.J., Zukoski C.F., Ovitt T.W., Ogden D.A., Capp M.P. : Evaluation of potential renal donors and renal allograft recipients : Digital video subtraction angiography. *AJR* 138 : 921-925, 1982.
2. Spring D.B., Salvatierra O., Palubinskas A.J., Amend W.J.C., Vincenti F.G., Feduska N.J. : Results and significance of angiography in potential kidney donors. *Radiology* 133 : 45-47, 1979.
3. Strauser G.D., Stables D.P., Weil R. : Optimal technique of renal arteriography in living renal transplant donors. *AJR* 131 : 813-816, 1978.
4. Rabe F.E., Smith E.J., Yune H.Y., Klatt E.C., Leapman S.B., Filo R.S. : Limitations of digital subtraction angiography in evaluating potential renal donors. *AJR* 141 : 91-93, 1983.