

TEMPORAL LOBUN SEKSÜEL FONKSİYONLAR ÜZERİNE ETKİSİ*

H. Deda**

H. Uluğ**

İ. Karacan***

R. Palabıyıköğlü****

Doğanın temel kanunlarından biri olan, her canlının türünü devam ettirmesi, ancak seksüel fonksiyonların yeterli ve düzgün olması ile sağlanabilir. Sağlıklı bir seksüel fonksiyon ise psikojenik, vasküler ve nörojenik mekanizmaların bir uyum içinde çalışması ile mümkündür. Bununla birlikte seksüel disfonksiyonlarda patolojinin, mekanizmanın hangi seviyesinde olduğunu tespit etmek oldukça zordur. Bunun için seksüel fonksiyonu oluşturan zincirleme mekanizmanın her seviyesinin detaylı olarak kontrol edilmesi gerekmektedir. Psikojenik vasküler ve periferik nörojenik sebepler olmamasına karşılık hastalarda mevcut olan seksüel disfonksiyonlar serebral patolojilerin rolünün ne olduğu sorusunu gündeme getirmiştir.

Vücuttaki tüm fonksiyonlarda olduğu gibi seksüel fonksiyonlarında esas merkezi beyindir. Seksüel fonksiyonların elektriksel stimülasyon yoluyla incelenmesi ile ilgili geniş çalışmalar yapılmış olmakla birlikte, penis ereksiyondan sorumlu yapıların lokalizasyonuna ilişkin yeterli bilgi yoktur. Bu konudaki en geniş bilgiler, Maclean'ın squirrel maymunları (*Saimiri sciureus*) üzerinde stereotaksik elektriksel stimülasyonla yaptığı çalışmalarla elde edilmiştir (21). Serebral lezyonlardan sonra oluşan disfonksiyonlar ile ilgili birçok hayvan deneyi yapılmış olmasına karşılık, konuya henüz tam bir açıklık getirilememiştir. Temporal lob hayvanlarda seksüel ve nöroendokrin fonksiyonu düzenlemektedir. Temporal lob limbik kompleksin selektif lezyonlarında

* Bu araştırma Ankara Üniversitesi Araştırma Fonunun destekleri (86 09 00 22) ile gerçekleştirilmiş ve 17 th Congress of Middle East Neurosurgical Society ve I. Cinsel Fonksiyon ve Bozuklukları Ulusal Kongresinde takdim edilmiştir.

** A.Ü. Tıp Fakültesi Nöroşirürji Anabilim Dalı Uzmanı

*** Professor and Director of Sleep Disorders and Research Center Baylor College of Medicine. Houston, USA.

**** A.Ü. Tıp Fakültesi Psikiyatri Anabilim Dalında Klinik Psikolog

sıçanlar ve kedilerde hormonal ve seksüel bozukluklar husule geldiđi gösterilmiştir. Bu bilgilerin ışığında bugün için insanlardaki temporal lobunda aynı şekilde fonksiyon gördüğünü söylemek mümkün değildir. Nitekim yapılan yayınlarda temporal epilepsiden sonra bazen hiposeksüalite bazende hiperseksüalite görülmektedir. Bugün için hangi tip lezyonlarda hipo veya hiperseksüalite görüldüğü veya temporal lobun hangi bölgesinin seksüel fonksiyonlar ve hatta hipo veya hiperseksüalite üzerinde rol oynadıđı bilinmemektedir. Gelişen teknoloji bugün bize tüm bu soruların cevaplarını sağlayabilecek düzeydedir.

Bu araştırma; gelişen teknolojinin sağladığı olanaklardan da faydalanılarak temporal lobun erkeklerdeki seksüalite ile olan ilişkisini tanımlama amacı ile yapılmıştır.

MATERYEL ve METOD

Ankara Üniversitesi Tıp Fakültesi Nöroşirürji Anabilim Dalı'nda 1986 - 1988 yılları arasında 6 hasta temporal lob lezyonlarının seksüel fonksiyonlar üzerine etkisini araştırmak amacı ile NPT (Nocturnal Penil Tumescence) programına alınmışlardır. Programa alınan her hastada ilk basamak anamnezdir. Hastanın detaylı medikal, seksüel ve uyku anamnezi alınır.

Hastanın alkol alıp almadığı, devamlı kullandığı ilacı olup olmadığı, özellikle Methyldopa, clonidin, tricyclik ilaçlar, diüretikler, benzodiazepinler, antikolinergik ajanlar, sempatik blokaj yapan ilaçlar, propranolol, cimetidine, antihipertansifler, vincristine ve antiepileptikler gibi impotansa neden olabilecek ilaçları kullanıp kullanmadığı, Narkotik kullanıp kullanmadığı, daha önce kaza ya da ameliyat geçirip geçirmediği (özellikle genital bölgelere ait), yol yürümekle baçağına ağrı gelip gelmediği, sorulur.

Daha sonra hastaya psikojenik değerlendirme için MMPI (Minnesota Multifazik Personality Inventory) testi verilir. Hastanın klinik durumu ile ilgili geniş bilgi edinilmesini sağlayan MMPI testi diğer tetkik araçları ile birlikte hastanın psikopatolojisinin değerlendirilmesinde oldukça önem kazanmaktadır (2). Bu şekilde impotansın psikojenik bir temeli olup olmadığı araştırılır.

Bundan sonraki basamak fizik muayenedir. Hastanın fizik muayenesini takiben detaylı bir nörolojik muayene yapılır. Daha sonraki basamak nörovasküler muayenedir. Hasta supin pozisyonunda yatırılır ve brakial ve parmaktaki kan basıncı ölçülür. Takiben ayrı ayrı penisin sağ ve sol dorsal ve sağ ve sol kavernöz arterlerin kan basıncı

tespit edilir ve egzersiz sonrasındaki basınçlarla karşılaştırılarak penis ve brakial kan basınçları oranlanır (22). Hastanın vasküler muayenesini takiben EMG'si yapılarak bulbokavernöz refleks cevabı ölçülür (6).

Hastaya laboratuvar tetkiki olarak rutin kan, idrar, NPN, AKŞ ve hipofiz hormonları istenir.

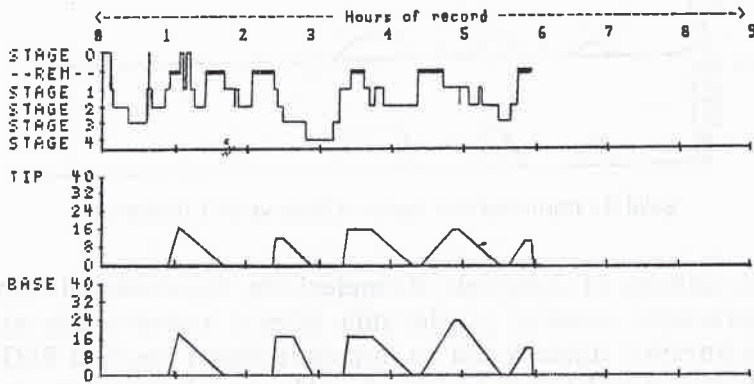
Hasta protokolü en az iki gece için hazırlanmış uyku programına göre yapılır. İlk iki geceden elde edilen veriler yeterli olmadığı takdirde veya özel testler yapılması gerektiğinde hasta 3. bir gece daha uyutulur.

Kullanılan poligraf sekiz kanalıdır. Çekilen traselerde EEG 50 uv 5 mm'ye, EOG 50 uv 7.5 mm'ye kalibre edilmiştir. Kayıt esnasında 180 mm genişliğinde dereceli poligrafik kâğıd kullanılmakta ve kâğıd hızı 10 mm/sn olarak ayarlanmaktadır.

İlk gece hastada maksimum ereksiyon oluştuğu takdirde içeri girilerek hastanın penis rigiditesi tespit edilir.

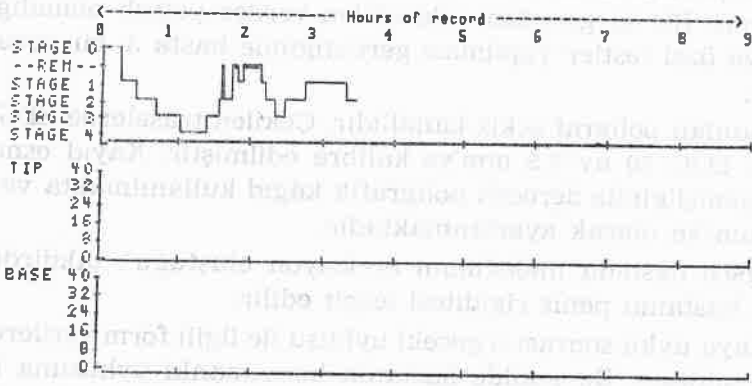
Hastaya uyku sonrası o geceki uykusu ile ilgili form verilerek doldurması sağlanır. Bu şekilde hastanın her zamanki uykusuna benzer bir uyku uyuyup uyumadığı tespit edilir. Daha sonra poligraf uyku sonrası tekrar kalibre edilerek gece boyunca kalibrasyonun bozulup bozulmadığı dolayısı ile elde edilen trasenin geçerli olup olmadığı kontrol edilmiş olur.

Temporal lob lezyonu olan 6 hastanın 2 gece boyunca yapılan NPT monitörizasyonu sonucunda; median temporal lobu ve hipokampusunda içine alan araknoid kisti bulunan hastada hiperseksüalite tespit

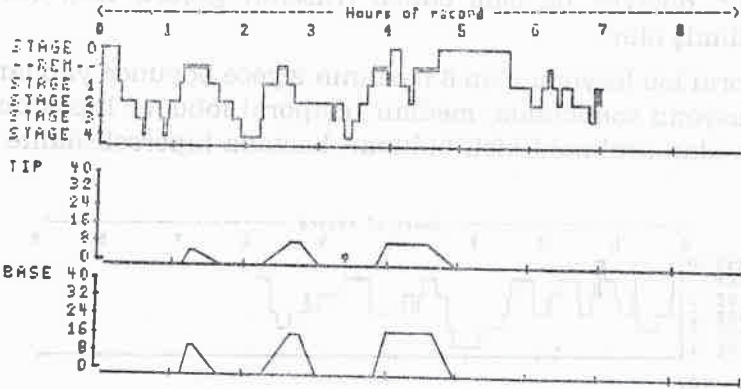


Şekil 1 - Hiperseksüalite gösteren hastanın Uyku ve NPT histogramı

edilmiştir (Şekil 1). BBT'lerinde anterior temporal lob yerleşimli kitlesi olan 3 hastanın NPT değerlendirilmesi sonucunda 1 hasta impotent 2 hasta ise hiposeksüel olarak bulunmuştur. Derin median temporal lob yerleşimli lezyonu olan hasta impotent olarak değerlendirilmiştir (Şekil 2). Pterion yerleşimli menenjiyoması olan vaka ise normoseksüel olarak bulunmuştur (Şekil 3).



Şekil 2 - İmpotent hastanın Uyku ve NPT histogramı



Şekil 3 - Normoseksüel hastanın Uyku ve NPT histogramı

Bu hastaların EEG değerlendirmelerinde, hiperseksüel olan hastada hemisferlerin anterior yarılarında izlenen yavaş dalga aktivitesi olmasına karşılık, hiposeksüel ve impotent olan 4 hastada EEG'nin focal odak gösterdiği tespit edilmiştir. Normoseksüel olan hastanın EEG'si ise normal sınırlardadır.

Bu hastaların hormonal incelenmesinde ise seksüel fonksiyon değişikliği gösteren 5 hastanın 4'ünde prolaktin yüksekliği 1 tanesinde ise FSH ve LH yüksekliği tespit edilmiştir. Bu hastaların testosteron seviyeleri ise normal olarak bulunmuştur. Normoseksüel olan hastanın hormonları ise normal sınırlarda bulunmuştur.

TARTIŞMA

Gelişen teknoloji ile birlikte gerek seksüel fonksiyonların işleyişi daha iyi anlaşılmakta ve gerekse tedavi yöntemlerinde büyük aşamalar kaydedilmektedir. Önceleri % 90'lara varan oranlarda psikojenik olarak kabul edilen seksüel fonksiyon bozukluklarının, bugün için büyük oranda organik sebeplere bağlı olduğu artık anlaşılmıştır. Ereksiyon mekanizmalarının giderek anlaşılması impotansa neden olabilecek organik sebeplerinde giderek artmasına neden olmuştur. Halen seksüel fonksiyonları fizyolojik bir temelde değerlendirebilen tek objektif test NPT'dir (7,15). İlk defa 1944 yılında Ohlmeyer ve arkadaşları tarafından tanımlanan NPT, uyanıklık durumundaki ereksiyon kapasitesini gösteren yegane biyolojik testtir (16,17,25). 1960'lı yıllardan sonra klinik uygulamaları başlayan NPT normal bir uyku süreci içerisinde oluşan penis ereksiyonunun tespit edilmesi esasına dayanmaktadır. Bütün sağlıklı erkeklerde NPT normal bir uyku süreci içerisinde ortalama 100 dakika kadar sürmektedir. Total NPT zamanı ise herbiri 20 - 40 dakika kadar süren 3 veya 4 kez oluşan episodelerden ibarettir (10,12,13,19). Uyku REM ve NonREM olarak ikiye ayrılmaktadır. NPT otonomik aktivasyon ve rüya ile karakterize REM uykusu ile yakın ilişkilidir, bununla birlikte NPT ve rüyalar aynı zamanda gelişmesine rağmen NPT'nin seksüel rüya ile ilişkisi yoktur (14,18).

Vücuttaki tüm fonksiyonlarda olduğu gibi seksüel fonksiyonlarında esas merkezi beyindir. Oldukça kompleks bir işleyiş yapısına sahip olan seksüel fonksiyonların beyindeki yerleşim bölgeleri ve bölgeler arasındaki ilişkiler tam olarak ortaya çıkartılabilmiş değildir. Yapılan hayvan deneyleri; temporal lobun, seksüel ve nöroendokrin fonksiyonlar üzerinde düzenleyici bir rol oynayan önemli bir merkez olduğunu ortaya çıkarmıştır. Bununla birlikte temporal lobun hangi tip lezyonlarında hipo veya hiperseksüalite görüldüğü ve temporal lobun hangi bölgesinin seksüel fonksiyonlar üzerinde rol oynadığı bugüne kadar objektif testlerle gösterilebilmiş değildir.

Yapılan arařtırmalarda temporal lob limbik kompleksin selektif lezyonlarının sıçanlar ve kedilerde hipogonadotropik hipogonadizm ve tavřanlarda hiperprolaktinemiye yol ađtıđı gsterilmiřtir (24). Yapılan anatomik alıřmalar sonucunda temporal lobdan kalkan epileptiform deřarjların inhibitr stria terminalis veya stimlatr ventral amygdalofugal yollarla hipotalamusun gonadotropin ve prolaktin sekresyonunu etkilediđi ve bunun sonucunda hipogonadizm ve hiperprolaktinemi husule geldiđi sonucuna varılmıřtır (1,3,4). Nitekim hastalarımızın hormon tetkiklerinde; seksel fonksiyon bozukluđu gsteren hastalarımızdan 4 tanesinde PRL dzeyi hafif derecede yksek, 1 tanesinde ise FSH ve LH hormonları yksek olarak bulunmuřtur. Bu hastaların testesteron dzeyleri ise normal sınırlarda bulunmuřtur. Normoseksel olan hastamızda ise hormonal bir patoloji tespit edilmemiřtir.

Temporal lob lezyonu olan arařtırmaya alınmıř 6 hastanın NPT deđerlendirilmesi sonucunda; 1 hastada hiperseksalite, 2 hastada ise hiposeksalite tespit edilmiř olup 2 hasta impotent ve 1 hastada normoseksel olarak kabul edilmiřtir. Hastaların seksel fonksiyonla iliřkili olarak psikolojik, nral, vaskler ve hormonal sistemleri kontrol edildiđinden, tespit edilen seksel fonksiyon farklılıkları temporal lob lezyonlarına bađlıdır.

Hiperseksalite tespit edilen hastada operasyonda araknoid kist tespit edilmiřtir. Hastanın BBT'sinde temporal lobun byk bir kısmını kaplayan araknoid kist median temporal lobu ve hipokampusuda iine almaktadır. Bu bulgu Dewsbury ve arkadařlarının sıçanlar zerinde yaptıkları arařtırmalar sonucunda bildirdikleri total hipokampus lezyonu sonucu iftleřme ve koitus sresinin uzadıđı řeklindeki bulguları ile uyum tařımaktadır (5,20).

BBT incelemelerinde anterior temporal lob yerleřimli tmr tespit edilen hastaların NPT incelemeleri sonucu 2 hasta hiposeksel 1 hasta ise impotent olarak deđerlendirilmiřtir. Derin median temporal lob yerleřimli tmr tespit edilen ve aynı zamanda ileri derecede intrakranial basıncı artıř bulgularıda olan diđer hasta ise impotent olarak bulunmuřtur.

Seksel fonksiyonlarda azalma grlen 2 hiposeksel ve 2 impotent hastanın BBT incelemesinde hepsinde de tmr tespit edilmiř olup 3 tanesi anterior temporal lob yerleřimli, 1 tanesi ise derin me-

dian temporal yerleşimli olarak tespit edilmiştir. Derin median yerleşimli lezyonu olan hastada aynı zamanda klinik olarak ileri derecede intrakranial basınç artışı bulguları da tespit edilmiştir.

Bu bulgular Hierons ve Saunders'in anterior temporal bölgenin ve bağlantılarının seksüel fonksiyonların kontrolünde önemli bir bölge olduğu ve bu bölgede yerleşen lezyonlarda impotans olduğu yolundaki iddiaları ile paralellik taşımaktadır (8).

Lezyonu daha çok pterion bölgesine yerleşmiş olan ve normoseksüel olarak değerlendirilen hastanın patoloji raporu menenjioma olarak rapor edilmiştir. Seksüel fonksiyonlarında azalma tespit edilen diğer 4 hastanın patoloji raporları ise glial tümör olarak rapor edilmiştir.

Temporal epilepside hiposeksüalite hiperseksüaliteye nazaran daha sık olarak görülmektedir. Nitekim Gastaud ve Collomb temporal lob epilepsili hastaların 2/3'ünde impotans görüldüğünü bildirmiştir (3,9). Ayrıca Johnson, Spark, Taylor ve Blumer de temporal epilepside hiposeksüalite görüldüğünü bildirmişlerdir (3,11,23,24). Araştırmaya alınan hastalarımızda da; Hiperseksüalite görülen hastamızın EEG'si hemisferlerin anterior yarılarında izlenen yavaş dalga aktivitesi şeklinde rapor edilmiştir. Hiposeksüalite ve impotans görülen hastalarımızın EEG'lerinde ise temporal bölgede odak gösteren düzensiz dalga aktivitesi şeklinde rapor edilmiştir. Normoseksüel hastamızın EEG'sinde ise patolojik bulgu tespit edilmemiştir. Bizim bu bulgularımızda literatür ile uyumludur.

Sonuç olarak; temporal lobun seksüel fonksiyonlar üzerindeki etkilerini, temporal lob patolojilerinden yola çıkarak değerlendirmeye yönelik bu araştırma programı ile ilk kez objektif kriterlerinde kullanılmasıyla insanlarda da temporal lobun seksüel ve nöroendokrin fonksiyonlar üzerinde etkili son derece önemli bir merkez olduğunu söyleyebiliriz.

ÖZET

Temporal lob lezyonlarının seksüel fonksiyonlar üzerinde etkilerini araştırmak amacı ile temporal lob lezyonu olan 6 hastanın 2 gece boyunca yapılan NPT monitörizasyonu sonucunda 1 hastada hiperseksüalite, 2 hastada hiposeksüalite, 2 hastada impotans tespit edilmiş ve 1 hastada normoseksüel olarak bulunmuştur.

Hastaların yapılan hormon incelemelerinde 4 hastada PRL, 1 hastada ise FSH ve LH düzeyi yüksek olarak bulunmuştur. Bu hastaların testesteron düzeyleri ise normal olarak tespit edilmiştir.

Bu bulgularla; temporal lobun, objektif kriterlerin ışığında, literatürle uyumlu olarak seksüel ve nöroendokrin fonksiyonlar üzerinde etkili olduğunu ve gerek seksüel ve gerekse nöroendokrin bozukluğu olan hastalarda bu bulguları açıklayacak bir patoloji tespit edilemediği takdirde temporal lobun mutlaka detaylı olarak incelenmesi gerektiğini söyleyebiliriz.

SUMMARY

The Effect of Temporal Lobe On Sexual Functions

Temporal lobe modulates sexual, reproductive, and neuroendocrine function in animals. However so far, it has not been shown by objective tests, that what kind of lesions of the temporal lobe results in hypo or hypersexuality and which part of the temporal lobe plays a role in sexual functions in men.

Sleep and NPT monitorization were held on in six patients with temporal lobe tumors in order to investigate the effect of temporal lobe on sexual functions the Neurosurgical Department of the University of Ankara, Faculty of Medicine.

The results were as follows; hypersexuality in one patient, hyposexuality in 2 patients, impotence in 2 patients, and normosexuality in one patient. The endocrinologic tests in these patients were as follows; in 4 patients PRL, and in one patient FSH and LH were found to be increased. The testosterone levels of these 6 patients were normal.

In conclusion, we can say that temporal lobe is effective on sexual and neuroendocrinologic functions.

Key words : Temporal lobe, Impotence, NPT, Sexual Functions

KAYNAKLAR

1. Berkovic S.F., Temporal lobe epilepsy in hyposexual men., The Lancet March 17, 622-623, 1984.
2. Beutler L.E., et al., MMPI and MIT discriminators of biogenic and psychogenic impotence. Journal of Consulting and Clinical Psychology vol 43, No 6 899-903, 1975.
3. Blumer D., Walker E., Sexual behavior in temporal lobe epilepsy. Arch Neurol Vol 16, 37-43, 1967.

4. Blumer D., Hypersexual Episodes in Temporal Lobe Epilepsy., *Amer J. Psychiat.* 126 : 8, 1099-1105, 1970.
5. Dewsbury D.A., et al., Effects of Hippocampal lesions on the copulatory behavior of male rats., *Physiology and Behavior.* vol 3, pp. 651-656, 1968.
6. Ertekin C., and Reel F., Bulbocavernosus refleksi in normal men and in patients with neurogenic bladder and/or impotence., *Journal of the Neurological Sciences*, 28 : 1-15, 1976.
7. Fisher C. et al., Evaluation of nocturnal penile tumescence in the differential diagnosis of sexual impotence. *Arch Gen Psychiatry* Vol 36, April, 431-437, 1979.
8. Hierons R., and Saunders M., Impotence in patients with temporal-lobe lesions., *The Lancet* october 8, 761-763, 1966.
9. Hunter R., Transvestism, impotence and temporal lobe dysfunction., *J. neurol. Sci* 4 : 357-360, 1967.
10. Hirsch C.J., et al., Some characteristics of nocturnal penile tumescence in early middle-aged males., *Comprehensive psychiatry*, Vol 13, No 6, 539-548, 1972.
11. Johnson J., Sexual impotence and the limbic system., *Brit. J. Psychiat.* 111, 300 - 303, 1965.
12. Karacan I., Some characteristics of nocturnal penile tumescence in elderly males, *Journal of Gerontology* vol 27, No 1, 39-45, 1972.
13. Karacan I. et al., Establishment and implementation of standardized sleep laboratory data collection and scoring procedures., *Psychophysiology* vol 15, no 2, 173-179, 1978.
14. Karacan I. et al., The ontogeny of nocturnal penile tumescence. *Waking and sleeping* 1 : 27-44, 1976.
15. Karacan I., Advances in the diagnosis of erectile impotence., *Medical Aspects of human sexuality*, May, 1978.
16. Karacan I., Clinical value of nocturnal erection in the prognosis and diagnosis of impotence., *Medical Aspects of human sexuality*, April, 1970.
17. Karacan I., Moore C.A., Objective methods of differentiation between organic and psychogenic impotence., *Male Reproductive Dysfunction.* Marcel Dekker Inc., New York and Basel, pp : 545-562, 1986.
18. Karacan I., Nocturnal penile tumescence as a biologic marker in assessing erectile dysfunction., *The Journal of the academy of psychosomatic medicine* vol 23, No 4, 1982.
19. Karacan I., et al., Some characteristics of nocturnal penile tumescence in young adults., *Arch Gen Psychiat.* Vol 26 351-356, 1972.
20. Klüver H., and Bucy P.C., Preliminary analysis of functions of the temporal lobes in monkeys., *Archives of Neurology and Psychiatry*, Vol 42, No 6, 979-1000, 1939.

21. MacLean P.D., and Ploog D.W., Cerebral representation of penile erection., *Journal of Neurophysiology* Vol 25, 29-55, 1962.
22. Nagler H.M., et al., The role of fenular penile brachial indices in the assessment of penile vasculature. American Urological Association, 77th Annual Meeting, 1982.
23. Shukla G.D., et al., Sexual disturbances in temporal lobe epilepsy : A controlled study., *Brit. J. Psychiat.* 134 : 288-292, 1979.
24. Spark R.F., et al., Hypogonadism, hyperprolactinaemia, and temporal lobe epilepsy in hyposexual men., *The Lancet*, February 25, 413-417, 1984.
25. Williams R.L., Karacan I., The role of the sleep laboratory in diagnosis and treatment of impotence. *Sleep Disorders diagnosis and treatment*, John Wiley& Sons Pub., New York, Toronto, Brisbane, pp : 353-401, 1978.