

ŞİLÜRİLİ BİR OLGUDA CERRAHİ TEDAVİ SONUÇLARI

Y. Ziya Müftüoğlu*

Nihat Arıkan**

H. Fikret Solak***

Hamit Şahin***

Şilüri batı ülkelerinde ve memleketimizde nadir görülen bir hastalıktır. Filarial parazitik enfeksiyonların endemik olduğu Japonya, Hindistan, Güneydoğu Asya ve Mısır'da filariazisin geç bir komplikasyonu olarak sıkca görülmektedir. Etiyolojide filariazisten başka retroperitoneal bölgenin kronik enflamatuvar hastalıkları, ilerlemiş karinomalar ve malign lenfomalar da rol oynamaktadır (2,3,4,6).

Paraaortik lenf nodüllerinin tutulması sonucu, obstrüksiyona bağlı olarak lenf kanallarında dilatasyon ve bunu takiben basınç artışı ile sonuçta kanalların rüptüre olmasıyla üriner sisteme açılan fistüller oluşmaktadır. İdrar şilöz içeriğe bağlı tipik olarak süt görünümünde olup, genellikle hematüri ve proteinüri ile birlikte ve bu maddelerin idrarla kronik kaybı sonucu demir eksikliği anemisi, hipoproteinemi, albumin-globulin oranında azalma, kilo kaybı ve malnütrisyon gelişmektedir.

Ülkemizde ilk şilüri olgusu 1954 yılında Dr. İ. Günalp tarafından filariazisli bir hastada saptanmış, ilk cerrahi tedavi ise 1955 yılında bir başka filariazis komplikasyonunda Adana Numune Hastanesinde renal dekapsülasyon şeklinde uygulanmıştır (1). Literatür taramalarında ülkemizde cerrahi girişimle tedavi edilmiş bir başka şilüri olgusuna rastlanılmamıştır.

VAKA RAPORU

14 yaşında bir erkek olan hastamız, Eylül 1988'de idrarının süt görünümünde olması, idrar yaparken yanma ve kilo kaybı yakınmalarıyla kliniğimize başvurdu. İki yıl önce idrar bozukluğunu farkeden hastanın, bir başka hastanede değerlendirilerek o tarihten bu yana kontrol altında tutulduğu ve konservatif destekleyici tedavi uygulandığı öğrenildi. Başlangıçta idrarın şilöz görüntüsü zaman zaman gö-

* A.Ü. Tıp Fakültesi Üroloji Anabilim Dalı Öğretim Üyesi.

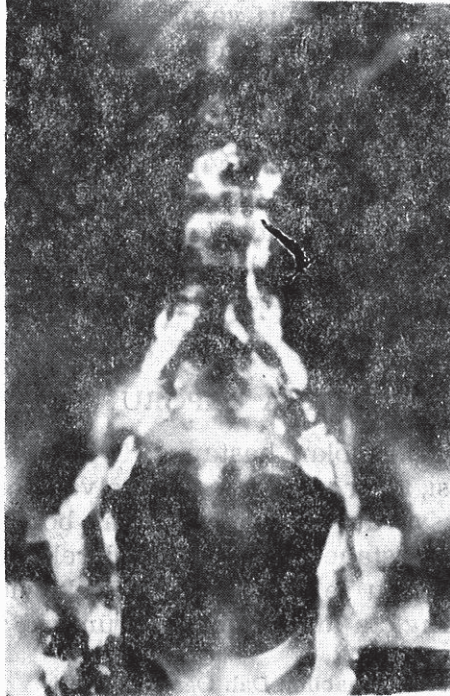
** A.Ü. Tıp Fakültesi Üroloji Anabilim Dalı Uzmanı.

*** A.Ü. Tıp Fakültesi Üroloji Anabilim Dalı Araştırma Görevlisi.

rüldüğü halde son 6 aydır devamlı bir hal aldığı ve kilo kaybının da bu süre içinde daha belirgin olduğu saptandı.

Fizik muayene bulguları yaşına göre normal olarak değerlendirildi. İdrar tetkikinde her sahada 25-30 eritrosit, 3-4 lökosit, 4 pozitif proteinüri mevcuttu. Şilöz görümlü idrar eterle reaksiyona girdiğinde berraklaşmaktaydı. Minimal düzeyde demir eksikliği anemisi tesbit edildi. Böbrek fonksiyon testleri, total lipid, kolesterol, sedimantasyon normal bulundu. Total serum proteini 4 gr/dl ve albumin 2.4 gr/dl olarak saptandı. Gece kanda birkaç kez yapılan filaria aramaları negatif olarak bulundu.

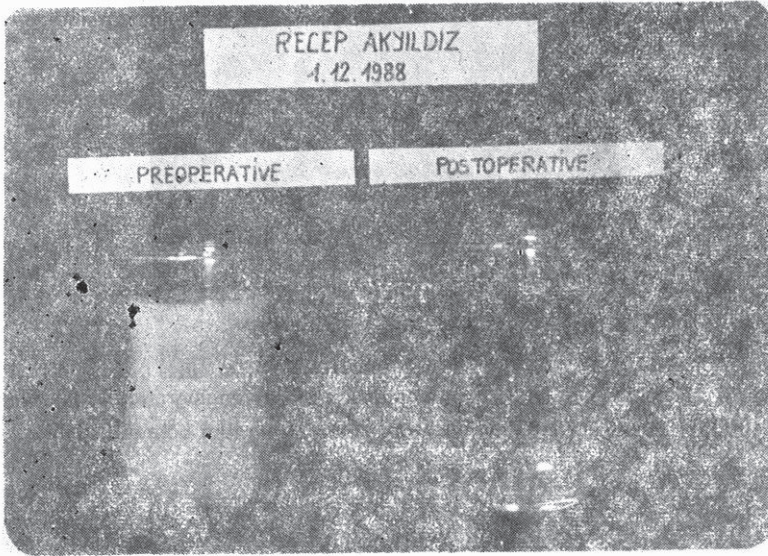
Direkt üriner sistem grafisi ve intravenöz pyelografide herhangi bir patolojik duruma rastlanmadı. Sistoskopik muayenede sağ üreter orifisinden şilöz özellikte, soldan ise berrak renkli idrar geldiği görüldü. Sağ retrograd pyelografide herhangi bir patoloji bulunamadı. Selektif anjiyografi (DSA) ve abdominal ultrasonografi ile CT-scanning bulguları normal olarak bulundu. Bipedal lenfanjiyografide sağda renal pelvis seviyesinde lenfopelvik ilişki olduğu görüldü (Şekil I).



Şekil I : İlk operasyondan önce bigedal levfangiografide sağda renal pelvis seviyesinde lenfopelvik ilişki olduğu görüldü (Şekil I).

Operasyondan 1 saat önce transpedal olarak Bleu Patente 4 ml verilip hasta operasyona alındı. Sağ lomber insizyonla retroperitoneal yoldan girilerek üreter üst bölümü ve böbrek çevre dokulardan tümüyle ayrılıp renal hilumda arter ve venler tamamen çıplak bir halde kalıncaya kadar bitişik dokulardan serbestleştirildi ve serbestleştirilen dokular kesilerek bağlandı.

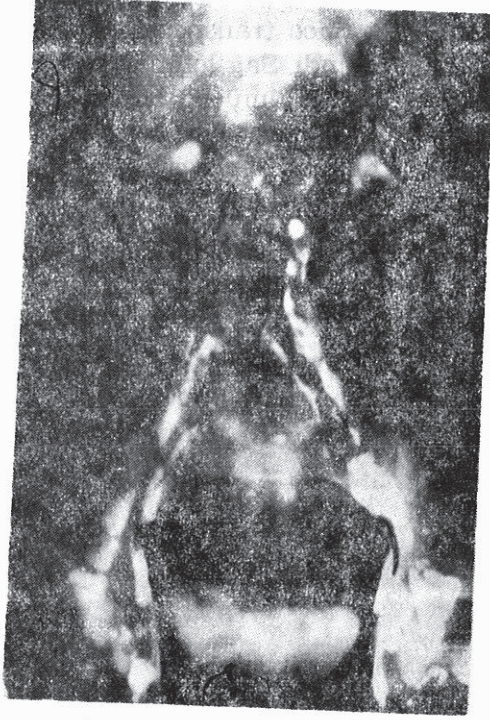Postoperatif 1. günde şilürinin tamamen kaybolduğu ve idrarın berraklaştığı görüldü (Şekil II). Operasyona ait hiçbir komplikasyon gözlenmedi ve hasta postoperatif 9. günde şifa ile taburcu edildi.



Şekil II : İlk operasyondan önceki ve postoperatif 1. günkü idrar görünümü.

45 gün sonra şilürinin tekrar başlaması nedeniyle hasta kliniğe yeniden yatırılarak nüksün yeri ve lokalizasyonunu saptamak amacıyla tetkik edildi. Bipedal lenfanjiografide renal hilus seviyesinin üstünde lenf akımında bir obstrüksiyon ve tüm böbrek kapsülü çevresince lenfatik kaçak olduğu gözlemlendi (Şekil III).

Tekrar operasyona alınan hastaya eski kesi yerinden girilerek renal dekapsülasyon yapıldı. Postoperatif 1. gün şilürinin tümüyle düzeldiği görüldü. Hasta postoperatif 8. gün hiçbir komplikasyon görmeden taburcu edildi. 3 ay sonraki kontrolünde hastamızda halen şilüri mevcut olmayıp, genel durumu tamamen düzelmiş durumda idi.



Şekil III : İlk operasyondan 45 gün sonra Bigedal levfongiografide renal hilus seviyesi üzerinde lenf akımından obstrüksiyon ve tüm böbrek kapsülü çevresince lenfatik kaçak

TARTIŞMA

Şilüri sıklıkla filariazis, daha az olarak retroperitoneal bölgenin kronik enflamatuvar hastalıkları, ilerlemiş karsinomalar ve malign lenfomanın bir komplikasyonu olarak görülür. Olgumuzda filarial bir enfeksiyon düşündüren lenfanjit, lenfadenit ,allerjik deri reaksiyonları gibi bulgular mevcut değildi. Birkaç kez geceleri tekrarlanan kan incelemelerinde filariazis bulunamadı. Ancak kanda mikrofilarianın görülmemesi filariazisi kesin olarak ekarte etmemektedir. Zira adult filarial parazitin ölmesi, supresif immunolojik mekanizmalarla mikrofilarianın tahribi veya üremesinin önlenmesi ile kan incelemeleri her zaman müsbet sonuç vermemektedir (2). Ülkemizde yapılan bir araştırmada kan incelemelerinde % 10-15 oranında negatif sonuçlar alındığı bildirilmektedir (7).

Gerek preoperatif olarak yapılan ultrasonografi, CT-scanning gibi tetkiklerde, gerekse cerrahi eksplorasyon esnasında retroperitoneal bölgede herhangi bir patoloji saptanamamış olup vakamızda etiyojoloji kesin olarak aydınlatılamamıştır.

Şilürinin tanısında sistoskopi, patolojinin mevcut olduğu tarafı göstermede önemlidir. Olgumuzda şilöz idrarın sağ üreter orifisinden geldiği görülerek patolojinin mevcut olduğu taraf saptanmıştır. Fistül yerinin gösterilmesinde İVP ve retrograd pyelografi nadiren aydınlatıcı olmaktadır (8). Gerek bu iki yöntemle, gerekse DSA, ultrasonografi ve CT-scanningle herhangi bir pozitif bilgi elde edilememiştir.

Fistül yerinin gösterilmesinde en etkin yöntem bipedal lenfanjiografidir. Lenfatik ve üriner sistem arasındaki fistüller renal pyelokalisiel sistem, mesane, üreter, üretra ve vezikula seminalis seviyelerinde görülebilmektedir. Lenfatikopelvik fistüller filariaziste % 93.3 oranında, nonfilarial şilüride ise % 1.5 oranında görülmektedir (5). Olgumuzda bipedal lenfanjiografide renal pelvikaliseal seviyede lenfoüriner ilişki gösterilmiştir.

Sistemik bulguların minimal düzeyde olduğu hafif derecedeki olgularda konservatif destekleyici tedavi yapılmasını önerenler vardır, ancak proteinüri ve kilo kaybı önemli oranlarda ise ve patoloji kalıcı bir hal almışsa tek tedavi şekli cerrahi müdahaledir (2,8).

Hastamızda şilürinin devamlı hale gelmesi, destekleyici tedaviye rağmen serum total protein ve albumin değerlerinin düşük bulunması, kilo kaybı nedeni ile cerrahi girişime karar verilmiştir. Bugün şilüri tedavisinde renal pelvisin gümüş nitrat ile kostik irrigasyonu, renal pedikül lenfatiklerinin cerrahi olarak kesilip bağlanması, renal dekapsülasyon, cerrahi internal drenaj ve sonuç alınamayan tek taraflı olgularda nefrektomi gibi müdahaleler uygulanmaktadır (8). Renal pedikül lenfatiklerinin cerrahi olarak kesilip bağlanması anatomik açıdan en mantıklı girişim olarak görülmektedir. Zira operasyonun amacı, tutulan böbreğin ve üreter üst kısmının çevre dokulardan izole edilerek böbrek damarlarına eşlik eden pedikül lenfatikleri-

nin bağlanması ve sonuçta böbrekle sisterna şili arasındaki bağlantının kesilmesidir (3,4,6,8). Bilateral olgularda tek ya da çift seansta her iki tarafa da müdahale edilmesi önerilmektedir (4). Hastamızda bu tekniğin uygulandığı bir cerrahi müdahale yapılmıştır. Ancak postoperatif birinci günde dramatik olarak kaybolan şilürünün 45 gün sonra nüks ettiği izlenmiştir. Bu tip cerrahi girişim uygulanan bir çalışmada şilürünün % 97.9 oranında derhal düzeldiği, % 1.3 oranında ise azaldığı, iki yıl içindeki takiplerde ise % 25.6 oranında nüks şilürü izlendiği bildirilmektedir. Bu nükslerin % 6.2'si aynı tarafta, % 8.1'i karşı tarafta görülürken % 11.3 oranında nüks yeri saptanamamıştır (3). Aynı tekniğin uygulandığı başka çalışmalarda da 3 ay - 12 yıl arası takiplerde % 73-74 oranında düzelmeye görüldüğü, nüks oranının % 26-27 olduğu bildirilmektedir (4,6). Gümüş nitrat instilasyonu uygulanan olgularda ise şilürü % 59.4 oranında hemen düzelmekte, ancak iki yıl sonra %35.6 oranında nüks olmaktadır (3).

Nüks olan hastalarda mutlaka tetkiklerin tekrarlanarak yeni fistül yerinin saptanması gerekir. Nitekim hastamızda tekrar bipedal lenfanjiografi yapılarak fistülün ilk müdahaleden önce görüldüğü gibi böbrek pyelokaliseal sisteminin daha üst seviyesinde bir obstrüksiyona bağlı pelvis düzeyinde olduğu saptanmıştır.

İkinci müdahalede renal dekapsülasyon yapılan hastanın postoperatif birinci günde şilürisi tümüyle kesilmiş olup 3 ay sonraki kontrolünde idrarın tamamen berrak olduğu görülmüştür.

3 ay içerisinde 6 kilo alan hastanın idrar tetkiki, rutin biyokimyasal incelemeleri normal olarak bulunmuştur. Total proteini 7.2 gr/dl, albumin 4.3 gr/dl olarak tümüyle normal sınırlarda saptanmıştır.

Olgumuzda, bugün en mantıklı cerrahi müdahale şekli olarak kabul edilen renal pedikül lenfatiklerinin kesilip bağlanması uygulanmış, ancak 45 gün gibi kısa bir süre zarfında aynı taraftan nüks olduğu görülmüştür. İkinci girişimle renal dekapsülasyon uygulanmış ve 3 aylık kontrol sonunda henüz nüks olmadığı saptanmıştır.

Tek bir olgu olması nedeniyle henüz kesin bir sonuç verememimize rağmen bu vakalarda pedikül lenfatiklerinin kesilip bağlanması ile birlikte renal dekapsülasyon uygulanmasının daha faydalı olacağı kanısındayız.

ÖZET

Süt görünümünde idrar etme yakınmalarıyla başvuran 14 yaşında bir erkek hastada tek taraflı şilüri saptandı. Renal pelvik bölgede şilüriye neden olan lenfo-renal şant bipedal lenfanjiografi ile gösterildi. İVP, RGP, selektif renal anjiografi, abdominal CT-scanning patolojinin etiolojisini ve yerini aydınlatmada yeterli bulunmadı.

Renal pedikül lenfatikleri cerrahi girişimle kesilip bağlanan hastada şilüri derhal düzeldi, ancak 45 gün sonra görülen nüks nedeniyle ikinci bir müdahale ile renal dekapsülasyon uygulandı.

SUMMARY

The Surgical Therapy Results in a Patient With Chyluria

A 14 year old male patient, who referred by the complaint of voiding milky urine, is evaluated and unilateral chyluria is determined. Lymphopelvic shunt causing chyluria at renal pelvic area has been shown by bipedal lymphangiography. IVP, RGP, selective renal angiography and abdominal CT-scanning were found inadequate in both showing the site of the pathology and the etiological cause.

Primarily surgical stripping and interruption of renal pedicle lymphatics was performed and chyluria stopped immediately, but 45 days later because of recurrent chyluria renal decapsulation is done.

KAYNAKLAR

1. Sipahioğlu, Hüseyin. : Almanya'da filaria araştırmaları. Türk Tıp Cemiyeti Mecmuası. 480-485, 1959.
2. Ciferri, Flavio., Glovsky, M.M. : Chronic Chyluria. A clinical study of 3 patients. J. Urol. 133 : 631-633, 1985.
3. Okamoto, K., Ohi, Y. : Recent distribution and treatment of filarial chyluria in Japan. 129 : 64-67, 1983.
4. Henry, H.Y., Leong, C.H., Ong, G.B. : Chyluria : Result of surgical treatment in 50 cases. J. Urol. 119 : 104-107, 1978.

5. Lang, E.K., Joyce, E.R., Brown, R.L. : Lymphangiographic demonstration of lymphaticocaliseal fistulas causing chyluria (Filariasis). J. Urol. 108 : 321-324 ,1972.
6. Karanjanala, D.K. : Technique of clearance (or disconnection) of dilated lymphatics in the renal hilum and lower ureter and bladder in cases of intractable chyluria or haemochyluria. J. Urol. 51 : 440-442, 1979.
7. Sipahioğlu, H. : Antalya bölgesi filarya coğrafyası ve Alanya'da filarya mücadelesi. Türk Tıp Cemiyeti Mecmuası. 48-56, 1965.
8. Cookett, A.T.K., Caldamone, A.A., Cos, L.R. : Chyluria. In : Current Urologic Therapy. Second Edition. 1986 W.B. Saunders Company. p : 56-58.