

## 20 YAŞ ALTINDA TRANSİZYONEL HÜCRELİ MESANE TÜMÖRLERİ (2 OLGU NEDENİYLE)

Orhan Göğüş\*    Talat Yurdakul\*\*    Yaşar Bedük\*    Kadri Anafarta\*

Epitelial mesane tümörleri ileri yaşların hastalığı olmasına rağmen çok seyrekte olsa çocukluk ve adolesan dönemlerde görülmektedir. 1950 den bu yana literatürde yaklaşık 100 olgu bildirilmiştir. Javadvour ve Mostofi 10.000 epitelial mesane tümöründe 20 - 40 yaş arası tümörlerin klinik davranışlarının ve prognozlarının ileri yaş grupları ile benzerlik gösterdiğini saptamışlardır (2,5,6). Buna karşın 20 yaş altı epitelial mesane tümörü olgularının sahip oldukları düşük klinik ve histopatolojik evre nedeniyle hemen hiç nüks göstermediği ve prognozlarının çok iyi olduğu bildirilmiştir (1,2,3).

Biz bu bilgiler ışığında kliniğimizde saptanan adolesan dönemdeki 2 olguyu sunuyoruz.

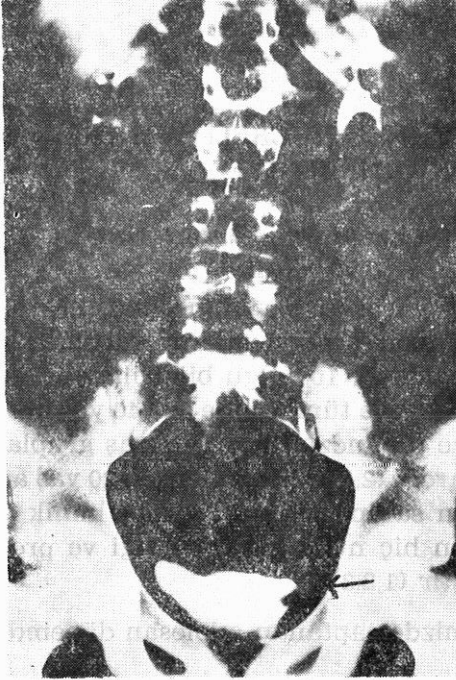
### OLGULAR

1. OLGU : 15 yaşındaki erkek hasta, ağrısız, makroskopik hematüri yakınması ile başvurdu. İlk hematürisi 6 ay önce olmuştu. İVP nin sistogram fazında sol yan duvarda dolma defekti görüldü (Resim 1). Sistoskopide sol yan duvarda 3x3 cm ebatlarında saplı papiller tümöral oluşum saptandı. Biopsi materyali Transizyonel Hücreli Kanser (Grade I) olarak değerlendirildi. Transüretal olarak rezektore edilen tümöral oluşumun histopatolojik incelenmesinde lamina propria invazyonu saptanmadı. Postoperatif 2. haftadan başlanarak haftada 1 kez 6 hafta süre ile 120 mg İmmun BCG ile intrakaviter tedavi uygulandı.

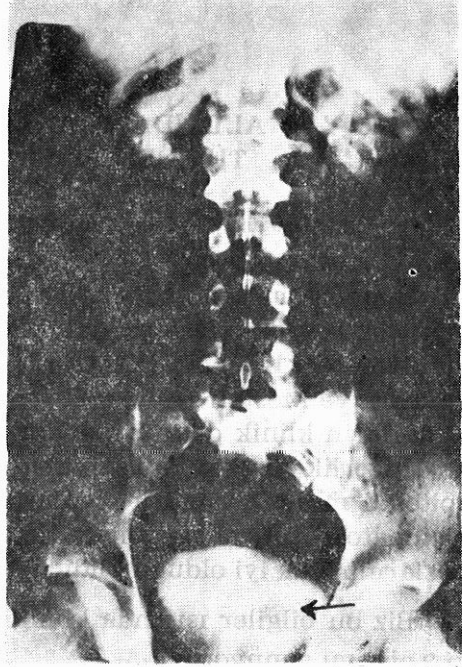
2. OLGU : 18 yaşında erkek hasta ağrısız, makroskopik hematüri episodunu tanımlamakta idi. İVP de mesane sol yan duvarda dolma defekti görüldü (Resim 2). Sistoskopide sol yan duvarda 3x2 cm lik saplı,

\* A. Ü. Tıp Fakültesi Üroloji Anabilim Dalı Öğretim Üyesi

\*\* A. Ü. Tıp Fakültesi Üroloji Anabilim Dalı Araştırma Görevlisi



Resim 1 : İVP nin sistogram fazında mesane sol yan duvarında dolma defekti görülüyor.



Resim 2 : 2. olgumuza ait dolma defekti, mesane sol yan duvarında görülüyor.

papiller, tümöral oluşum görüldü. Biopsi materyali Transizyonel Hücreli Kanser (Grade I) olarak değerlendirildi. Transüretal rezeksiyon uygulanan hastanın rezeksiyon materyalinin histopatolojik değerlendirmesinde lamina propria invazyonu saptanmadı. Bu olgumuza da 1. olgumuza uygulanan protokolle intrakaviter immün BCG tedavisi uygulandı.

### TARTIŞMA

20 yaşın altında saptanmış transizyonel hücreli mesane tümörlerinin büyük bir kısmı 10 - 20 yaş arasındadır. Mostofi ve Javadpour 40 olgunun 18 inde ortalama günde 1.5 paket sigara içme öyküsü saptadılar. Semptomların ortaya çıkması ile sigaraya başlama zamanı arasında geçen süre ortalama 3.7 yıl idi (3). Bizim olgularımızda sigara içmeye ve diğer risk faktörlerine ait anamnez yoktu.

Olgularımızda literatürdeki olguların çok büyük bir kısmında olduğu gibi ilk ve tek belirti makroskopik hematüriydi. İki olgumuzda ilk hematürilerinde yaşları nedeniyle tümör yönünden değerlendirilmemişlerdi.

Her iki olguda da tümör papiller, saplı ve tek odaklı idi. Yine her iki olguda tümör mukozada sınırlı idi.

10 - 20 yaş arası tümörlerde nüks oranı % 2.6 - 5 arasında değişmektedir (3,7). 10 yaş altı tümörlerde yalnızca 1 olgunun rekürren olduğu bildirilmiştir (4).

20 yaş altı epitelial mesane tümörlerinde görüş birliğine varılmış bir takip protokolü yoktur. Düşük nüks olasılığı ve nonagresif seyri nedeniyle semptomlar ortaya çıkmadıkça sistoskopi yapılmaması gerektiği ileri sürülmüştür (1). İdrar sitolojileri ile izlenmesi gerektiği ancak idrar sitolojisinin pozitif olduğu durumlarda veya semptomlar ortaya çıktığında sistoskopi yapılması gerektiği bir başka çalışmada belirtilmiştir (5). Fitzpatrick ve Reda ise 30 yaş altındaki tümörlerin benign olduklarını bildirmelerine rağmen, yaşa bakılmaksızın hastaların yakın takibinin gerektiğini rapor etmişlerdir. Bu seride 15 - 30 yaş grubunda nüks oranı % 8 olarak bildirilmiştir (2).

Nüks göstermeyen olgularda transüretal rezeksiyonu takiben intrakaviter tedavi yapıldığına ait bilgi yoktur. Ancak biz İmmün BCG nin kolay tolere edilebilen ve başarısı yüksek bir intrakaviter tedavi ajanı olması nedeniyle iki olgumuza da uyguladık. Hastaları ileri yaş grupları için uyguladığımız takip protokolü çerçevesinde endoskopik kontrollere çağırdık.

20 yaş altında çok seyrek görülmesine rağmen bu yaş grubundaki hematüriler tümör açısından değerlendirilmeli, İVP si normal olarak değerlendirilen olgularda sistoskopiden kaçınılmamalıdır.

Bu olgularda transüretal rezeksiyonu takiben, intrakaviter tedavi uygulamaları hakkında bir karara varabilmek için çok sayıda hastada uzun süreli takiplere gerek vardır.

## ÖZET

Epitelial mesane tümörleri 20 yaş altında seyrek görülür. Yaşamın ilk iki dekadında görülen transizyonel hücreli mesane tümörleri ileri yaş gruplarına göre çok az agresiftir. Düşük grade ve stajeleri nedeniyle çok iyi bir prognoza sahiptir. Biz yirmi yaşın altındaki iki transizyonel hücreli mesane tümörü olgusunu sunuyoruz.

## SUMMARY

### Transitional Cell Carcinoma Of Bladder In First Two Decades Of Life (Two Cases Report)

Epitelial bladder carcinoma is an unusual event in patients under twenty years old. Transitional cell carcinoma of the bladder is a less aggressive disease in patients who are in first two decades of their lives than in older patients. These tumors are low grade in general and are associated with favorable prognosis. We have confronted two cases transitional bladder carcinoma in two patients younger than twenty years old.

## KAYNAKLAR

1. Benson RC Jr Tomera KM Kelalis PP : Transitional cell carcinoma of the bladder in children and adolescents, J Urol. 130 : 543, 1983.
2. Fitzpatrick JM Reda M : Bladder carcinoma in patients 40 years old or less J Urol. 135 : 53, 1986.
3. Javadpour N Mostofi FK : Primary epithelial tumors of the bladder in the first two decades of life. J Urol. 101 : 706, 1969.
4. Li R Kim K Brendler H : Multiple and recurrent epithelial tumors of the bladder ni a child. J Urol. 108 : 644, 1972.
5. Modgar I Goldwasser B Nativ O et al : Long trem follow up of patients less than 30 years old with transitional cell carcinoma of bladder. J Urol. 139 : 933, 1988.
6. McCarty JP Gavrell GJ LeBlanc GA : Transitional cell carcinoma of bladder in patients under thirty years of age. Urology. 13 : 487, 1979.
7. McGuire EJ Weiss RM Baskin AM : Neoplasms of transitional cell origin in first twenty years of life. Urology. 1 : 57, 1973.