

## ERKEN MİDE KANSERLERİNİN TANISINDA ÇİFT KONTRAST RADYOLOJİK İNCELEMENİN DEĞERİ

Salim Demirci\*

Akira Gohchi\*\*

Midenin mukoza ve submukozada sınırlı kanserleri erken mide kanseri olarak adlandırılmaktadır. Büyük çoğunluğu asemptomatik kişilerde kitle taramaları sırasında ortaya çıkarılan bu lezyonların cerrahi tedavi sonuçları ilerlemiş mide kanserlerinin aksine yüzgüldürücüdür (1,2). Böyle lezyonların tanınmasında endoskopik muayenenin değeri tartışmasız kabul edilirken, radyolojik muayene konusundaki görüşler oldukça farklıdır. Özellikle Japonya dışındaki batılı ülkelerde radyolojik muayene sonuçlarının güvenilirliği düşük olarak kabul edilmekle birlikte Japonya'da radyolojik inceleme, hemen her zaman endoskopik inceleme ile birlikte ve birbirini tamamlayıcı olarak yapılmaktadır (3).

Endoskopik inceleme ile erken mide kanserli hastaların % 95'den fazlası teşhis edilebilmekte ve biopsi alınarak kesin tanıya gidilebilmektedir. Halbuki radyolojik incelemede çok iyi bir teknikle bile bu tür lezyonların ortaya konabilme oranı % 60 - 70 civarındadır ve sonuçlar uygulayan kişiye bağlı olarak da büyük varyasyonlar göstermektedir (4,5). Radyolojik muayenede gözlenen bu yüksek yanılma oranının nedenlerini ortaya koyabilmek için bu prospektif çalışma yapıldı.

### MATERYEL VE METOD

Araştırma Okayama Üniversitesi (Japonya) Tıp Fakültesi I. Cerrahi Kliniğinde 1.10.1988 - 1.4.1989 tarihleri arasında ameliyat edilen

\* A.Ü. Tıp Fakültesi Genel Cerrahi Anabilim Dalı Araştırma Görevlisi

\*\* Okayama Üniversitesi (Japonya), Tıp Fakültesi I. Cerrahi Bölümü Öğretim Görv.

17 erken mide kanserli hastayı kapsamaktadır. Bu hastaların hepsinde daha önce yapılan endoskopik ve radyolojik incelemelerle erken mide kanseri tanısı konmuş olduğu halde preoperatif dönemde yeniden çift-kontrast radyolojik inceleme yapılarak hem lezyonların sınırları belirlenmeye çalışıldı hem de araştırma için veriler toplandı. Bu bulgular ameliyat bulguları ile karşılaştırılarak lezyonların radyolojik yöntemle ortaya konulup konulmadığı, karakteristik tanı kriterleri ve tanıdaki zorluklar ortaya konmaya çalışıldı.

### BULGULAR

Araştırmaya konu olan toplam 17 hastadan 12'si erkek, 5'i kadın olup yaşları 50 - 82 arasında değişmekteydi. Yalnızca 4 hastada epigastrik rahatsızlık veya ağrı semptomu mevcut olup diğer bütün hastalar kitle taramaları veya rutin hastane incelemeleri sırasında tanı konmuş hastalardan oluşmaktadır. Yapılan preoperatif çift kontrast radyolojik incelemelerde 16 hastada mide mukozasındaki anormallik ortaya konabilmiştir. Bu 16 hasta arasında ise 14 olguda erken mide kanserini karakterize eden bulgular görüntülenebilmiş, 2 hastada ise bulgular benign ülser olarak değerlendirilmiştir. Sonuçta erken mide kanseri görüntüleme doğruluğu % 83 olarak bulunmuştur. Hastalarda erken mide kanserinin radyolojik bulgularının dağılımı tablo 1'de gösterilmiştir.

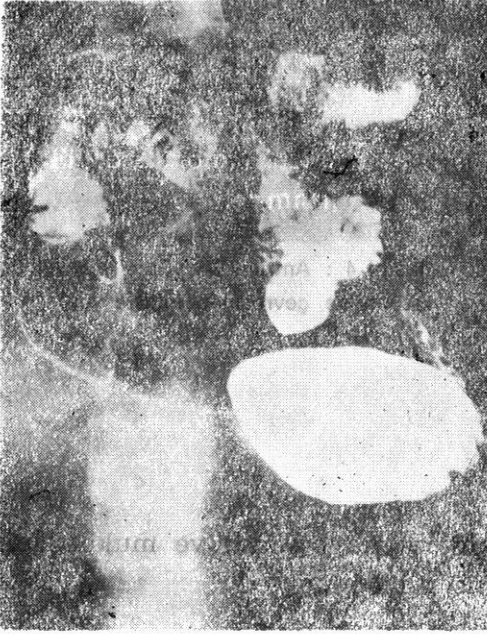Tablo 1 : Erken mide kanserini karakterize eden bulgular

Radyolojik bulgu	Görüldüğü hasta
Yüzeyel ülserasyon	4
Küçük kurvaturde geniş mukozal düzensizlik	2
Yüzeyel ülserasyon ve mukoza röliefinde bozulma	5
Yüzeyel ülserasyon ve mukoza pililerinde konverjans	3
<b>Toplam</b>	<b>14</b>

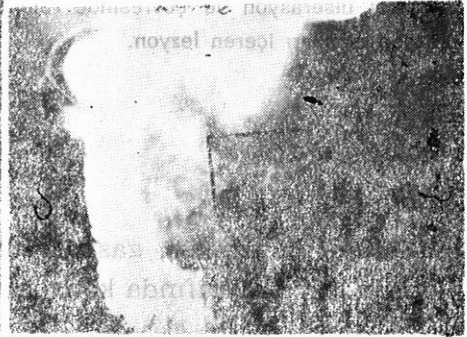
Yalnızca 1 hastada küçük kurvatur tarafındaki lezyon mide opak madde ile dolu iken görüntülenebilmiş, diğer bütün lezyonlar çift

kontrast teknik ile ortaya konabilmiştir. Çift kontrast ile lezyonların gözlenemediği durumlarda eksternal kompresyon uygulanması yararlı bulunmuştur.

Lezyonları lokalize edilen 16 hastadan 14'ünde lezyonlar antrumun küçük kurvatur tarafından, 2 hastada ise büyük kurvatur tarafında bulunmuştur. Lezyonların tamamı pilor ile insisura angularis arasında lokalize olmuştur.

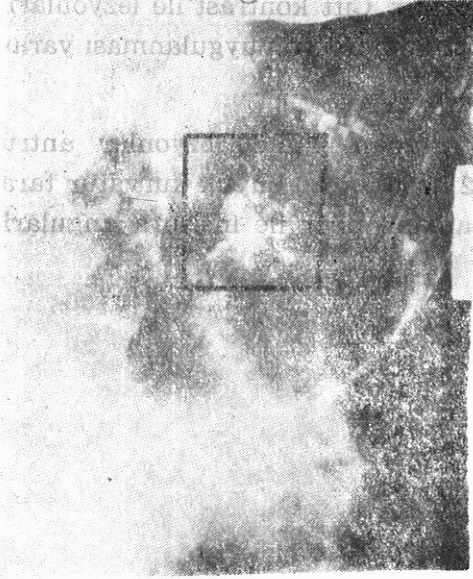


Resim 1 : Antrum arka yüzde mukoza röliefinin bozulması ile karakterize lezyon.



Resim 2 : Antrum ön yüzde yüzeysel ülserasyon ve mukoza kıvrımlarında konverjans.

En sık rastlanan radyolojik bulgu ülserasyon olup bu ülserasyonlar ilerlemiş mide kanserleri veya benign ülserlerin aksine genellikle yüzeysel, geniş ve krater göstermeyen kontrast madde takıntılarında ibarettir. Ayrıca hastaların çoğunda bu ülserasyona doku kaybı, sikatriks oluşumu, ödem ve epitel rejenerasyonunun yol açtığı mukoza



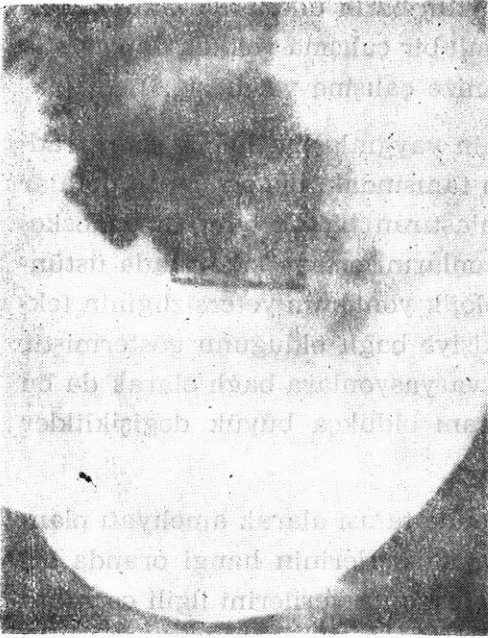
Resim 3 : Antrum küçük kurvatur tarafında yüzeysel ülserasyon ve çevresinde rejenerasyon odakları içeren lezyon.




Resim 4 : Antrum ön yüzde yüzeysel ülserasyon ve çevresinde infiltrasyon.

râliefinin bozulması, gastrik alanların kaybolması ve mukoza pili-  
lerinin lezyon etrafında konverjansı eşlik etmektedir.

Yapılan preoperatif stagelemede hiçbir hastada lemf nodu ve or-  
gan metastazı saptanmadı ve bütün hastalar Stage I, absolut küratif  
olarak ameliyata alındı. Ameliyat bulguları hastaların tamamında  
preoperatif bulgularla uyuşum halinde idi. Japon mide kanseri araş-  
tırma enstitüsünün kurallarına uygun olarak bütün hastalara Billroth  
I gastrektomi ve bölgesel lemf nodu disseksiyonu uygulandı. Patolo-  
jik inceleme sonucunda cerrahi uçlar hastaların tamamında tümör  
negatif bulundu ve en yakın cerrahi sınır 1 cm. olarak bulundu. Tü-  
mör invazyonu 11 hastada mukoza, 6 hastada ise submukozada sı-  
nırlı bulundu. Lemf nodu invazyonu hiçbir hastada gözlenmedi.



Resim 5 : Küçük kuvaturda yüzeyel ülserasyon, rejenerasyon odakları ve mukoza pillerinde konverjans (Eksternal kompresyon yapılmış).



Resim 6 : Küçük kuvaturda benigna ülser olarak değerlendirilen lezyon.

## TARTIŞMA

Erken mide kanserleri çoğunlukla asemptomatik kişilerde kitle taramaları veya rutin sağlık kontrolleri sırasında tanı konan mukoza ve submukozada sınırlı lezyonlardır. Mide kanseri cerrahi tedavi sonuçlarında son yıllarda görülen belirgin iyileşme, bu tür lezyonların oranının genel mide kanseri populasyonu içerisindeki artışına bağlıdır. Mide kanserinin önemli bir sağlık problemi olduğu Japonya'da tüm mide kanserlerinin % 35 - 40'ı erken kanserlerden oluştuğu halde batı dünyasında bu oran % 1 - 10 arasında değişmektedir. Japonya'daki bu yüksek erken mide kanseri oranının nedenlerinden en önemlisi asemptomatik kişilere de endoskopik ve radyolojik inceleme-

nin yaygın olarak yapılmasıdır. Nitekim batılı ülkelerde mide kanserinin erken tanısına yönelik programlı bir çalışma yokken Japonyada bu konuda yapılan çok sayıda organize çalışma vardır (1,6).

Özellikle endoskopik muayenenin yaygınlaşmasından sonra radyolojik yöntemin mide lezyonlarının tanısındaki değeri çeşitli defalar eleştirilmiştir. Bu iki yöntemi karşılaştıran birçok çalışma endoskopik muayenenin minimal mide lezyonlarını ortaya çıkarmada üstünlüğünü kanıtlamakla birlikte, radyolojik yöntemin yetersizliğinin tekniğin kendisinden çok uygulayan kişiye bağlı olduğunu göstermiştir (1,7,8). Radyolojik teknikteki kişisel varyasyonlara bağlı olarak da bu tür lezyonları ortaya koyabilme oranı oldukça büyük değişiklikler göstermektedir.

Bu çalışmada daha önce erken mide tanısı alarak ameliyatı planlanan hastalar üzerinde erken mide kanserlerinin hangi oranda ortaya konabildiği araştırılmıştır. Araştırmanın verilerini ilgili cerrahın preoperatif dönemde lezyonun sınırlarını belirlemek için bizzat çektiği çift kontrast filmler oluşturmaktadır. Mide mukozasındaki anormallik 17 hastanın 16'sında ortaya konabilmiş ve bunların da 14'ünde erken mide kanserini karakterize eden bulgular verifiye edilebilmiştir. Böylece radyolojik yöntemin sensitivitesi % 83 olarak bulunmuştur. Lezyonun görüntülenemediği tek hastada mukozadan hafif kabarıklık infiltrasyonla karakterize Tip II-a lezyonu olduğu ortaya çıkmıştır. Lezyonları ortaya konabilen 16 hastadan ikisinde ise radyolojik bulgular benign ülser olarak değerlendirilmiştir.

Balantyne ve arkadaşları retrospektif bir incelemede 15 erken mide kanserli hastanın 12'sinde mukozadaki anormallüğün dikkati çektiğini ancak bunların hiçbirinde radyolojik olarak erken mide kanseri tanısı konamadığını bildirmişlerdir (5). Yapılan başka bir çalışmada da erken mide kanserlerinde radyolojik incelemenin 14 hastanın 10'unda normal olarak değerlendirildiği, geri kalan 4 hastanın ise benign ülser tanısı aldığı belirtilmektedir (4). Bizim bulgularımız ise bunların aksine, ayrıntılı bir radyolojik inceleme ile erken mide kanserlerinin oldukça yüksek oranda ortaya konabildiğini göstermektedir.



Araştırmamızda bu yüksek doğruluk oranının nedeni olarak hastaların erken mide kanseri tanısıyla radyolojik muayeneye gitmiş olmaları akla gelebilir ki aslında bu çalışmanın amacı da lezyonların ortaya konulabilirliğinin denemesidir. Böyle yüksek tanı oranında etkili bir diğer faktör de yöntemi uygulayanların bu alanda yeterince deneyimli olmalarıdır.

Çalışmamızda erken mide kanserini karakterize eden bulgular olarak yüzeysel ülserasyon, mukoza rölyefinin bozulması ve mukoza pilillerinin lezyon etrafında konverjansı dikkati çekmiştir. Küçük kurvatur tarafındaki lezyonlar daha kolay ortaya konabildiği halde büyük kurvatur tarafındaki lezyonlar için daha ayrıntılı inceleme gerekmiştir. Erken mide kanseri ile en sık karıştırılan patoloji ise midenin benign ülserleri olarak karşımıza çıkmıştır. Benign ülserlerde lezyonun daha derin, kenarların daha düzenli, ülser çapının daha küçük olması ve mukoza konverjansı bulunmaması ayırıcı tanıya yardımcı olabilir. Erken mide kanserlerini ortaya koyabilmek için radyolojik tekniğin önemi inkar edilemez; skopi altında, çok sayıda ve değişik pozisyonlarda filmler çekilmesi, risk altındaki mide bölümlerinin (antrum, küçük kurvatur) daha ayrıntılı incelenmesi, gerekirse eksternal baskı yapılarak film çekilmesi ve mutlaka çift kontrast tekniği ile inceleme yapılması radyolojik tekniğin esaslarını oluşturmaktadır.

Daha kısa sürede yapılabilmesi, lezyonun direkt olarak gözle görülmesi ve biopsi alınarak kesin tanıya gidilebilmesi endoskopik muayeneyi mide lezyonlarının tanısında ön plana geçirmiştir (9). Gerçek te radyolojik olarak şüphelenilen veya tanı konan mide lezyonlarının tama yakını endoskopik muayene ile sonlanmaktadır. Bütün bunlar radyolojik muayenenin erken mide lezyonlarını ortaya koymadaki değerini daha çok tartışılır hale getirmiştir. Halbuki bu çalışmada böyle lezyonların radyolojik yöntemle de yüksek oranda ortaya konabileceği gösterilmiştir. Böyle olunca endoskopik muayenenin teknik nedenlerle yapılamadığı veya hasta tarafından kabul edilmediği durumlarda veya endoskopik muayeneyi tamamlayıcı olarak güvenle yapılabilecek tanı yöntemi olarak çift kontrast radyolojik inceleme hâlâ önemini sürdürmektedir. Endoskopik muayenede olduğu kadar çift kon-

trast radyoloji alanında da tecrübenin artması ve yöntemin yaygınlaştırılması daha çok sayıda mide kanserini erken dönemde tanıya götürerek cerrahi tedavi sonuçlarını iyileştirecektir. Son 50 yılda mide kanserlerinin tedavi prensiplerinde önemli bir değişme olmamasına rağmen tüm mide kanserliler arasında erken kanserlerin oranının artması cerrahi tedavi sonuçlarını da iyi yönde etkilemiştir. Birçok organ kanserinde olduğu gibi mide kanserlerinin de erken dönemde tanınması cerrahları bu konudaki tarihi karamsarlıktan kurtaracaktır (2,4,5).

### ÖZET

Erken mide kanserleri mukoza veya submukozada sınırlı, zor tanı konan ve çoğu asemptomatik kişilerde ortaya çıkarılan lezyonlar olup, cerrahi tedavi sonuçları da yüz güldürücüdür. Son yıllarda endoskopik muayenenin yaygınlaşması ile radyolojik yöntemin bu konudaki değeri tartışılmaktadır. Bu tür lezyonları çift kontrast radyolojik inceleme ile ortaya koyabilme oranı 17 erken mide kanserli hasta üzerinde araştırıldı. Hastaların % 94'ünde mukozadaki anormallik ortaya konabildi ve % 83'ünde de erken mide kanserini karakterize eden radyolojik bulgular görüntülenebildi. Sonuçlar göstermektedir ki dikkatli ve ayrıntılı bir çift kontrast radyolojik inceleme ile erken mide kanserleri yüksek oranda ortaya konabilmektedir. Çift kontrast radyolojik muayenenin değeri endoskopinin öncesinde veya onu tamamlayıcı olarak, veya endoskopinin yapılamadığı durumlarda hâlâ önemini sürdürmektedir.

### SUMMARY

**The value of double contrast radiologic examination in the diagnosis of early gastric cancer**

Early gastric cancer is characterized by tumor invasion to mucosa or submucosa, without any characteristic symptom when diagnosed and the results of surgical treatment are usually favorable. Since fi-



beroptic endoscopy came into widespread use, the diagnostic role of radiologic examinations in the upper gastrointestinal lesions has been challenged by many endoscopists. To show the detectability rate of these minimal lesions with radiologic examination, 17 cases with early gastric cancer was reevaluated by dealing surgeons with double contrast technique. The results of these radiologic examinations was compared with surgical findings and diagnostic criteria and problems in the radiologic diagnosis of early gastric cancer was emphasized. In eighty three per cent of cases gastric lesions was diagnosed as early gastric cancer with double contrast X-ray examination. The results suggested that with a fine double contrast technique most of the early gastric cancers can be detected.

#### KAYNAKLAR

1. Japanese Research Society for Gastric Cancer : The General Rules For Gastric Cancer Study in Surgery and Pathology, *Jpn. J. Surg.* 11 : 127, 1981.
2. Murakami T et al : Early Cancer of the Stomach, *World J. Surg.* 3 : 685, 1979
3. Shaw PC et al : Peptic Ulcer and Gastric Carcinoma : Diagnosis With Biphasic Radiography Compared With Fiberoptic Endoscopy, *Radiology*, 163 : 39, 1987.
4. Longo WE et al : Role of Endoscopy in the diagnosis of early Gastric Cancer, *Arch. Surg.* 122 : 292, 1987.
5. Ballantyne KC et al : Accuracy of Identification of Early Gastric Cancer, *Br. J. Surg.* 163 : 216, 1987.
6. Kaneko E Nakamura T Umeda M : Outcome of Gastric Carcinoma Detected by Gastric Mass Survey in Japan, *Gut*, 18 : 626, 1977.
7. Gowen GF : Endoscopic Biopsy for Improved Accuracy in Upper Gastrointestinal Tract Diagnosis, *Arch. Surg.* 117 : 485, 1982.
8. Wiljasala M Tallooth K Koohala O Hamaki T : Comparison of Double Contrast Barium Meal and Endoscopy, *Diagn. Imaging*, 49 : 1, 1980.

9. Dooley CP Larson AW Stace NH et al : Double Contrast Barium Meal and Upper Gastrointestinal Endoscopy : a Competative Study, *Ann. Int. Med.*, 101 : 538, 1984.