

## DIABETİK OTONOM NÖROPATİDE ÖZOFAGUS KLİRENS SİNTİGRAFİSİ

Binnur Karayalçın\*

Ümit Karayalçın\*\*

Fahri İşitan\*\*

Akın Yıldız\*\*\*

Fırat Güngör\*\*\*

Sait Aslan\*\*\*

Otonom nöropati diabetes mellitusta sık görülen bir komplikasyon olup, gastrointestinal, kardiyovasküler, genitoüriner ve periferik otonom disfonksiyonlar ile seyredebilir. Gastrointestinal otonom nöropatiye bağlı özofageal disfonksiyon başlangıçta genellikle asemptomatik olmakta, ancak ileri dönemlerde retrosternal yanma ve nadiren disfaji gibi semptomlar ortaya çıkmaktadır. Özofageal motor disfonksiyonun gösterilmesinde kullanılan baryumlu özofageal floroskopi ve sineözofagografi, asit klirens testleri ve özofageal manometrik testlerin herbirinin kendine ait bazı dezavantajları mevcut olup, bu testler ile gerçek anlamda kantitatif değerlendirme yapılamamaktadır. Buna karşılık özofageal sintigrafi, özofagus motor disfonksiyonunu göstermede kullanılan non-invaziv, sensitif ve kantitatif bir yöntem olarak bildirilmektedir (3,14).

Biz bu çalışmada, asemptomatik diabetik hastalarda otonom nöropatiye bağlı özofageal disfonksiyonu göstermede, modifiye bir teknik ile uyguladığımız özofagus klirens sintigrafisinin önemini araştırdık.

### MATERYAL VE METOD

Çalışmaya Akdeniz Üniversitesi Tıp Fakültesi dahiliye polikliniğine başvuran 9 diabetik ve 7 asemptomatik gönüllü olgu dahil edildi. Diabetik gruptaki hastaların 5'i erkek, 4'ü kadın olup yaş ortalamaları  $52 \pm 4.3$ , diabet yaş ortalamaları  $8.4 \pm 2.1$  yıl idi. Tüm hastalar diyet ve oral antidiabetik ile regüle tip II diabetes mellituslu hastalar

\* Akdeniz Üniversitesi Tıp Fakültesi Nükleer Tıp ABD. Yardımcı Doçenti.

\*\* Akdeniz Üniversitesi Tıp Fakültesi İç Hastalıkları ABD. Yardımcı Doçenti.

\*\*\* Akdeniz Üniversitesi Tıp Fakültesi Nükleer Tıp ABD. Araştırma Görevlisi.

idi. Hiçbirisinde yutkunma ile ilgili semptom olmayıp özofago-gastroskopilerinde organik lezyon mevcut değildi. Kontrol grubundaki olguların 5'i kadın, 2'si erkek olup, yaş ortalamaları  $37 \pm 3.1$  yıl idi ve bu olguların da özofago-gastroskopileri normaldi.

Bir gece önceden aç bırakılan olgulara, 5 cc. süt içerisinde 500  $\mu$ Ci (18 MBq) Tc-99m-phytate verildi. Hasta oturur pozisyonda iken anterior oral kavite ve kardiya görüntü alanına girecek şekilde dektör ayarlandı. Hastanın tek bir yutkunmasını takiben 1 sn. ara ile 64x64 matrikste 64 dinamik görüntü disk üzerine, kantitatif inceleme yapılmak üzere kaydedildi. Bu amaçla düşük enerji, genel amaçlı (LEAP) kollimatörlü Toshiba GCA - 50IS gamma kamera kullanıldı. Elde edilen görüntüler komputer yardımı ile toplatılarak oral kavite ve özofagus üzerinden (kardiya aktivitesi dışındaki bölgeden) ilgi alanları çizildi. Daha sonra bu alanların zaman aktivite eğrileri çizdirildi. Bu eğrilerden aşağıda gösterilen kantitatif parametreler elde edildi :

Oral kavite T 1/2 : Oral kavite boşalımının eksponansiyel eğrisinde, maksimum aktivitenin yarıya inmesi için geçen süre.

Özofagus T 1/2 : Özofagus boşalımı eksponansiyel eğrisinde kativitenin yarıya inmesi için geçen süre.

Normal ve diabetik gruba ait parametreler Mann Whitney-U testi kullanılarak karşılaştırıldı.

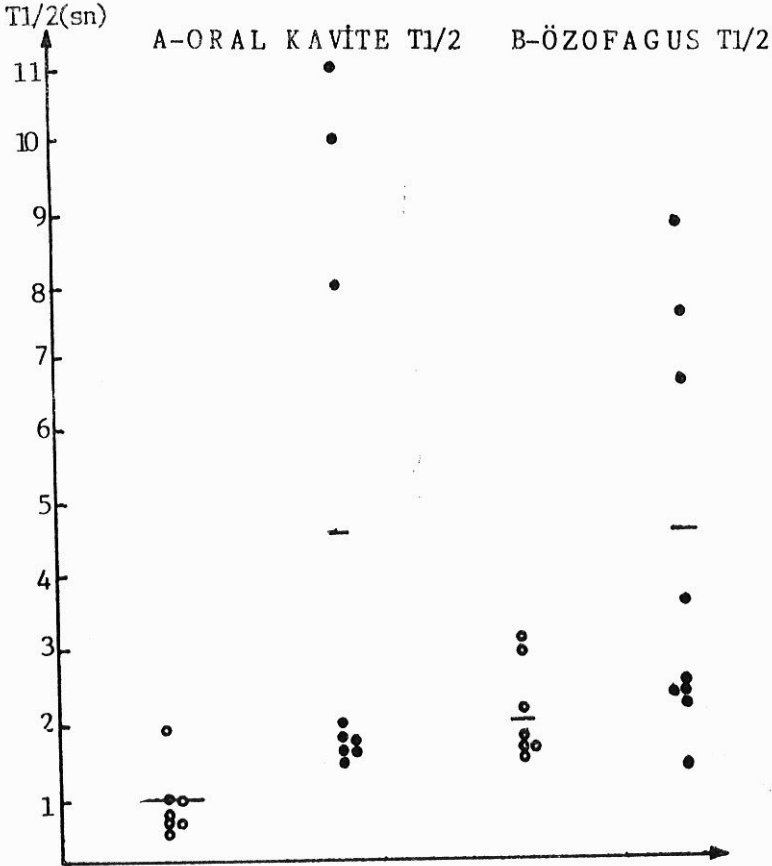
## BULGULAR

Normal ve diabetik olguların oral kavite T 1/2 ve özofagus T 1/2 değerleri şekil 1'de gösterilmiştir. Normal olgularda oral kavite T 1/2 değerleri 0.7-2 sn. arasında değişmekte olup,  $\bar{x} \pm S.E.$   $1.02 \pm 0.16$  sn.dir. Diabetik olgularda ise bu değerler  $1.3 \pm 1.1$  sn. arasında olup,  $\bar{X} \pm S.E.$   $4.67 \pm 1.51$  sn. dir. Aradaki fark istatistiksel olarak anlamlıdır ( $p < 0.05$ ).

Özofagus T 1/2 değerleri ise normal olgularda  $1.2 \pm B$  sn. arasında değişmekte olup  $\bar{X} \pm S.E.$   $1.85 \pm 0.27$  sn. dir. Diabetik olgularda ise bu değerler 1.3-8.8 arasında ve  $\bar{X} \pm S.E.$   $4.52 \pm 0.95$  sn. olup her iki grup arasındaki fark istatistiksel olarak anlamlıdır ( $p < 0.05$ ).

Tablo 1'de normal ve diabetik grupların oral kavite ve özofagus T 1/2  $\bar{X} \pm S.E.$  değerleri özetlenmiştir.

Şekil 2'de normal bir olgunun, şekil 3'de ise diabetik bir olgunun özofagus boşalım eğrisi gösterilmiştir.



Şekil 1 : Normal ve diabetik olguların

A - Oral Kavite T1/2

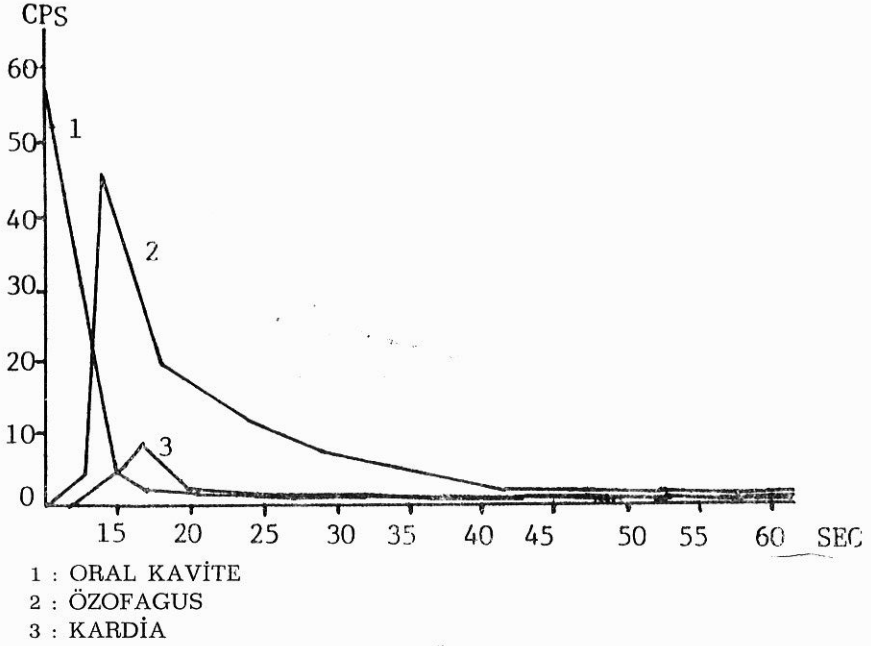
B - Özofagus T1/2 değerleri

O Normal Olgular

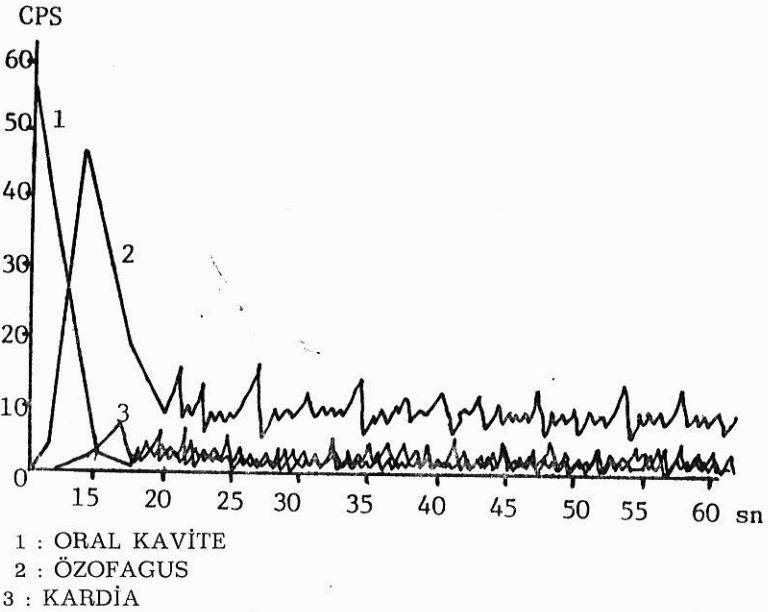
● Diabetik Olgular

Tablo 1 : Normal ve diabetik grupların Oral Kavite T1/2 ve Özofagus T1/2  $\bar{X} \pm SE$  değerleri.

	Oral Kavite T1/2 $\bar{X} \pm SE$ (sn)	Özofagus T1/2 $\bar{X} \pm SE$ (sn)
Normal Grup (n=7)	1.02 ± 0.16	1.85 ± 0.27
Diabetik Grup (n=3)	4.67 ± 1.51	4.52 ± 0.95
	P < 0.05	P > 0.05



Şekil 2 : Normal olgudaki Özofagus boşalım eğrisi.



Şekil 3 : Diabetik bir olgudaki Özofagus boşalım eğrisi. Boşalım eğrisindeki dalgalanma (to-and fro movement) diffüz özofageal spasm'ın göstergesi olabilir. (3,6)

## TARTIŞMA

Özofagus motilite bozukluklarının tanısında kullanılan baryumlu özofagus floroskopisi ve sine-özefagografi, asit klirens testleri ve özofageal manometrik testlerin kendilerine ait bazı dezavantajları vardır. Radyografik incelemeler subjektif değerlendirmeye dayanmakta, kantitatif inceleme olanağı olmamakta ve hasta önemli miktarda radyasyona maruz kalmaktadır. Ayrıca bu incelemelerin sensitivitesi de nisbi olarak düşük olmaktadır (% 35-45) (1). Özofageal manometri ise sensitif bir teknik olmakla birlikte (% 83) (6), invaziv bir teknik olduğu için tarama testi olarak kullanılamamaktadır.

Özofagus sintigrafisi, özofageal motor disfonksiyonun gösterilmesinde sensitif, non-invaziv, kantitatif bir yöntem olup, bazı yazarlar tarafından tarama testi olarak önerilmektedir (14). İlk önce Tolin ve arkadaşları tarafından özofagus transit zamanı ölçülmüş (17), daha sonra çeşitli araştırmacılar değişik modifikasyonlar ile özofagus motilite bozukluklarını incelemiştir.

Radyonüklid transit zamanı ile manometrik çalışmalar karşılaştırıldığında % 71 oranında konkordans saptanmıştır (6). Richter ve ark. transit zamanının, alt özofagus sfinkter gevşemesi normal olan olgularda, hem alt özofagus sfinkter basıncından hem de peristaltik dalga süresi ve amplitüdünden bağımsız olduğunu göstermişlerdir (13). Bu nedenle alt özofagus sfinkter basıncı artan olgularda ve/veya primer peristaltik dalganın süre veya amplitüdü artan olgularda sintigrafinin sensitivitesi azalmakta ve manometri ile diskordans olmaktadır.

Diabetik otonom nöropatiye bağlı özofageal disfonksiyon genellikle asemptomatik seyretmekte ve konvansiyonel tetkikler ile hastaların ortalama % 50 sinde disfonksiyon gösterilebilmektedir. Özofageal disfonksiyon maymunlarda vagotomi sonrası görülen motilite bozukluklarına benzemekte (2) ve muhtemelen vagal nöropatiye bağlı gelişmektedir (7). Histopatolojik olarak preganglionik parasempatik liflerde aksonal dejenerasyon ve myelin kılıflarda harabiyet gösterilmiştir (10). Genellikle myenterik pleksusta hafif bir lenfosit infiltrasyonu dışında patoloji bulunmamaktadır (11). Manometrik çalışmalarda primer koordine faringeal ve özofageal kontraksiyonlarda azalma veya kaybolma, alt özofagus sfinkter tonusunda azalma daha ilerlemiş olgularda diffüz özofageal spazmdakine benzer yutkunmayı takiben inkoordine kontraksiyonlar ve sık spontan kontraksiyonlar sap-

tanmıştır (8,5,9,15). Hastalarda primer peristaltik dalga amplitüdü normaldir; bu bulgu özofagus düz kasında bir patoloji olmadığını göstermektedir (16,4,12).

Özetlenecek olur ise, diabetik otonom nöropatiye bağlı gelişen motilite bozukluklarında, özofagus sintigrafisinin sensitivitesini azaltan faktörler (alt özofagus sfinkter basıncında artma, primer peristaltik dalga süre veya amplitüdünde artma) mevcut değildir. Bu nedenle bu hasta grubunda, özofagus klirens sintigrafisinin sensitif bir tanı yöntemi olması beklenebilir. Çalışmamızda asemptomatik diabetik grupta oral kavite ve özofagus T 1/2 değerlerinin, normal olgulara göre istatistiksel açıdan anlamlı derecede uzun bulunması, özofagus klirens sintigrafisinin diabetik otonom nöropatiye bağlı asemptomatik özofagus disfonksiyonunun gösterilmesinde önemli bir tanı yöntemi olabileceği vurgulanmaktadır.

### ÖZET

Bu çalışmada, asemptomatik tip II diabetes mellituslu 9 hastada ve 7 normal olguda, özofagus klirens sintigrafisi yapılarak özofageal disfonksiyon araştırılmıştır. 500  $\mu$ Ci (18 MBq) Tc-99 m-phytate 5 cc. süt içerisinde hastaya içirilmiş ve tek bir yutkunmayı takiben 1 sn. aralar ile 1 dakikalık özofagus görüntüleri disk üzerine kaydedilmiştir. Daha sonra oral kavite ve özofagus ilgi alanlarından çizdirilen zaman aktivite eğrilerinden T 1/2 değerleri elde edilmiştir. Oral kavite T 1/2 değerleri normal olgularda  $1.02 \pm 0.16$  sn., diabetik grupta  $4.67 \pm 1.5$  sn. ( $p < 0.05$ ); özofagus T 1/2 değerleri ise normal olgularda  $1.85 \pm 0.17$  sn., diabetik grupta  $4.52 \pm 0.95$  sn. ( $p < 0.05$ ) olarak bulunmuştur. Bu sonuçlara göre, özofagus klirens sintigrafisinin, diabetik otonom nöropatiye bağlı asemptomatik özofageal disfonksiyonun gösterilmesinde önemli bir tanı yöntemi olabileceği düşünülmüştür.

### SUMMARY

#### Esophageal Clearance Scintigraphy in Diabetic Autonomic Neuropathy

In this study, 9 asymptomatic type II diabetic patients and 7 normal volunteers were studied with esophageal clearance scintigraphy, in order to demonstrate the presence of esophageal dysfunction se-

condary to gastrointestinal autonomic neuropathy in the diabetic group. After a single swallow of a mixture of 5 cc. milk with 500  $\mu$ Ci (18 MBq) Tc-99m-phytate, esophageal count informations were recorded on a disk for further processing. Oral cavity T 1/2 was  $1.02 \pm 0.16$  sec. and  $4.67 \pm 1.51$  sec. ( $p < 0.05$ ) and esophageal T 1/2 was  $1.85 \pm 0.17$  sec. and  $4.52 \pm 0.95$  sec. ( $p < 0.05$ ) in the control group and diabetic group respectively. These results indicate that, esophageal clearance scintigraphy may be an important non-invasive diagnostic tool in the evaluation of asymptomatic diabetic patients with esophageal autonomic neuropathy.

### KAYNAKLAR

1. Alban Davies H Evans KT Butler F Mc Kindy H Williams GT Rhodes J : Diagnostic value of «bread barium» swallow in patients with oesophageal symptoms. *Dig Dis Sci* 28 : 1094-1100, 1983.
2. Binder HJ Bloom DL Stern H : The effect of cervical vagotomy on esophageal function in monkey. *Surgery*, 64 : 1074-1083, 1968.
3. Blackwell JH Hannan WJ Adam RD Heading RC : Radionuclide transit studies in the detection of esophageal dysmotility. *Gut* 24 : 421-6, 1983.
4. Clarke BF Ewing DJ Campbell IW : Diabetic autonomic neuropathy. *Diabetologia* 17 : 195-212, 1979.
5. Coburn WM : Oesophageal motility in diabetes (letter). *Lancet* 2 : 261, 1967.
6. De Caestecker JS Blackwell JN Adam RD Hannan WJ Heading RC : Clinical value of radionuclide oesophageal transit measurement. *Gut* 27 : 659-666, 1986.
7. Goyal RK Spiro HM : Esophageal function in diabetes (editorial). *Ann Int Med* 72 : 281-282, 1970.
8. Hollis JB Eraddom RL Castell DO : Esophageal function in diabetes mellitus and its relation to peripheral neuropathy. *Gastroenterology* 73 : 1098-1102, 1977.
9. Hoskin DJ Bennet T Hampton JR : Diabetic autonomic neuropathy. *Diabetes* 27 : 1043-1055, 1978.
10. Kristenson K Nordborg D Sourander P : Changes in the vagus nerve in diabetes mellitus. *Acta Pathol Mic Scand* 79 : 684-685, 1971.
11. Low PA Walsh JC Huang CY : The sympathetic nervous system in diabetic neuropathy, a clinical and pathological study. *Brain* 98 : 341-356, 1975.

12. Mandelstam P Siegel CI Siegel M : The swallowing disorder in patients with diabetic neuropathy-gastroenteropathy. *Gastroenterology* 56 : 1-12, 1969.
13. Richeter JE Blackwell JN Castell DO : Assesment of liquid bolus transit and manometry. *Gastroenterology* 84 : 1285, 1983.
14. Russel JOH Hill LD Pope JE : Radionuclide transit : a sensitive screening test for esophageal dysfunction. *Gastroenterology* 80 : 887-92, 1981.
15. Steward IM, Hosking DJ Atkinson M : Esophageal motor changes in diabetes mellitus. *Thorax* 31 :278-283, 1976.
16. Taub S Mariani A Barkin JS : Gastrointestinal manifestations of diabetes. *Diabetes care* 2 : 437-447, 1979.
17. Tolin DR Malmud RS Fischer RS : Oesophageal scintigraphy to quantitate oesophageal transit. *Gastroenterology* 76 : 1402-8, 1979.