

## DREZ LEZYONLARININ HISTOPATOLOJİK GELİŞİMİ(\*)

Haluk Deda\*\* Ece Çakıroğlu\*\*\* Mustafa Başkaya\*\*\*\*  
Orhan Bulay\*\*\*\*\* Adalet Yüzübenli\*\*\*\*\*  
Yücel Kanpolat\*\*\*\*\*

Ağrı cerrahisinin en önemli sorunlarından biri deafferentasyon ağrılarıdır. DREZ (Dorsal Root Entry Zone) ameliyatı deafferentasyon ağrısı adı ile tanımlanan santral ağrıların tedavisinde kullanılan etkin ve spesifik bir cerrahi yöntemdir (8). Deafferentasyon ağrısı periferik veya merkezi yerleşimli sinir dokusu hasarı sonunda arka kök girişi yerinde substantia gelatinosa da bulunan nöronlarda anormal boşalmalar sonucunda meydana gelmektedir (5). Ameliyatın hedefi bu anormal boşalmaların olduğu nöronal yapıyı tahrip etmekten ibarettir (7). Sonuç olarak harabiyetin yapılacağı yer substantia gelatinosa ve Rexed sınıflamasına göre medullospinalisin arka kök giriş yerindeki I-V. laminaları arasındadır. Bölgeye yapılan ilk uygulama 1972 yılında Marc Sindou tarafından Rhizotomy Selective Posterior adı ile tanımlanmıştır (12). Sindou uygulamayı arka kök giriş yeri lateralinde uygulanan mikro insizyon ve bipolar koagülasyonla gerçekleştirmiştir. Uygulamanın DREZ ameliyatı adı ile tanımlanması ise Nashold'a aittir (9). Nashold arka kök giriş yeri medialinde benzeri lezyonu 1 mm aralık 2 mm derinlikte Radiofrekans enerjisi yardımı ve özel iğne elektrod sistemi ile gerçekleştirmiştir (6). Gerek Nashold gerekse Sindou'nun tanımladıkları yöntemlerin ikisinde de-

\* Bu araştırma 87 09 00 61 kod No ile A.Ü. Araştırma Fonunca desteklenerek gerçekleştirilmiştir.

\*\* A. Ü. Tıp Fakültesi Nöroşirürji Anabilim Dalı Öğretim Görevlisi

\*\*\* A. Ü. Tıp Fakültesi Patoloji Anabilim Dalı Araştırma Görevlisi

\*\*\*\* A. Ü. Tıp Fakültesi Nöroşirürji Anabilim Dalı Araştırma Görevlisi

\*\*\*\*\* A. Ü. Tıp Fakültesi Patoloji Anabilim Dalı Profesörü

\*\*\*\*\* A. Ü. Tıp Fakültesi Nöroşirürji Anabilim Dalı Profesörü

\*\*\*\*\* A. Ü. Tıp Fakültesi Nöroşirürji Anabilim Dalı Araştırma Lab. Hemşiresi

afferentasyon adı ile tanımlanmış ağrıların tedavisinde son derece etkin iki yöntemdir. Bu yöntemlerin deafferentasyon ağrılarının kaynağı olarak tanımlanan substantia gelationa'yı ve komşu yapıları ne ölçüde etkilediği sorusunun cevabı ise henüz kesin bir biçimde verilememiştir (10).

Araştırmanın amacı deney hayvanında arka kök giriş yerini belli bir spinal kord segmentinde standart biçimde ekspoz ettikten sonra Sindou ve Nashold tarafından tanımlanan yöntemlerle lezyon oluşturulduktan sonra ayrı ayrı inceleyerek her iki yöntemin hedef noktaya ulaşmadaki ve hedef noktayı tahripteki etkinliğini araştırmaktan ibarettir.

### MATERYAL ve METOD

DeneySEL DREZ lezyonları, ağırlıkları 10 - 25 kg arasında değişen, her iki cinse ait erişkin melez 8 köpek üzerinde gerçekleştirilmiştir. Köpeklerde 30 mg/kg pentobarbital IV yolla verilerek anestezi sağlandıktan sonra steril koşullarda C2-3 total laminektomi gerçekleştirilmiştir. Dura açılarak operatif mikroskop altında mikrodiseksiyon ile posterolateral sulkus ve dorsal root'lar tanımlanıp ayrılarak, her bir root'letin mediali Nashold'un tanımladığı, laterali ise Sindou'nun tanımladığı biçimde lezyon yapmaya elverişli hale getirilmiştir (7, 11). Lezyonlar özel Nashold DREZ elektrodu (\*) kullanılarak, aynı seviyede root'ların mediali ve lateralinde ayrı ayrı olmak üzere 1 mm aralıklarla 1 mm derinlikte elektrod giriş açısı 30° olacak şekilde gerçekleştirilmiştir. Termokoagülasyonlar 25-30 mAp, 20-22 RFP 15 sn ve 65 °C olacak şekilde gerçekleştirilmiştir. Her lezyon sonrası operasyon mikroskopu ile yapılan gözlemede elektrod çevresindeki dokuda küçük kahverengi sarı sahalar şeklinde koagülasyon alanları izlenmiştir.

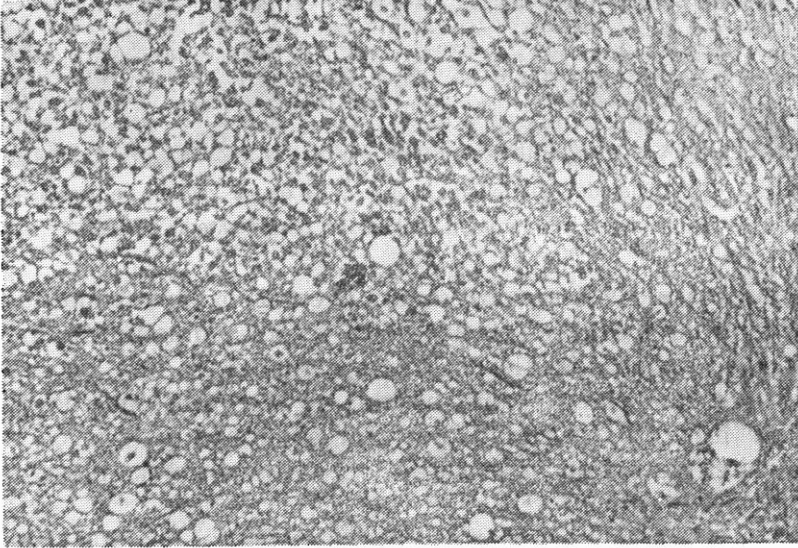
Lezyonlar sonrası hemostaz sağlanmış ve dura açık bırakılarak üzeri surgisel ile kapatılmış ve yara anatomik planda onarılmıştır. İşlem sonrası deneklere IV antibiyotik ve steroid verilmiştir.

5 denek 3. günde, 3 denek ise 7. günde sakrifiye edilmiş ve servikal kord çıkartılarak % 10 formalin solusyonunda fikse edilmiştir. Fiksasyon sonrası 2. günde operasyon mikroskopu altında 2 mm lik kesitler alınarak, preparatlar hazırlanmış ve patolojik değerlendirilmiştir.

(\*) Radionics Inc. Burlington, Massachusetts, U.S.A.

## SONUÇLAR

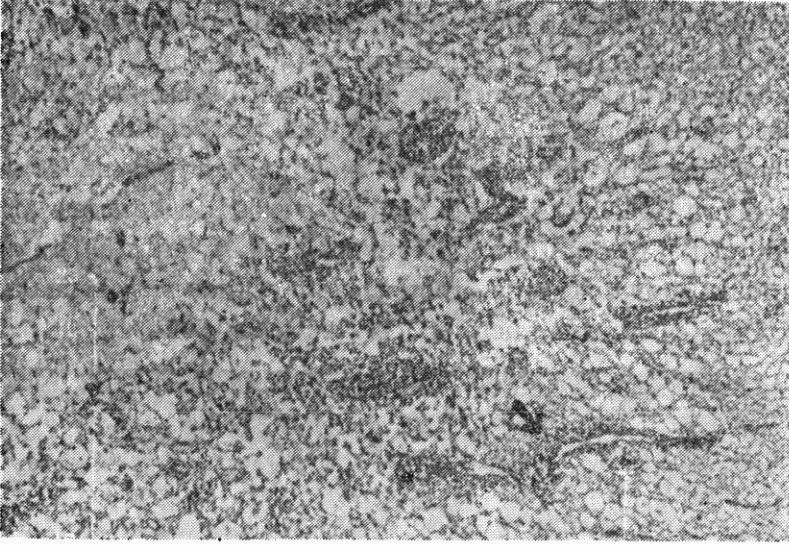
Elektrodun uygulandığı ve lezyonun olduğu yerde erken dönemde (3. günde) beyaz cevherde dikkati çeker bir çoraklaşmanın sahneye egemen olduğu görülmüştür. Bu alanda beyaz cevherin büyük vakuoller haline döndüğü dikkati çekmiştir. Bu sahanın orta kısmında nükleustan mahrum esas cevheri meydana getiren maddenin kalıntıları hücre debrileri içermektedir. Çevrede ise kanama alanları tespit edilmiştir. İltihabi olay görülmemiştir. Lezyonun olduğu alanın dışındaki sinir dokusunda (rootlet) aynı şekilde sitoplazmaları geniş vakuoller oluşturan hücreler içermektedir (Şekil 1).



Şekil 1 - Beyaz cevherin büyük vakuoller haline döndüğü çoraklaşma, matrix'e ait kalıntılar ve hücre debrileri, vakuole sitoplazmalı hücreler görülmektedir. H.E.\*20

7. günde sakrifiye edilen deneklerde ise yeni kapiller tipte damar yapılarının belirgin şekilde arttığı dikkati çekmiştir (Şekil 2).

Spinal kordun medial ve lateralinde yapılan lezyonların; gerek erken grubda substantia gelatinosa'yı etkilemesinde ve gerekse geç grubda lezyonların yayılmasında, lezyonların yapıldığı medial ve lateral bölge arasında anlamlı olabilecek belirgin bir fark tespit edilmemiştir.



Şekil 2 - Geç dönemde yeni gelişen kapiller tipte damar yapıları ve perivasküler inflamasyon ve histiyosit toplulukları görülmektedir. H.E.\*20

Sonuç olarak; Verilen doz kanama ve nekroz oluşturmaktadır. Verilen doz ve süre nekroz oluşturmakta yeterli olmuştur. Üçüncü günde sakrifiye edilen deneklerde lezyon genişliği 2-3 mm, lezyon derinliği ise 1,5-2 mm olarak tespit edilmiş ve lezyonun genelde geniş tabanlı bir infarktüs şeklinde olduğu görülmüştür. Ayrıca üçüncü günde sakrifiye edilen deneklerde lezyon ancak elektrod uygulanan yerde oluşmaktadır.

Denekler 7. günde sakrifiye edildiği taktirde lezyon ileri derecede genişlemekte ve bu lezyonlara yer yer lökosit toplulukları ve histiyositler eşlik etmektedir. Ayrıca yeni gelişen kapiller tipte damar yapılarının arttığı ve belirgin perivasküler inflamasyon geliştiği gözlenmiştir.

Lezyon yapma açısından lateral ve medial bölge arasında histopatolojik açıdan belirgin bir fark tespit edilmemiştir.

### TARTIŞMA

Deafferentasyon ağrılarının kaynağına yönelik en etkili ve spesifik ameliyat tipi DREZ (Dorsal Root Entry Zone) ameliyatlarıdır. DREZ ameliyatları substantia gelationosa'nın fokal destrüksiyonu esa-

sına dayanmaktadır. DREZ ameliyatlarının esas hedefini teşkil eden substantia gelationsa'nın ağrı persepsiyonundaki rolü ilk kez İtalyan nöroanatomisti Luigi Rolando tarafından 18. yüzyılda tanımlanmıştır. Substantia gelationsa'nın ağrı nörofizyolojisindeki önemi ise Amerikan nöroanatomisti Ranson tarafından belirlenmiştir. Konu ile ilgili modern nöroanatomikal çalışmalar ise Rexed tarafından yapılan çalışmalar ile gösterilmiş ve DREZ bölgesi histolojik olarak 10 tabakaya ayrılmıştır. DREZ operasyonlarında hedef Rexed tarafından belirlenen tabakaların yüzeyel ilk 5'ini tahrip etmekten ibarettir. Aşağı beyin sapından başlayarak bütün bir spinal kord boyunca uzanan, spinal korddaki bütünleşmiş en geniş gri cevher bölgesi olan DREZ bölgesinin ilk tabakası nosiseptör ve termoreseptör hücreler ihtiva eden yüzeyel tabakadır. İç ve dış olmak üzere iki tabakaya ayrılan ikinci tabaka nosiseptör, termoreseptör ve mekanoreseptörler ihtiva eder ve substantia gelatinosa olarak adlandırılır. DREZ lezyonlarının esas hedef noktası olan bu bölge aynı zamanda spinotalamik traktusa iştirak eden nöronlarda ihtiva eder. III. ve IV. tabakalar «D» ve «G» tipinde mekanoreseptörler ihtiva ederler. Hedef bölgenin 5. ve son tabakasında ise spinotalamik traktusa katılan nöronlar mevcuttur. Oldukça karışık bir anatomik ve fizyolojik yapıya sahip olan bu bölgenin tahrip edilmesinin, deafferentasyon ağrılarının tedavisinde önemli katkılar sağladığı kesin olmakla birlikte, bu ağrılarının ortadan kaldırılmasında tek başına sorumlu olup olmadığı sorusu kesin değildir ve araştırmanın ana amaçlarından birini teşkil etmektedir.

Bu operasyon için tanımlanmış, posterior köklerin lateral ve medialinde olmak üzere iki önemli yaklaşım olmakla beraber hangi yaklaşımın DREZ operasyonlarının temelini teşkil eden substantia gelatinosa'yı etkili biçimde tahrip ettiği ve ne ölçüde Medulla Spinalis de hasar husule getirdiği, ne kadar yaygın lezyon olduğu ve etkin lezyonun ne kadar zamanda geliştiği gibi sorular halen tartışmalıdır (4, 10). 1986 yılından beri kliniğimizde uygulanan DREZ operasyonları 1989 yılından itibaren standart lezyon oluşturabilme avantajı nedeni ile Radiofrekans enerji kullanılarak RFTK (Radiofrekans termokoagülasyon) ile 15 hastada uygulanmıştır. Araştırmada da standart lezyon oluşturması nedeni ile RF enerji kullanılmış, bipolar koagülasyon ve Laser enerjisi lezyon oluşturmak için kullanılmamıştır. Klinik hastalarında standart lezyonlar oluşturulmasına karşılık değişik patolo-

jilerde ve hatta aynı patolojiye sahip hastalarda cevaplar ve cevabların ortaya çıkış süreleri değişiklikler göstermiştir. Kliniğimizde hastaların % 70'inde lezyona olan maksimal cevap 3. gün ve sonrasında oluşmuş ve 1. haftadan sonra ise cevap da artış gözlenmemiştir (2,3). Bu nedenle araştırmada kullanılan deney hayvanları 3. ve 7. günlerde sakrifiye edilerek lezyonlarda bir farklılık olup olmadığı araştırılmaya çalışılmıştır. Erken dönemde sakrifiye edilen deneklerde oluşan lezyonların sınırlı olarak kalmasına karşılık, geç dönemde sakrifiye edilen deneklerde lezyonun tahmin edilenden daha fazla genişlemiş olması DREZ lezyonlarına olan cevabın sadece Substantia Gelatinosa'nın harabiyeti sonucu oluştuğunu iddia eden klasik bilgiler üzerinde sorular oluşmasını sağlamış ve daha detaylı nöropatolojik ve nöroanatamik çalışmaların yapılması gerekliliğini ortaya çıkarmıştır. Nitekim, Richter ve Schnehenmayr; DREZ lezyonu yapılmış ve 5. günde MI nedeni ile kaybedilmiş hastalarında yaptıkları otopsi çalışmalarında, yapılan RFTK lezyonunun klasik bilgilerde olduğu gibi sadece Substantia Gelatinosa'yı değil komşu dokuları da içine alacak şekilde geniş olduğunu belirtmişlerdir (10). Bu bulgularda bizim deneysel araştırmalarda bulduğumuz bulgular ile yakın bir paralelite taşımaktadır.

Dorsal Rootların medial ve lateralinde yapılan lezyonların incelenmesi ile elde edilen bir diğer önemli sonuçta lateral bölgede yapılan lezyonlar ile medial bölgede yapılan lezyonların Substantia Gelatinosa'yı etkilemede önemli bir fark göstermediği gerçeğidir. Broseta ve arkadaşlarında yaptıkları DREZ araştırmalarında mekanik kesiler, Karbondioksit laser ve RFTK lezyonları arasında patolojik olarak belirgin bir farklılık olmadığını ve cerrahın lezyon yapmaktaki tecrübesinin daha önemli olduğunu belirtmektedirler (1).

Sonuç olarak; DREZ operasyonları esnasında standart bir lezyon oluşturan RF enerjisi kullanılmış olmasına rağmen, klasik bilgilerin aksine lezyonun sadece substantia gelatinosa'da sınırlı kalmayarak günler içerisinde değişecek şekilde genişlediği ve hedef bölgenin Rexed tarafından belirlenen ilk 5 tabakanın dışına çıktığı gösterilmiştir. Dolayısı ile substatia gelatinosa'nın deafferentasyon ağrılarının ortadan kaldırılmasında tek başına yeterli olduğu oldukça şüpheli olup, konu ile ilgili daha detaylı anatomik çalışmaların yapılmasının gerekli olduğunu söyleyebiliriz.



## ÖZET

Ağrı cerrahisinin en önemli sorunlarından biri deafferentasyon ağrılarıdır. Dorsal Root Entry Zone operasyonları halen deafferentasyon ağrılarının tedavisindeki ilk seçenek durumundadır. Bu operasyon için değişik yaklaşım metodları ve lezyonların olduğu bölge ile ilgili anatomik tanımlamalar yapılmış olmakla birlikte konu halen tartışmalıdır. Bu nedenle A.Ü.T.F. Nöroşirürji Anabilim Dalı Mikroşirürji Araştırma Laboratuvarlarında 8 denek (köpek) üzerinde genel anestezi altında özel Nashold elektrodu kullanılarak DREZ bölgesinin lateral ve medialinde ayrı ayrı RFTK (radyofrekans termokoagülasyon) lezyonları gerçekleştirilmiştir. Denekler 3. gün ve 1. hafta sonunda sakrifiye edilerek lezyon yapılan kord spesmenleri histopatolojik olarak incelenmiştir. Erken grubda lezyonlar Substantia Gelatinosa bölgesinde oldukça sınırlı olmakla birlikte geç grubda lezyonların ileri derecede genişlediği ve daha önce tanımlanmış hedef bölgelerin dışına ilerlediği gözlemlenmiş ve konu ile ilgili daha detaylı anatomik çalışmaların yapılmasının gerektiği sonucuna varılmıştır.

## TEŞEKKÜR

Bu araştırma 87 09 00 61 kod No ile A.Ü. Araştırma Fonunca desteklenerek gerçekleştirilmiştir. Gerek araştırmanın yapılabilmesi için gerekli olan cihazların alınması sırasında ve gerekse araştırma esnasında bize her türlü olanağı sağlayan A.Ü. Araştırma Fonuna teşekkür ederiz.

## SUMMARY

### Histopathologic Evaluation Of Drez Lesions

Dorsal Root Entry Zone lesions are nowadays accepted as a first choice of treatment of deafferentation pains. Virtually there isn't certain histopathologic data to confirm that lesions substantia gelatinosa is responsible for pain relief. Based on this argument, in 8 dogs DREZ lesions were done under general anesthesia with radiofrequency. Respectively three days and one week after lesioning, animals of each

group were sacrificed and spinal cord specimens submitted for histopathological studies. These studies showed that early group were very limited but in the late group lesions were extremely enlarged involving the whole dorsal root entry zone structures. Our results showed that it is necessary more detailed anatomical studies.

**Key Words :** Dorsal root entry zone lesion, pain, radiofrequency.

### KAYNAKLAR

1. Broseta J Garcia-March G Sanchez-ledesma J : Local pathological findings in experimental Dorsal Root Entry Zone Lesions performed by mechanical section, laser and radiofrequency. A comparative study. (in press).
2. Kanpolat Y Deda H ve ark : DREZ Operasyonu. Türkiye Klinikleri Tıp Bilimleri Araştırma dergisi 6 : 5-8, 1988.
3. Kanpolat Y Deda H ve ark : DREZ Operasyonu. Türk Nöroşirürji Dergisi. 1 : 102-103, 1990.
4. Lunsford DL Bennett MH et al : Histopathologic variability and electrophysiologic effects on stereotactic spinal cord dorsal root entry zone lesions. Surgical Forum 36 : 510-512, 1985.
5. Loeser JD Ward AA : Some effects of deafferentation on neurons of the cat spinal cord. Arch Neurol 17 : 629-636, 1967.
6. Nashold BS Ost Dahl RH : Dorsal Root Entry Zone lesions for pain relief. J Neurosurg 51 : 59-69, 1979.
7. Nashold BS Higgins AC Friedman A : The DREZ operation. Modern technics in surgery. 1984, Future Publishing Company. pp. 35-1/35-17.
8. Nashold BS : Current status of the DREZ operation : 1984. Neurosurgery 15 : 942-944, 1984.
9. Nashold BS : The DREZ operation-1985, Pain symposium. Roma, 1985.
10. Richter HP Schachenmayr W : Is the substantia gelatinosa the target in dorsal root entry zone lesions? An autopsy report. Neurosurgery 15 : 913-916, 1984.
11. Sindou M Lapras C : Neurosurgical Treatment of pain in the Pancoast-Tobias syndrome : Selective posterior rhizotomy and open anterolateral C2-cordotomy. Advance in Pain, Research and Therapy. 4 : 199-205, 1982.
12. Sindou M Goutella A : Surgical posterior rhizotomies for treatment of pain. Advance and Technical Standarts in Neurosurgery 10 : 148-185, 1983.