

## YARIK DUDAK BURUN DEFORMİTESİ DÜZELTİMİNDE ALAR KIKIRDAK FLEBİ KULLANIMI

Önder Kıvanç\*

Sabri Acartürk\*\*

Kamuran Kıvanç\*\*\*

Ersal Kaya\*\*\*\*

Yarık dudak burun deformitesinin (YDB) komponentleri ayrıntılı olarak tanımlanmıştır. Bunlar; alar kıkırdağın aşağı dislokasyonu ile alar kenarda periferel pozisyonu, medial krusun kolumellada inferiorıda bulunması ve mediolateral krus açısının düzleşmesidir (7). Ayrıca diğer tüm burun yapılarının da doğrudan veya dolaylı olarak deformiteye katılmaları düzeltim için geliştirilmiş yöntemlerin her olguda başarılı sonuç vermesini güçleştirmektedir (4). Kernahan (11) ve Cronin (3) bu konudaki literatür genişliğinin yeterli çözüm bulunamamış olmasından kaynaklandığına işaret etmişlerdir. Günümüze kadar kullanılan ameliyat tekniklerinden bazıları; alar kenarın modifikasyonu, alar kıkırdağın internal veya eksternal yaklaşımla asılması serbest kıkırdak greflerinin destek için kullanılması, karşı alar kıkırdağın deforme tarafa çevrilmesi, alar kenardan normal kenara simetri sağlama amacı ile eksizyon ve konkal kıkırdak greftlerinin kullanımındır (8,17,18).

Friedman (10) ve Parkes (15) rinoplastide çeşitli burun ucu deformitelerinin düzeltimi için alar kıkırdağın dom bölgesinde kesilerek ayrılabilceğini göstermişlerdir. Tarafımızdan kullanılan yöntemle bu teknikler arasında amaç ve şekil farklılıkları bulunmasına rağmen dom bölgesinde alar kıkırdak üzerine yapılan işlemleri içermesi, benzerliği oluşturmaktadır. Cerrahi teknik kıkırdak grefti ve alar kenar eksizyonu gereksinimini ortadan kaldırma, ayrıca medial krusu iletme amaçlarına yöneliktir.

Bu çalışmada, YDB deformitesi düzeltiminde kullandığımız yöntemle alınan klinik uygulama sonuçları değerlendirilmekte ve yöntemin endikasyonları tartışılmaktadır.

\* Ç.Ü. Tıp Fakültesi Plastik ve Rekonstrüktif Cerrahi Anabilim Dalı Yrd. Doç.

\*\* Ç.Ü. Tıp Fakültesi Plastik ve Rekonstrüktif Cerrahi Anabilim Dalı

Başkanı Prof. Dr.

\*\*\* Ç.Ü. Tıp Fakültesi Plastik ve Rekonstrüktif Cerrahi Anabilim Dalı Prof. Dr.

\*\*\*\* Ç.Ü. Tıp Fakültesi Plastik ve Rekonstrüktif Cerrahi Anabilim Dalı Asistan Dr.

## GEREÇ VE YÖNTEM

Bu çalışma Ç.Ü. Tıp Fakültesi Plastik ve Rekonstrüktif Cerrahi Anabilim Dalında ameliyat edilen 9 olgu ile yapılmıştır. Dördü erkek beşi bayan olan olguların yaşları 7 ve 20 arasındadır. Olgu takipleri 1 ve 2 yıl süre ile yapılmıştır. Beş olgunun deformitesi tam, 4 olgunun deformitesi tam olmayan dudak yarığına bağlıdır. Dudak yarığı onarımının 6 olguda Millard, 2 olguda Tennison ve 1 olguda belirlenemeyen bir yöntemle yapıldığı öğrenilmiştir (Tablo I). YDB deformitesi onarım yönteminin başarısı, klinik gözlem ve standart fotoğraflar ile değerlendirilmiştir.

Tablo I : Yarık dudak burnu onarımı yapılan olguların özellikleri.

Olgu	Cins	Yaş	Deformite	Onarım	Asimetri	Sek
1	E	8	TDY	M	—	—
2	K	7	TODY	M	—	—
3	K	19	TDY	T	+	—
4	E	19	TDY	T	+	+
5	K	17	TODY	M	—	—
6	E	16	TODY	M	+	+
7	E	20	TDY	M	+	+
8	K	9	TODY	M	—	—
9	K	16	TODY	?	—	—

TDY : Tam dudak yarığı

TODY : Tam olmayan dudak yarığı

Sek. : Sekonder girişim

M : Millard dudak onarımı

T : Tennison dudak onarımı

Asimetri : Ameliyattan sonra burun domunda saptanan asimetri

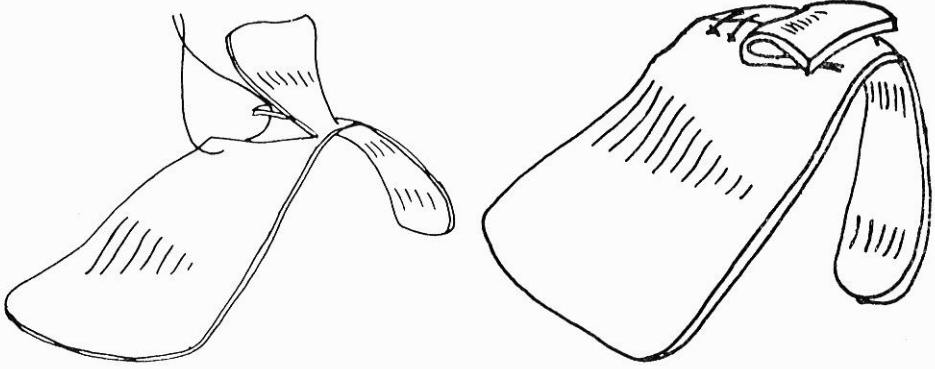
Başarılı sonuç için kabul edilen kriterler :

- 1 — Nostril simetrisinin kaudal görünümünden sağlanması,
- 2 — Deforme tarafta normal domla aynı düzeyde dom oluşturulması,
- 3 — Alar kenar eksizyon gereksiniminin ortadan kaldırılması, ayrıca sekonder cerrahi girişim endikasyonu doğmamasıdır.

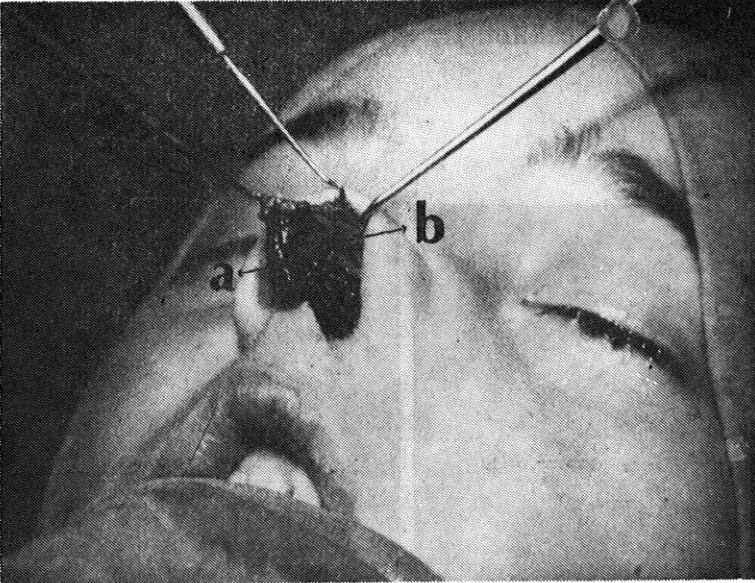
### Ameliyat Tekniği

İnfrakartilajinöz insizyon yapıldıktan sonra alar kıkırdak deriden serbestleştirilir. Diseksiyona medial krus ortaya çıkarılana ka-

dar devam edilir. Nasal mukoza domun 10 mm lateraline kadar alar kıkırdaktan ayrılır. Alar kıkırdak forseps yardımı ile sabitlenerek, dom bölgesinde 1 cm tabanlı ve tepesi alar kenardan 2 mm uzakta üçgen şeklinde kıkırdak flebi hazırlanır. Üçgen flebin tabanı tepe noktasını örtecek şekilde kendi üzerine katlanarak suture edilir. Donör bölgenin suture edilmesi ile medial krusun ilerletilmesi sağlanır. (Şekil 1 a,b; 2). Mukozanın kapatılması ve tampon yerleştirilmesi ile



Şekil 1 : a - Alar kıkırdağın dom bölgesinde üçgen şeklinde hazırlanan kıkırdak flebi.  
b - Kıkırdak flebinin kendi üzerine katlanması ve donör defektin suture edilmesi.



Şekil 2 : Ameliyat sırasında alar kıkırdağın cerrahi işlemden sonraki görünümü.  
Medial Krus (a), Lateral Krus (b)

ameliyat sonlandırılır. Akrilik veya silikondan hazırlanan splintler vestibüle yerleştirilerek hastanın 1 ay süre ile kullanması sağlanır.

## SONUÇLAR

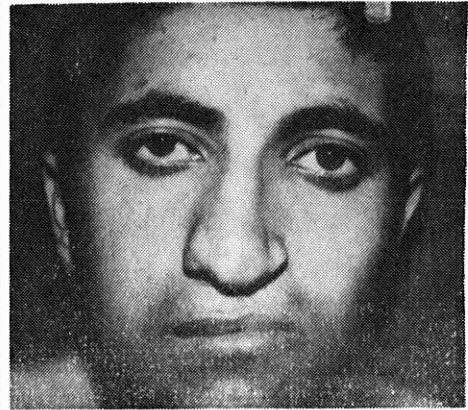
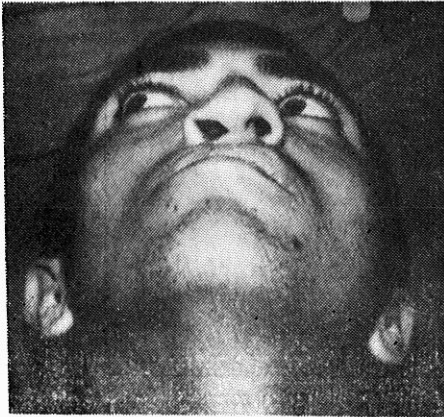
Olguların klinik gözlem ve standart ameliyat öncesi ve sonrası fotoğraflarının incelenmesi ile yapılan değerlendirmeye göre :

1 — Ameliyat sonrası dönemde ödemin geçmesinden sonra kon-tur düzensizliği meydana gelmemiştir.

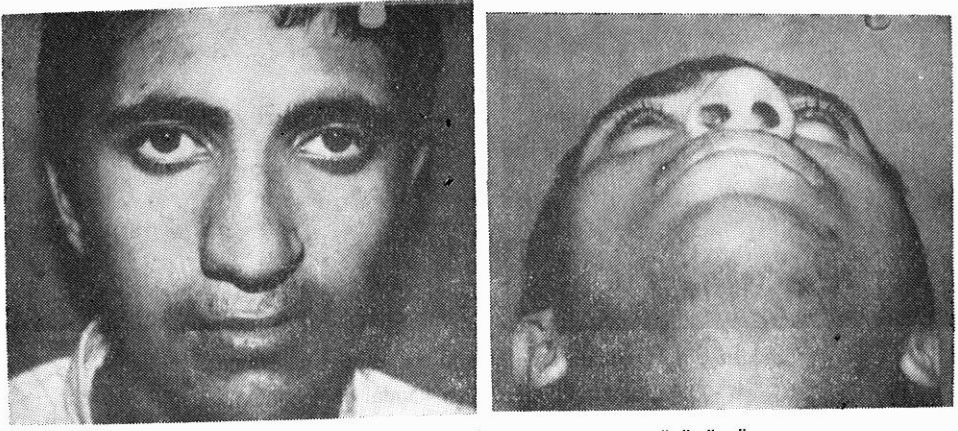
2 — Kaudal görünümünden nostril simetrisi sağlanmıştır.

3 — Dom seviyelerinin eşitlenmesi yeterli olmuş ancak septal deviasyon düzeltimi yapılmamış olmasına bağlı olarak orijinal deformitesi tam dudak yarığı olan 4 olguda burun ucu asimetrisi belirli derecelerde devam etmiştir.

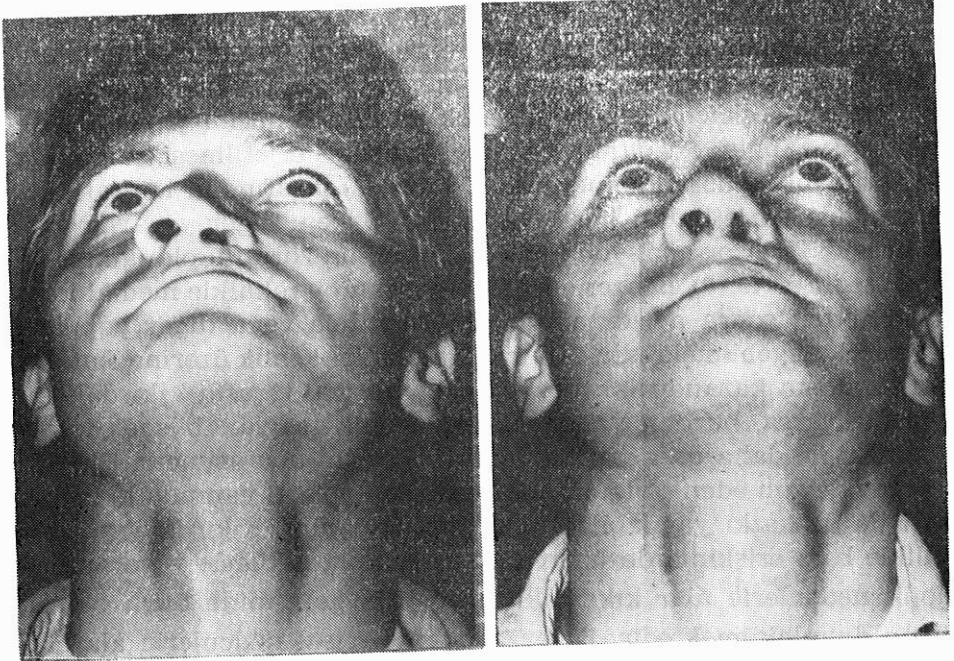
4 — Alar kenar tam dudak yarığına bağlı YDB deformitesi bulunan 3 olgu dışında normal taraf düzeyine sekonder girişime gerek duyulmayacak derecede çekilmiştir (Şekil 3,4,5,6).



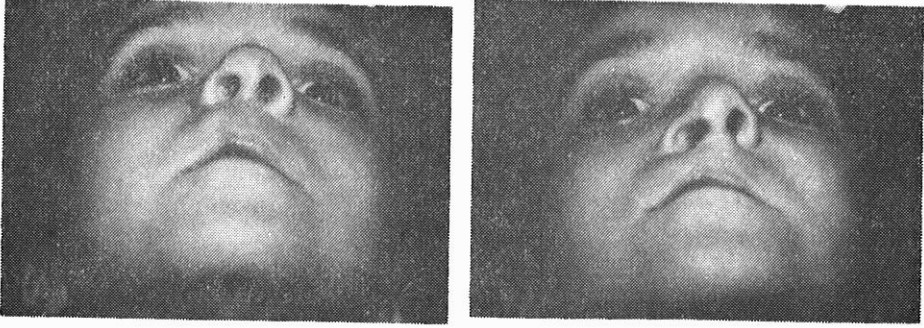Şekil 3 : a - Olgudaki deformitenin ameliyat öncesi ön görünümü. b - Kaudal görünümü.



Şekil 4 : a - Olgunun ameliyat sonrası ön görünümü.  
b - Kaudal görünümü.



Şekil 5 : a - Olgunun ameliyat öncesi kaudal görünümü.  
b - Olgunun ameliyat sonrası kaudal görünümü.



Şekil 6 : a - Olgunun ameliyat öncesi kaudal görünümü.  
b - Olgunun ameliyat sonrası kaudal görünümü.

### TARTIŞMA

YDB deformitesi embriolojik gelişimi, düzeltim zamanlaması, alar kıkırdak diseksiyonu için kullanılacak insizyonun seçimi, alar kıkırdağa verilecek yeni pozisyonun sağlanması, alar kıkırdağın asılması için konulacak sütürlerin yeri ve kıkırdak greftlerinin gerekliliği yönlerinden çeşitli tartışmalara konu olmaktadır (1,2,6,9,11,12,14,16, 18). Bu tartışmalara kesin yanıt verecek onarım yönteminin bulunmamış olmasına rağmen deformitenin özelliğine ve şiddetine göre yararlanılabilecek çok sayıda seçenek vardır. Tanıtımı yapılan yöntemle sağlanabilen düzeltimler medial krusun ilerletilmesi ve domun kıkırdak flebi ile desteklenmesidir. Cronin (3) tarafından lateral krusun mediale ilerletilmesi gereği ileri sürülürken, diğer yazarlar medial krusun inferior pozisyonunun düzeltiminin zorunlu olduğunu belirtmektedirler (9,13). Benzer görüşü paylaşan bu teknikle medial krus ilerletildikten sonra ayrıca sütürlerle septuma veya diğer yapılara askı gerekmeyebilmektedir. Kıkırdak flebinin kendi üzerine katlanması ile domu kazandırılan destek, eğer normal tarafta kıkırdak hipertrofisi varsa, burdan yapılacak eksizyonla sağlanabilecek kıkırdak grefti ile daha da arttırılabilecektir. Burun ucu asimetrisi belirli derecede devam eden 4 olgunun ikisinde septoplasti yanında kıkırdak grefti ile de katkı yapılabileceği düşünülmüştür. Kıkırdak greftine özellikle bazı erişkinlerde uzun süren mekanik etkilerle veya embriyolojik nedenlerle alar kıkırdakların eşitsiz gelişimine bağlı olarak ihtiyaç duyulabilmektedir. Diğer yandan yapısal nedenlerle alar kıkırdak kalınlığı ve sertliği yetersiz olanlarda da kıkırdak greftinden yararlanılmalıdır.

Bu yöntemde infrakartilajinöz insizyon kullanılması'nın nedeni, rim insizyonları ile görülen sirküler skar kontraktürüdür. Tarafımızdan kullanılmamış olmakla birlikte Rethi insizyonunun modifikasyonları ile açık rinoplasti tekniği de olumlu sonuç verebilecektir (5).

Yöntemin tek başına değerini ortaya koyma amacı ile septoplasti ve nasoplasti yapılmayan olgularda, ameliyat sonrası takiplerde gözlenen çeşitli derecelerdeki burun ucu asimetrisi, deformitenin diğer komponentlerinin de olguların gereksinimine göre onarılmasının zorunlu olduğunu göstermektedir.

YDB deformitesine sahip olgularda kullanımı önerilen bu düzeltim yöntemi; cerrahi uygulamasının kolay olması, anatomik yapıların bütünlüğünü bozmaması ve cerrahi girişimin boyutunu azaltması nedenleri ile özellikle orta derecedeki deformitelere seçeneklerden biri olabileceği kanısına varılmıştır.

## ÖZET

Yarık dudak burun deformitesinde kıkırdak grefti kullanımı ve alar kenardan deri eksizyonu gereksinimini en aza indirme amacı ile bir yöntem geliştirilmiştir. Cerrahi teknik, deforme alar kıkırdağın dom bölgesinde hazırlanan üçgen şeklindeki kıkırdak flebinin kendi üzerine katlanmasını ve donör defektin sütüre edilerek medial kru-sun ileletilmesini kapsamaktadır.

1989 ve 1990 yıllarında bu yöntemle 9 olgu tedavi edilmiştir. Yedi - 20 yaşlarındaki olgular dört erkek, beş bayandan oluşmuştur. Beş olgudaki deformitenin, tam dudak yarığına, dört olguda ise tam olmayan dudak yarığına bağlı olduğu belirlenmiştir. Ameliyat sonrası değerlendirme klinik gözlem ve standart fotoğraflar ile yapılmıştır. Tüm olgularda nostril simetrisinin sağlandığı, ancak ağır deformite bulunan 4 olguda septal deviasyona bağlı ön görünümdeki asimetrinin çeşitli derecelerde devam ettiği saptanmış, ek olarak alar kenar eksizyonu veya kıkırdak grefti gereksiniminin, tam dudak yarığı olan olguların ikisinde, tam olmayan olguların tümünde ortadan kaldırıldığı görülmüştür.

Bu cerrahi düzeltim tekniğinin, kolaylığı, değişik yaşlarda uygulanabilmesi ve cerrahi girişimin boyutunu azaltması nedenleri ile orta derecedeki deformitelerde bir seçenek oluşturabileceği, ağır deformitelerde diğer tekniklerle birlikte kullanılabilmesi kanısına varılmıştır.

**Anahtar Kelime :** Yarık dudak - burun deformitesi, burun rekonstrüksiyonu, dudak yarığı

## SUMMARY

### **Usage Of Alar Cartilage Flap In Repair Of Cleft Lip Nose Deformity**

A new method has been used to correct cleft lip nose deformity in order to eliminate the need for cartilage graft and alar rim excision. The surgical technique consists of preparing a triangular cartilage flap, on the dome of alar cartilage, turning over to itself and suturing to the alar edge. Suturing of the donor defect causes advancement of medial crus.

Nine patients underwent this procedure in 1989 and 1990. The ages of the patients were between 7 and 20, and four of them were male where five of them were female. In five of the patients the original deformity were complete cleft of the lip and in the other four, deformities were incomplete cleft of the lip. The evaluation of the results were made from the photographs of the patients. In all of the cases symmetry of nostrils have been achieved but in four severe cases some tip asymmetry have remained because of distal septal deviation.

This surgical correction technique has been found useful in moderate cases because of its simplicity and adaptability to different ages and also because of its versatility to be used in combination with other techniques in severe cases.

**Key Words :** Cleft lip nose deformity, nasal reconstruction, cleft lip.



## KAYNAKLAR

1. Berkeley WT : The cleft lip nose. *Plast Reconstr Surg* 23 : 567, 1959.
2. Brown RF : A reappraisal of the cleft lip nose with the report of a case. *Br J Plast Surg* 17 : 168, 1964.
3. Cronin TD Denkler KA : Correction of unilateral cleft lip nose. *Plast Reconstr Surg* 82 : 419, 1988.
4. Cutting CB Bardach J Pang R : A comparative study of the skin envelope of the unilateral cleft lip nose subsequent to rotation-advancement and triangular flap lip repairs. *Plast Reconstr Surg* 84 : 409, 1989.
5. Gunter JP Rochrich RJ : External approach for secondary rhinoplasty. *Plast Reconstr Surg* 80 : 161, 1987.
6. Gürsu G : Multidisciplinary Management of Cleft Lip and Palate in Turkey. In Bardach J, Morris HL (Eds) : *Multidisciplinary Management of Cleft Lip and Palate* Philadelphia : W.B. Saunders Co., 1990. Sayfa 69-80.
7. Davis PKB : Cleft lip nose deformity deformity : A dissertation. *Br J Plast Surg* 36 : 200, 1983.
8. Dibbell DG : A cartilaginous columellar strut in cleft lip rhinoplasties. *Br J Plast Surg* 29 : 247, 1976.
9. Dibbell DG : Cleft lip nasal reconstruction : Correcting the classic unilateral defect. *Plast Reconstr Surg* 69 : 264, 1982.
10. Friedman WH Rosenblum BN Krebs FJ : The Goldman tip in secondary rhinoplasty. *Plast Reconstr Surg* 87 : 339, 1987.
11. Kernahan DA Bauer BS Harris GD : Experience with the Tajia procedure in primary and secondary repair in unilateral cleft lip nasal deformity. *Plast Reconstr Surg* 66 : 46, 1980.
12. Kıvanç Ö Acartürk S Karakaya S Dalay C : Yarıık dudak burun deformitesi düzeltiminde Millard Yöntemi. *Ç.Ü. Tıp Fakültesi Dergisi* 15 : 168, 1990.
13. Millard DR Jr : Earlier correction of the unilateral cleft nose. *Plast Reconstr Surg* 70 : 64, 1982.
14. Musgrave RH : Surgery of nasal deformities associated with cleft lip. *Plast Reconstr Surg* 28 : 261, 1961.
15. Parkes MH Kanodia R Kern EB : The universal tip : A Systematic approach to aesthetic problems of the lower lateral cartilages. *Plast Reconstr Surg* 81 : 878, 1988.

16. Stenstrom SJ : Correction of cleft lip nasal deformity : a refinement of an older method. *Plast Reconstr Surg* 59 : 675, 1977.
17. Thomson HG : The residual unilateral cleft lip nasal deformity. A three-phase correction technique. *Plast Reconstr Surg* 76 : 36, 1985.
18. Tolhurst DE : Secondary correction of the unilateral cleft lip nose deformity. *Br J Plast Surg* 36 : 449, 1983.