

MESANE LÖKOPLAKİSİ VE TEDAVİ YÖNTEMLERİ

Yaşar Bedük* Talat Yurdakul** H. Gemalmaz**** Giray Karalezli**
Kadri Anafarta*** Özden Tulunay*****

Lökoplaki mesanenin normal transizyonel epitelinin metaplastik lezyonudur. Nadir görülür. Literatürde özellikle erkek sekste sık görüldüğü bildirilmiştir (2,5,9). Etyolojide pek çok faktör sorumlu tutulmasına rağmen en önemli ve en sık görülen etyolojik faktör kronik irritasyon ve buna bağlı kronik inflamasyondur.

Çoğunlukla squamöz metaplazi ile birlikte bulunur, ancak lökoplaki ve squamöz metaplazi tamamen farklı antitelendir. Squamöz metaplazi kadınlarda ve özellikle trigon ve mesane boynunda sık yerleşen ve malign potansiyel taşımadığı iddia edilen bir lezyondur (11). Buna karşın lökoplaki değişmez bir şekilde % 10 - 28 oranında squamöz hücreli kansere yol açar, veya % 10 - 22 arasında squamöz hücreli kanserle birlikte bulunur (2,5,9). Klinik önemi bu noktada açığa çıkmaktadır. Spinal kord yaralanmalarına bağlı daimi kateter taşıyan nörojen mesane olgularında kronik irritasyon sonucu lökoplaki gelişimine bağlı olarak 16 - 18 kat fazla squamöz kanser geliştiği bildirilmiştir (11).

Hastalığın tanınması premalign bir lezyon olması nedeniyle önemlidir. Teşhis, kronik irritatif bir semptomatoloji ve biopsi ile konur. Piüri ve nonspesifik infeksiyon öyküsü beklenen bulgular arasındadır. Morgan ve arkadaşlarının 32 olguluk serilerinde olguların yarısında kronik veya yineleyen üriner enfeksiyon olduğu bildirilmiştir (5).

* A.Ü. Tıp Fakültesi Üroloji Anabilim Dalı, Doçent Dr.

** A.Ü. Tıp Fakültesi Üroloji Anabilim Dalı, Uzman Dr.

*** A.Ü. Tıp Fakültesi Üroloji Anabilim Dalı, Profesör Dr.

**** A.Ü. Tıp Fakültesi Üroloji Anabilim Dalı, Araştırma Görevlisi

***** A.Ü. Tıp Fakültesi Patoloji Anabilim Dalı, Profesör Dr.

Sistoskopik görünümü irregüler, gri - beyaz mukozadan kalkık yama şeklinde etrafında eritematöz sistit bulunan plaklar şeklindedir. Tanı biopsi ile konulur, keratin plağın altında saklı tümör olabileceği akıldan çıkarılmamalıdır. Mikroskopik incelemede belirgin keratinizasyon, ile birlikte squamöz metaplazik değişimler görülür.

Lököplakinin tedavisi konusunda sistektomiye kadar varan çok çeşitli yöntemler olmasına rağmen günümüzde tedavi yöntemleri hala tartışılmaktadır. Küçük lokalize lököplaki lezyonları transüretal olarak rezeke edilebilir veya intrakaviter tedaviler uygulanabilir. Geniş yaygın plakların varlığında ise sistektomi önerilmektedir (2,11).

Çalışmamızda mesane lököplaksisi olguları, klinik özellikleri, tedavi yöntemleri ve alınan sonuçlar açısından prospektif bir çalışmada değerlendirilmiştir.

MATERYEL ve METOD

Ankara Üniversitesi Üroloji kliniğinde Ocak 1988, Eylül 1991 yılları arasında tedavi ve takipleri yapılan 12 olgu çalışma programımızı oluşturdu. Bu çalışmadaki tüm olgular kadın idi. Yaşları 22 - 66 arasında değişmektedir (ortalama 35.9).

Hastaların tümü yakınmaları, predispozan faktörler, idrar tahlili ve kültürü, intravenöz pyelografi, sistoskopik muayene ve gerekli olgularda abdominopelvik ultrasonografi ile değerlendirildi. Tanı biopsi sonucu elde edilen materyalin histopatolojik incelenmesi ile konuldu.

10 olgumuzda patoloji spesmenleri bir hücre yüzey antijeni olan ve mesane tümörlerinde differansiasyon belirleyicisi olarak kullanılan $\beta 2$ mikroglobulin'in düzeylerinin saptanması amacıyla PAP (peroksidaz antiperoksidaz) yöntemi ile boyanarak ayrıca değerlendirildi.

Tedavi öncesi 5 hastada aktif üriner infeksiyon vardı. Üriner infeksiyonun tedavisi yapıldıktan sonra lököplaki için tedavi programına dahil edildiler.

Tedavi yaklaşımlarımızı AgNO₃ instillasyonu, transüretal rezeksiyon ve laser, TUR + AgNO₃ instilasyonu oluşturdu (Tablo 1).

AgNO₃ instillasyonu uygulanan olgularda, boşaltıldıktan sonra mesaneye 50 cc % 2 AgNO₃ solüsyonu verildi ve 2 saat sonra miksiyon yapmasına izin verildi. Haftada 2 seans olmak üzere toplam 15 seans uygulandı.

Tedavi yaklaşımları ve tedavi yaklaşımlarına göre alınan sonuçlar ayrı ayrı değerlendirildi. Olgular tedavi bitiminden sonra 3 er aylık aralarla izlendiler. Her kontrolde olgular vezikal irritabilite yakınmaları, üriner enfeksiyon açısından ve sistoskopik görünümleri ile lezyonun bulunduğu bölgenin epitelizasyonu açısından değerlendirildiler. Gerekli olgularda transüretal biopsiler alındı.

Tablo 1 : Tedavi Yöntemlerine Göre Alınan Sonuçlar

Hasta No.	Tedavi Yöntemi	Tedavi Sonrası Semptom Şiddeti
1	AGNO3	ASEMPTOMATİK
2	AGNO3	ASEMPTOMATİK
3	AGNO3	ASEMPTOMATİK
4	AGNO3	ASEMPTOMATİK
5	AGNO3	ASEMPTOMATİK
6	AGNO3	AZALDI
7	TUR	ASEMPTOMATİK
8	TUR	KONTROLDEN ÇIKTI
9	TUR	AYNEN DEVAM ETTİ
10	TUL	ASEMPTOMATİK
11	TUL	ASEMPTOMATİK
12	TUR+AGNO3	AZALDI

SONUÇLAR


Olguların hemen hepsi sistizm semptomları ile başvurdu. Semptomların devam süresi 4 ay - 15 yıl arasında değişmekteydi (ortalama 63.5 ay) 3 hastada hematüri vardı. Hematüri ile başvuran olgulardan birinde tek semptom intermittan, makroskopik hematüri idi.

Olgularımızın öyküleri değerlendirildiğinde 4 olguda yineleyen üriner enfeksiyon anamnezi saptandı. Bu olguların birinin IVP sinde ureteropelvik darlık bir diğerinin IVP sinde ise çift toplayıcı sistem anomalisi ile uyumlu bulgular görüldü. Ayrıca 2 olgu sistosel nedeniyle Marchall-Marchetti yöntemi ile sistopoksi operasyonu geçirmiş idi. Olgularımızın hiç biri nörojenik mesaneli ve daimi üretral kateeterli değildi ve buna ait öyküleri yoktu.

Tedavi öncesi üriner enfeksiyon saptanan 5 olgunun 3'ünde etyolojik ajan E. coli, 2 olguda Pseudomonas aeruginosa idi. 5 olgunun da uygun antibiotiklerle tedavisi sonucu üriner enfeksiyonları eradike edildi.

Lezyonların büyük çoğunluğu özellikle trigonda ve mesane boy nunda yerleşmekteydi ve 1 olguda sağ yan duvarda lökoplaki odağı saptandı. Olguların ikisi dışında tüm olgularda tek bir lökoplaki odağı saptandı. Olgularımızın tümünde plağın toplam çapı 5 cm den küçük idi.

Olguların punch biopsi ve TUR materyallerinin histopatolojik incelemeleri sonucunda lökoplaki ile uyumlu klasik bulgular saptandı. Hiçbir olguda lökoplakiye eşlik eden squamöz hücreli kanser saptanmadı.

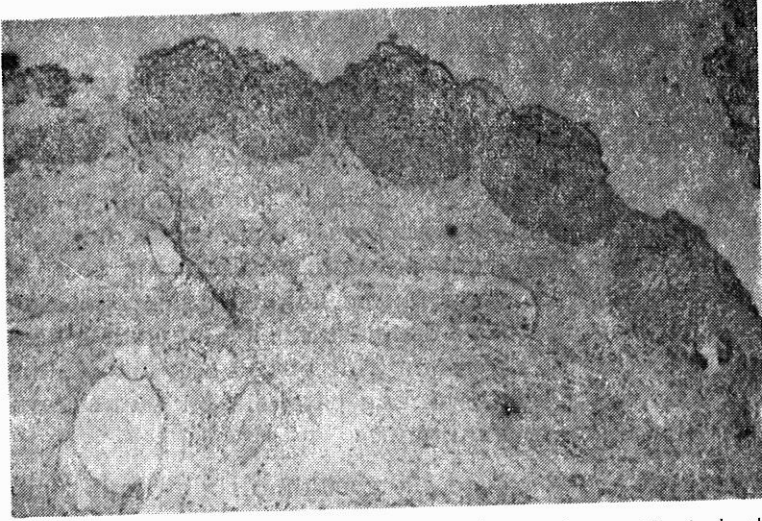


Resim 1 : Lökoplakiye ait keratinizasyonun görüldüğü klasik lökoplaki olgusuna ait görünüm (H&E x 40)

Ürotelyumda Beta-2 mikroglobulin'in yoğunluğunu saptamak amacıyla peroksidaz antiperoksidaz yöntemi ile boyanan 10 olgunun spesmenlerinde üniform olarak bazal 1/3 tabakada boyanma yokluğu gözlenirken 2/3 üst kısımlarda normalden daha dens boyanma görüldü.

Tedavi edilen 12 olgunun biri hariç hepsi kontrollere geldi. İzlem süremiz 3 ila 28 ay arasında değişmektedir (Ortalama 14.6 ay).

Sadece AgNO₃ instillasyonu ile tedavi edilen 6 olgunun hepsinde kontrol sistoskopilerinde lökoplakiyi gösteren bulguya rastlanmadı. Ancak bir olguda vezikal irritabilite semptomlarının azalarak devam ettiği görüldü. 3 hastaya TUR yapıldı, bu gruptaki bir olgu kontrolden



Resim 2 : Lökoplakide Beta-2 Mikroglobulinin hücre yüzey antijeni olarak immünohistokimyasal boyama ile tepiti : Bazal 1/3 tabakada boyanma yokluğu ile birlikte yüzeyel tabakalarda normalden yoğun boyanma dikkati çekmektedir (PAP x40)

çıktı. İkinci olgunun kontrolünde lökoplakiye ait semptom ve bulgular yoktu, son olguda terapötik işlem sonrası şikayetler aynen devam etti. Bu olgunun kontrol sistoskopisinde lökoplakiye ait lezyon saptanmadı, lezyon yerinden alınan biopsilerde ise lökoplakiyi destekler histopatolojik bulgu yoktu. 2 olguya transüretral laser fulgurasyonu uygulandı ve kontrollerinde lökoplakiye ait şikayet ve bulgulara rastlanılmadı. TUR + AgNO₃ instillasyonu uygulanan bir hastada kontrol sistoskopisinde lökoplakiye ait bulgu saptanmamasına rağmen vezikal irritabilite semptomları azalarak devam etti. Tablo 1'de sonuçlar topluca görülmektedir.

Sonuç olarak kontrollere gelen 11 olgunun 8'i asemptomatik hale gelirken, 2 olgunun semptomlarında azalma saptanmış, bir olgunun yakınmaları ise aynen devam etmiştir. Olgularımızın hepsinde, kontrol sistoskopilerinde ve mesane biopsilerinde lökoplakiyi veya maligniteyi gösteren bulguya rastlanılmamıştır.

TARTIŞMA

Beyaz plak anlamına gelen lökoplaki, vajen, vulva, özafagus, oro farinks alt ve üst üriner sistem v.s. gibi çeşitli anatomik lokalizasyonlardaki mukozal plakları ifade etmek için kullanılmıştır.

Mesane lökoplakisinin etyolojisinde endodermal ve mezodermal kökenli dokular arasındaki embriyoner ektodermal doku artıklarının metaplastik transformasyonu sorumlu tutulmuştur (10). Mostofinin teorisi ise kronik irritasyona maruz kalan transizyonel epitelyumun büyük ölçüde metaplastik ve neoplastik değişime maruz kalacağı şeklindedir (6). Gerçekten de günümüzde birçok otör lökoplakinin kronik üriner enfeksiyonun, irritasyonuna patolojik bir yanıt olarak ortaya çıktığı ortak inancını taşımaktadır.

Literatürde erkek sekste sık görüldüğü bildirilmiş olmasının yanında kadın sekste sık görüldüğünü bildiren yayınlar da vardır. İki ayrı seride kadın erkek oranı 1/4 olarak bildirilmiştir (7,9). Kadın seksin baskın olduğu ilk seri 1956 da Abeshouse ve arkadaşları tarafından yayınlanmıştır (1). 1981 de De Cock 13 kadın ve 4 erkekten oluşan vezikal lökoplaki serisini yayınladı (3). Bizim bütün olgularımızın kadın seksten oluşması dikkat çekicidir.

Olguların ilk başvurularını genellikle 50 yaşın üzerinde yaptıklarını görülmektedir. Bu rakam Benson'un serisinde 60, De Cock'un serisinde 56, Morgan'ın serisinde ise 55 olarak bildirilmiştir (2,3,9). Bizim serimizde ise literatür bilgilerinin tersine olarak ilk başvuru reproduktif çağdadır (35.9 yaş). Bu lökoplakinin etyolojisinde ileri sürülen teorilerden biri olan hormonal yetmezlik teorisinin aksini göstermektedir.

Bizim serimizde diğer serilere benzer olarak tüm olgularda ilk başvuru sırasında vezikal irritabilite semptomlarına rastlanılmıştır. Aktif üriner enfeksiyon 12 olgunun 5'inde saptanmıştır. Bu oran da diğer serilerle uyum içerisindedir (5).

Lökoplakide konservatif veya cerrahi olarak çok çeşitli tedavi yöntemleri uygulanmıştır, buna rağmen uzun süreli izlemlerde tedavinin yetersiz olduğu belirtilmektedir (11). AgNO₃ ile mesane instilasyonu, uzun süreli antibiyotik tedavisi, vitamin A tedavisi gibi konservatif yöntemler yanında uygun olgularda plağın transüretal re-

zeksiyonu veya laser ile fulgurasyonu, mukozal stripling, parsiyel sistektomi uygulanmıştır. Fakat yüksek oranda malignite gelişmesi nedeniyle sistektominin ilk tedavi seçeneği olduğunu savunan otörler de vardır (13). Lökoplaki için uygun tedavi yöntemi seçimi hakkında tartışmalar hâlâ sürmektedir.

Tedavi yönteminin seçiminde mesane yıkama preparatlarından, ürinyasyon ile alınan idrardan yapılan sitolojik tetkikler yanında DNA histogram analizlerinin yapılması da önerilmektedir (11).

Ayrıca hücre yüzey antigenleri kullanılarak lökoplakinin malignite potansiyelinin araştırılmasında kullanılabilecek bir yöntemdir. Bir hücre yüzey antijeni olan Beta-2 Mikroglobulinin olgularımızda immunohistokimyasal yöntemle araştırılmasında tüm olgularda bazal 1/3 tabakada boyanma kaybı gözlenmesi lökoplakinin premalign natürünü gösterir özelliktedir.

Özellikle çok yaygın lezyonları olan olgularda sistektominin en uygun tedavi seçeneği olduğu bütün otörlerce kabul edilmektedir. Özellikle nörolojik patolojisi olan daimi kateterli hastalarda görülen lökoplakide malignite potansiyelinin fazla olması, bu olgularda daha radikal yöntemlerin uygulanması ve daha yakın takiplerin gerekliliğini açıklar (11).

Biz çalışmamızda olgularımızın hiç birinde yaygın lökoplaki plaklarına ve eşlik eden maligniteye rastlamadık ve bu yüzden parsiyel sistektomi ve total sistektomi gibi radikal cerrahi yöntemleri kullanmadık. Diğer yönden olgularımızın hiç birinde nörojen mesane ve uzun süreli kateter kullanımı öyküsü olmaması daha konservatif yöntemlere yönelmemizi sağlayan faktörlerdir.

Gerek intravezikal AgNO₃ instillasyonu ve gerekse lezyonların TUR veya laser fulgurasyonu oldukça iyi sonuç vermiş ve sonuçta lezyon destrüksiyonuna yönelik herhangi bir yaklaşımın lokalize lökoplaki olgularında total sistektomiden önce denenmesi gereken konservatif birer yaklaşım oldukları izlenimi vermiştir.

AgNO₃ ile mesane instillasyonları mesane lökoplaksinin tedavisinde ilk kullanılan yöntemlerden biridir. Çapı 2 cm den küçük lezyonlarda etkili olabildiği bildirilmiştir (8).

Tedavi sonuçları hakkında daha kesin yargılara varabilmemiz için daha uzun süreli izlemlere ihtiyaç vardır. Benson'ın serisinde malignite gelişiminin ortalama 11 yıl olduğu bildirilmiştir (3 ay - 30 yıl) (2). Serimizde süre yeterli olmamasına rağmen (14.6 ay) kontrollerde malignite gelişimine ait belirti ve bulgu saptanmamıştır.

Sonuç olarak vezikal iritabilite semptomları ile başvuran olgular seks ve yaş ayırımı yapılmaksızın mesane lökoplakisinin ayırıcı tanısı açısından değerlendirilmelidir. Lökoplaki tanısı almış olgularda, sınırlı lezyonların varlığında tedavide radikal yöntemlere başvurmadan önce konservatif yöntemler denenmelidir. Tedavi edilen hastalar malignite gelişmesi yönünden dikkatle ve yakından izlenmelidir.

ÖZET

Lökoplaki mesanenin az görülen, premalign bir lezyondur. Bu çalışmada tanı konulup, tedavi edilen 12 mesane lökoplaksisi olgusu sunulmuştur.

Olguların tümü kadındı ve yaşları 22 - 66 arasındaydı (ortalama 35.9). Tüm olgular başvurdukları sırada vezikal lökoplaki lezyonları sistoskopik muayenelerde genellikle mesane boynu ve trigonda gözlemlendi ve teşhis histopatolojik olarak doğrulandı. Lökoplaki plakları 2 olgu dışında tek odaklı idi ve çapları 5 cm den fazla değildi.

Tedavi olarak 6 olguda intravezikal AgNO₃ instillasyonu, 3 olguda lezyonun transüretal rezeksiyonu, 2 olguda ise transüretal laser uygulaması yapıldı. 1 olguda TUR ile birlikte intravezikal AgNO₃ uygulaması yapıldı. 11 olgu periodik olarak takip edildi. 8 olgu tamamen tedavi edildi ve 2 olguda semptomlarda parsiyel cevap elde edilirken, 1 olgu tedaviden hiç bir yarar görmedi.

Küçük lokalize lökoplaki olgularında, lezyonların destrüksiyonuna yönelik olan tüm tedavi yöntemlerinin başarılı olabileceği bu çalışmada gösterilmiştir.

Anahtar Sözcükler : Premalign lezyon, lökoplaki, Mesane neoplazisi

SUMMARY

Leukoplakia of The Bladder and Treatment Modalities

Leukoplakia is one of the premalign and rare lesion of the bladder. In this study, we present 12 bladder leukoplakia patients, whom we diagnosed and treated.

All of the patients were women and aged between 22 and 66 years (mean 35.9). Leukoplakia lesions were generally observed on the bladder neck and trigone during cystoscopic examination and the diagnosis was confirmed histopathologically. Leukoplakia lesions were obtained in single focus except two cases. Diameter of the lesions were not more than 5 cm.

We applied intravesical AgNO₃ solution in 6 patients, and TUR-laser was performed in 5. One patient had both treatment modalities. 11 patients have been followed-up periodically. 8 were completely cured and partial response was obtained in 2. One patients did have no benefit from the treatment.

We suggest that; all treatment modalities which are directed to the destruction of the lesions will be successful in leukoplakia of the bladder.

Key Words : Premalign Condition, lökoplakia, Bladder Neoplasm

KAYNAKLAR

1. Abeshouse FS Tankin LH : Leukoplakia of the renal pelvis and the bladder J. Urol. 76 : 330, 1956.
2. Benson RC Swanson SK Farrow GM : Relationship of leukoplakia to urethelial malignancy, J. Urol. 131 : 507, 1984.
3. Dekock MLS Anderson CK Clark PB : Vesical leukoplakia progressing to squamous cell carcinoma in women, Brit. J. Urol. 53 : 316, 1981.
4. Gögüş O Tulunay Ö Bedük Y Yurdakul T Avunduk M Müftüoğlu YZ : The role of Beta-2 Microglobulin as a differentiation marker in bladder cancer, 22 nd Congress, Societe Internationale D'Urologie, Sevilla, Spain. November 3-7, 1991. Abstract book, pp-163.
5. Morgan RJ Cameron KM : Vesical leukoplakia, Brit. J. Urol. 52 : 96, 1980.
6. Mostofi FK : Potantiliates of the bladder epithelium, J. Urol. 71 : 705, 1954.
7. O'Flynn JD Mullaney J : Leukoplakia of the bladder. A report on 20 cases, including 2 cases progressing to squamous cell carcinoma, Brit. J. Urol. 39 : 461, 1967.
8. O'Flynn JD : Leukoplakia of the bladder. Current Urologic therapy, 2. bası, 1986, W.B. Saunders Co. 247-248.

9. Reece RW Koontz WW Jr : Leukoplakia of the urinary tract : A review, J. Urol 114 : 165, 1975.
10. Roehrborn CG Teigland CM Spence HM : Progression of leukoplakia of the bladder to squamous carcinoma 19 years after complete urinary diversion, J. Urol. 140 : 603, 1988.
11. Stone AR White RWD : Leukoplakia and premalignant conditions, Current therapy in genitourinary surgery, Resnick M.I. (ed.) Philadelphia, B.C. Decker inc., First edition, pp 77-80, 1987.
12. Walton GR Mc Cue PA Jr Graham SD : Beta-2 microglobulins as a differentiation marker in bladder cancer, J. Urol. 136 : 1197, 1986.
13. Witherington R : Leukoplakia of the bladder : An 8-year followup, J. Urol. 112 : 600, 1974.