

## TOTAL REKTAL PROLAPSUS TEDAVİSİNDE SUDECK'İN PROSTERİOR REKTOPEKSİ OPERASONU (18 Olgu) (+)

Cavit Çöl\*

Bu çalışmanın amacı rektum prolapsusunda yapılan abdominal girişimlerden birini irdelemektir. Abdominal rektopeksilerin perineal yöntemlere üstünlüğü bugün için kesin olarak kanıtlanmıştır. Ancak hangi abdominal girişimin üstün olduğu konusunda tartışmalar mevcuttur. Uygulanmasındaki kolaylık ve komplikasyonlarının az olması nedeniyle diğer yöntemlere göre üstün olduğu iddia edilen Sudeck operasyonunun etkinliği, morbidite ve mortalitesinin değerlendirilmesi amacıyla bu çalışma planlanmış ve 18 olgu üzerinde uygulanarak sonuçları literatür verileriyle kıyaslanmıştır.

Rektum prolapsusunun etyolojisi tam olarak bilinmemekle birlikte kronik öksürük, konstipasyon, diyare ve üriner sistem obstruksiyonları gibi karın içi basıncı arttıran olaylar suçlanmaktadır. Hastaların çoğu ileri yaştaki kadınlardır. Rektum prolapsusu olan genç hastalarda genellikle olaya eşlik eden başka bir gros patolojide mevcuttur (Örn. Mental retardasyon).

Birçok yazar tarafından rektum prolapsusunun nedeni olarak gösterilen anatomik patolojiler şunlardır (5).

- Anormal derecede derin bir rektovezikal poş olması
- Rektosigmoid kolonun normalden uzun olması
- Rektosigmoid junction'a intussusepsiyon olması
- Rektumun yatağına fiksasyonunun kötü olması
- Pelvik taban ve perineal kasların gevşek olması'dır.

\* Genel Cerrahi Uzmanı, S.B. Ankara Numune Hastanesi

+ Uluslararası Üniversite Kolon ve Rektum Cerrahları Derneğinin 24-48 Haziran 1990 tarihlerindeki Avusturya -Graz da yapılan 13. Kongresinde sunulmuştur.

Porter ve ark. bu hastalarda genellikle pelvik bölgede nöromüs-küler bir bozukluk olduğunu göstermişlerdir. Ayrıca perirektal bölge-nin duyu algılamasında da bir bozukluk olduğu gözlenmiştir, ancak bu olayın prolapsusun nedenlerinden birisi mi yoksa prolapsusun bir komplikasyonu mu olduğu bilinmemektedir (10).

Yapılan bazı sineradyografik çalışmalar göstermiştir ki rektum prolapsusu sigmoid kolonda bir intussusepsiyon şeklinde başlamakta-dır. Rektumu sakruma fikse etmeyi amaçlayan ameliyat yöntemleri-nin hareket noktasıda bu intussusepsiyona engel olmaktadır (6).

Prolapsusun varlığı erişkinlerde kesin olarak cerrahi tedavi en-dikasyonu oluşturmakla birlikte çocuklarda genelde konservatif yön-temler seçilmektedir. Prolapsusun görülme yaşı açısından cinsiyet farkıda gözlenmekte olup erişkinlerde kadın hastalar çoğunluğu oluş-tururken, çocuklarda erkek hastalar çoğunluktadır. Çocukluk dön-e-minde görülen prolapsuslar genelde 1-2 yaşlarında verilen tuvalet eğitimi sırasında ortaya çıkmaktadır (4).

### MATERYAL VE METOD

1984 - 1988 yılları arasında SSK Ankara Hastanesi Genel Cerrahi kliniğinde rektum prolapsusu tanısıyla yatan 18 hastaya basit bir abdominal rektopeksi işlemi olan Sudeck operasyonu uygulandı. Hastaların yaşları 16 - 64 arasında değişmekte olup yaş ortalaması 42.8 idi. Çalışma kapsamına giren hastaların 12'si kadın, 6'sı erkek olup kadın/erkek oranı 2/1 idi.

Serimizdeki olguların prolapsus süreleri 1 yıl ile 38 yıl arasında değişmektedir (Ortalama prolapsus süresi : 13.7 yıl). Prolabe rektu-mun uzunluğu 4 cm ile 25 cm arasında değişmekteydi. Bütün hastala-ra rutin rektosigmoidoskopi yapılmış ve 15 hastada soliter ülserlerin varlığı gösterilmiştir. Bu hastalar zaman zaman rektal kanama tanım-lamaktaydı. Hastaların 4 tanesi gaz ve gaita kontinansı yönünden normal olarak değerlendirilirken 10 hastada gaita ve gaz inkontinansı, 4 hastada ise yalnız gaz inkontinansı mevcuttu. İnkontinent hasta grubundan 16 ve 17 yaşlarındaki iki hastada hafif derecede mental retardasyon saptanmıştır.

Çalışma kapsamına alınan hastaların hepsi yaş, cins, prolapsusla ilgili semptomların süresi, bu semptomların derecesi ve sıklığı, geçiril-miş kaza veya ameliyat olup olmadığı, gaz ve/veya gaita inkontinansı

olup olmadığı, rektal kanama olup olmadığı, karın içi basıncı arttırıcı patolojiler olup olmadığı, impotans ve libido kaybı gibi durumlar açısından araştırılmış ve standart bir araştırma formuna kaydedilmiştir (Tablo 1). Ayrıca hastaların eğitim durumu, mesleği, ortalama yıllık geliri ve sosyal yaşamı ile ilgili bilgilerde kaydedildi, ancak bu veriler tabloya alınmadı.

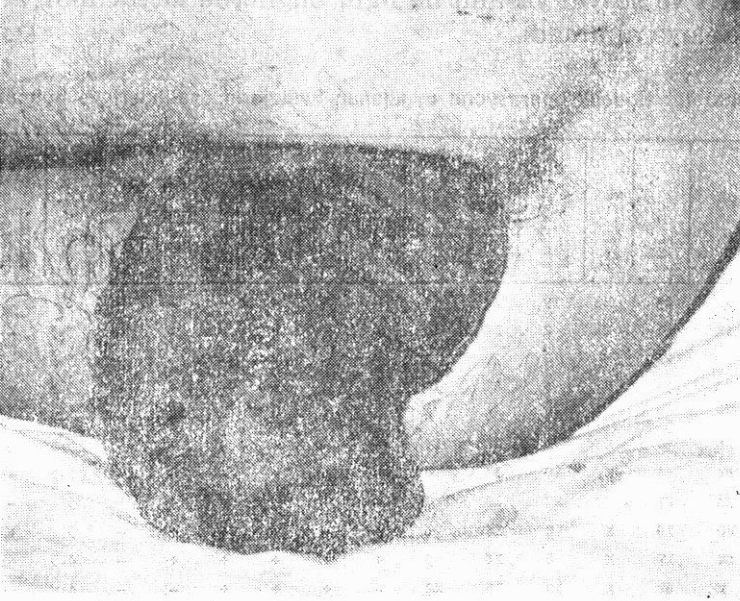
Tablo 1 : Sudeck operasyonu uygulanan hastaların özellikleri ve bulgular

SIRA NO	ADI SOYADI	YAŞI	CİNSİYETİ	PROLAPSUS SÜRESİ (Yıl)	YATIS SÜRESİ (Gün)	PROLAPS REKT K'N UZ L'NİN ( cm)	REKTAL RETARDASYON	REKTOSKOPİDE ÜLSERASYON	PRE-OP		POST-OP		YATIS SÜRESİ (Yıl)	REKTAL RÜKS	TOTAL RÜKS
									GAZ İNKON.	GAFTA İNKON.	GAZ İNKON.	GAFTA İNKON.			
1	İK	25	E	19	24	14	-	+	+	+	+	-	6	-	-
2	İK	61	K	2	16	10	-	+	+	-	-	-	5.5	-	-
3	AE	26	E	4	30	4	-	-	-	-	-	-	5.5	-	-
4	RA	55	K	6	21	10	-	+	+	+	+	+	5.5	+	-
5	İH	38	K	38	5	6	-	+	-	-	-	-	5.5	-	-
6	İS	50	K	1	20	10	-	-	+	-	-	-	5.5	-	-
7	ÖY	64	K	10	18	8	-	+	+	-	-	-	5.5	-	-
8	AA	27	E	20	10	7	-	+	+	+	+	+	5	-	-
9	NÜ	16	K	2	14	6	+	-	+	+	+	-	5	+	-
10	SK	17	K	8	16	5	+	+	+	+	+	-	4.5	-	-
11	İK	62	K	10	15	22	-	+	+	+	-	-	4	-	-
12	İG	32	E	10	12	8	-	+	+	-	-	-	4	-	-
13	İH	39	E	38	9	20	-	+	-	-	-	-	4	-	-
14	İO	46	K	20	7	10	-	+	+	+	-	-	3.5	-	-
15	İS	46	E	8	8	8	-	+	-	-	-	-	3.5	-	-
16	NÜ	48	K	4	9	4	-	+	+	+	-	-	3	-	-
17	GA	63	K	37	21	25	-	+	+	+	-	-	3	-	-
18	İB	57	K	10	9	4	-	+	+	+	-	-	3	-	-

Bütün hastalara sedimentasyon, hemogram, kanama zamanı, pıhtılaşma zamanı, protrombin zamanı, tam idrar tahlili, kanda üre, kreatinin, elektrolitler, protein düzeyi, kan şekeri, karaciğer fonksiyon testleri, EKG, akciğer grafisi gibi rutin preoperatif incelemeler yanısıra rektoskopi ve abdominal ultrasonografi yaptırıldı.

Hastalar ayrıntılı bir fizik muayeneye tabi tutuldular ve prolabe rektumun uzunluğu, ödem ve ülserasyon olup olmadığı tespit edildi. Rektal tuşe ile perineal kasların tonüsü ve anal sfinkter fonksiyonları kontrol edilerek araştırma formuna kaydedildi. Postoperatif dönemde altı aylık aralıklarla yapılan rutin kontrol muayenelerinde de aynı şekilde hematolojik, biyokimyasal, radyolojik incelemeler yaptırıldı.

Ameliyattan 48 saat önce bütün hastalara posasız diyet başlandı ve laksatif verildi. Ameliyata başlamadan 1 saat önce 1 gr. Ceftriaxone-Na (i.v) ile antibiotik profilaksisi yapıldı ve postoperatif dönemde antibiotik verilmedi.

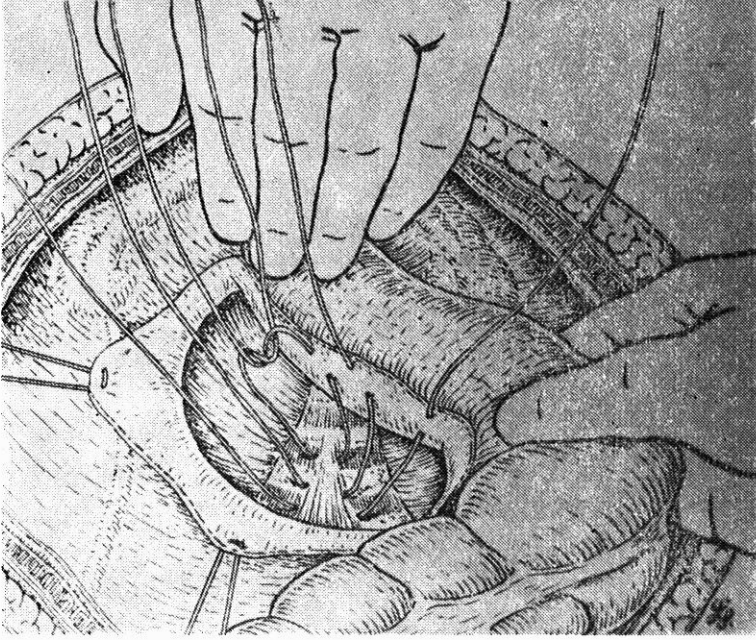


Şekil 1 : Total rektal prolapsusu bir hasta. RB 39 yaşında, erkek. Prolabe rektumun uzunluğu 20 cm.

**Operatif Teknik :** Ameliyat genel anestezi altında ve göbekağı median insizyon ile yapılır. Laparotomiden sonra hastaya Trendelenburg pozisyonu verilir ve ince barsaklar iki adet gaz kompres yardımı ile sahadan ekarte edilir. Rektosigmoid kolon mezosu kolon lümeninden 3 - 4 cm lateralde olacak şekilde her iki taraftan longitudinal olarak refleksio preritoneiye kadar bisturi ile çizilir. Diğer rektopeksi işlemlerinde de yapıldığı gibi künt diseksiyonla rektum presakral fasciadan ayrılır ve bu işlem promontoriumdan coccyx ucuna kadar tamamlanır. Bu işlem sırasında rektumun lateral ligamanlarını kesmeye gerek yoktur. Rektumun presakral fasciadan künt diseksiyonla ayrılması sırasında sakral venlerin yaralanma tehlikesi nedeniyle çok dikkatli çalışmak gereklidir.

Mobilizasyon sağlandıktan sonra rektum karın içine doğru çekilir ve traksiyon halinde iken Şekil 2 de görüldüğü gibi rektumun adale tabakasından geçirilen 3 - 4 adet non-absorbabl suture ile ligamentum

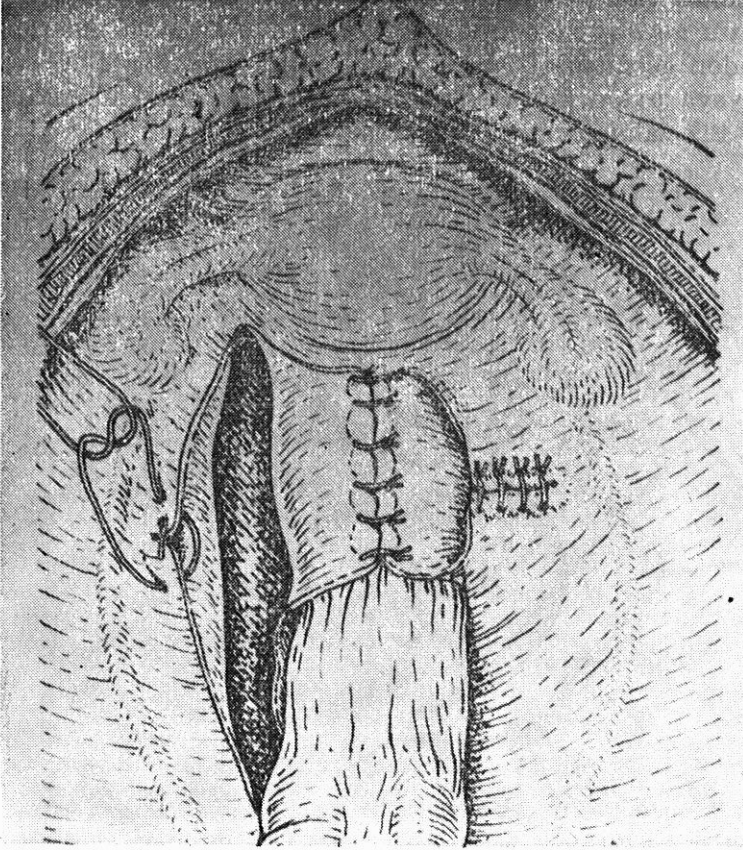
longitudinale sakrales anterior'a dikilir. Burada dikkat edilecek noktalar, str geilirken sakral venlerin yaralanmaması, iğnenin rektum lmeninden gememesi ve kullanılan str materyalinin; prolen, se-rapren veya nylon gibi non-absorbabl monoflaman bir materyal ol-masıdır. Biz vakalarımızda 2/0 prolen kullandık.



Şekil 2 : Rektumun mobilizasyonu ve Lig. Long. Sak. Ant'a fiksasyonu.

Ameliyatın ikinci aşamasında rektumdan artakalan parietal pe-riton kısımları rektumun önünde ters çevrilerek tek tek cat-gut str-lerle birbirine dikilmek suretiyle gergin durumdaki rektum, periton-dan yapılmış bir manşonla sarılmış olur. Daha sonrada yanlardan art-mış olan parietal periton flepleri transvers yönde dikilerek ikinci bir takviye sağlanır. Böylece Douglas derinliği azaltılmış olur (2,9).

Postoperatif dönemde hastalar ile bağlantı kaybedilmedi ve tüm hastalar 3 - 6 yıl süre ile izlendi. Bu izleme periodunda hastalara dü-zenli olarak her 6 ayda bir ayrıntılı anamnez ve fizik muayene yapıldı. Hasta çömelir pozisyonda ıkındırılarak rektum prolapsusunun nüks edip etmediği kontrol edildi. Her hastaya rektoskopi ve abdominal ultrasonografi yapılarak sonuçları bilgi formuna kaydedildi.



Şekil 3 : Rektumun parietal peritonla manşon şeklinde sarılması ve Douglas poşunun obliterasyonu.

### BULGULAR

Hastaların büyük çoğunluğu (% 95) kronik öksürük, kronik konstipasyon veya kronik üriner obstruksiyon gibi karın içi basıncı arttıran bir semptom tanımlıyordu. Etyolojide bu durumların önemi olduğu düşüncesiyle preoperatif ve postoperatif dönemde sözkonusu semptomlara yönelik tedavi uygulandı. Bir kısım hastalarda prolapsusla birlikte bazı yandaş hastalıklarda mevcuttu. Hastaların iki tanesinde descensus uteri, iki hastada geçirilmiş akciğer tbc. bir hastada asthma bronchiale ,dört hastada hemorroid ve bir hastada ise

goitre vardı. Descensus uterisi olan iki hastanın birine abdominal histerektomi, diğesine ise ligamentopeksi eklenmiştir.

Sudeck operasyonu ile tedavi edilen 18 olguluk seride mortalitemiz yoktur. Yalnızca iki hastada postoperatif yara enfeksiyonu gelişmiş ve bu hastalara drenaj + antibioterapi uygulanmıştır. Hastaların izleme süresi 3 - 6 yıl arasında değişmiştir. Bu süre içinde total rektal prolapsus şeklinde bir nüks gözlenmemiştir. İki hastada minor rektal mukozal prolapsus gelişmiştir. Bu nükslerden birincisi ameliyattan sonraki ilk altı ay içinde ikincisi ise üçüncü yıl başında gelişti. Bu hastalar prolabe mukozanın eksizyonu şeklinde yeniden ameliyat önerisini kabul etmediler.

## TARTIŞMA VE SONUÇ

Preoperatif dönemde 10 hastada mevcut olan gaita inkontinansı 8 hastada düzelirken 2 hastada aynen sebat etmiştir. Gaz inkontinansı 14 hastanın 9'unda tama yakın düzelirken 5 hastada hiçbir fark gözlenmemiştir. Herhangibir tip rektal prolapsus ameliyatından sonra rekürrens görülme oranı takibin uzunluğu ile doğru orantılı olarak artmaktadır. Bu nedenle rektal prolapsuslu tüm hastalar (ki genellikle yaşlı ve düşkün hastalardır) uzun süreli bir gözlem ve takip gerektirirler.

Çalışma grubuna giren hastaların yaş ortalaması 42.8 dir. Literatürdeki benzer çalışmaların çoğunda ise yaş ortalaması daha yüksektir. Genellikle yaşlı ve düşkün olan hastaların oluşturduğu bu gruplarda anestezi riskide yüksek olmaktadır. Bu nedenle ameliyat süresinin olabildiğince kısa tutulması gerekmektedir. Sudeck'in posterior rektopeksi ameliyatı yaklaşık 1 - 1.5 saatlik bir sürede gerçekleştirilmektedir ve diğer yöntemlere göre daha kısa bir süre almaktadır. Hem yabancı bir materyal kullanılmadan rektopeksi yapılması hemde kısa süre içinde uygulanan ucuz ve basit bir yöntem olması komplikasyon oranını düşürdüğü için tercih edilebilir.

Kadın hastalarda geçirilen jinekolojik ve obstetrik girişimlerin perineal innervasyon ve adale fonksiyonlarını bozarak rektum prolapsusuna zemin hazırladığına inanılmaktadır. Keighley'in 1983 yılında yayınladığı 100 hastalık marlex mesh rektopeksi serisinin % 91'i kadınlardan oluşmaktadır. Literatürdeki bazı rektopeksi serilerinin cinsiyet dağılımı Tablo 2 de gösterilmiştir (8).

Son yıllarda İngilterede rektal prolapsus tedavisinde tercih edilen en yaygın yöntem İvalon sponge rektopeksi olmuştur. 1959 yılında Wells tarafından tanımlanan bu yöntemin mortalitesi % 1.6 rekürrens oranında % 4 civarındadır (1).

Tablo 2 : Rektal prolapsus serilerinde cinsiyet dağılımı

Yazarlar	Kadın	Erkek	Toplam
Anderson JR et all.	41	1	42
Boulos PB et all.	16	9	25
Graham W et all.	18	5	23
Kaisary AV et all.	4	0	4
Keighley MRB et all.	91	9	100
Ladha A et all.	7	1	8
Lake SP et all.	4	0	4
Loygue MD et all.	200	57	257
Prasad ML et all.	23	2	25
Sunulan çalışma	12	6	18
<b>Toplam</b>	<b>412</b>	<b>90</b>	<b>502</b>

Abdominal rektopeksilerden sonra inkontinans problemide önemli ölçüde düzelmekle birlikte bu durum prolapsusun düzelmesinden daha az önemlidir. İnkontinanslı hastalara perineal egzersizler yaptırmak, diyetlerini düzenlemek ve bazı farmakolojik ajanların uzun süre kullanılması ile 1 yıl içinde kontinansta büyük oranda düzelmeye sağlanabilmektedir. Literatürdeki seriler incelendiğinde nüks etmiş prolapsus vakalarının konstipasyon problemi ameliyattan sonraki dönemde de devam eden hastalar olduğu anlaşılmaktadır. Bu nedenle özellikle postoperatif dönemde dışkılamayı kolaylaştıracak diyet ayarlaması ve laksatif kullanılmasının önemi büyüktür (3,7).



Çoğu intraabdominal rektopeksi işleminden sonra anal sfinkter adalelerinin fonksiyonu spontan olarak geri döner. Başarılı rektum prolapsusu ameliyatlarındaki ortak nokta rektopeksi işlemidir. Tablo 3 de rektum prolapsusu için yapılan ameliyatlardan bazıları karşılaştırmalı olarak sunulmuştur. Bu tablodanda görüldüğü gibi abdominal girişimlerde nüks oranı perineal girişimlere göre oldukça azdır. Pemberton ve ark. 118 hasta üzerinde yaptıkları bir çalışmada abdominal girişimlerden sonra % 11.4 olan nüks oranını perineal girişimlerden sonra % 33 olarak tespit etmişlerdir (9).

Tablo 3 : Bazı Rektal Proplapsus Ameliyatları ve Sonuçları

OPERASYONUN ADI	YAZAR	HASTA SAYISI	MORTA-LİTE SAYISI	NÜKS SAYISI	MUKO-ZAL NÜKS S.
THIERSCH OP.	Goligher	19	0	10	3
	Porter	82	0	54	0
HIGH THIERSCH (Notaras)	Goligher	4	0	1	0
SILICON RUBBER RECTOSİMOIDECTOMY	Jackmann	52	0	8	0
	Porter	110	1	64	0
» » »	Goligher	14	0	0	0
	Porter	46	0	23	0
ABDOMINAL PELVİK TABAN ONARIMI	Palmer	23	0	0	0
	Snellmann	42	0	4	0
PERİNEAL REKTOPEKSİ	Goligher	63	1	5	8
	Butler	21	0	4	0
	Küpfer	63	1	5	0
	Hughes-Gleadell	84	1	5	5
	Wyatt	22	0	1	3
IVALON SPONGE REKTOPEKSİ	Anderson	40	1	1	0
	Boutsis	26	1	3	0
	Küpfer	25	1	0	0
	Morgan	150	4	3	0
	Penfold	101	0	3	0
	Stewart	41	0	3	0
	Wilson	42	0	1	0
MARLEX MESH REC.	Goligher	25	1	0	0
	Keighley	100	0	0	4
LOYGUE OP.	Loygue	257	2	13	25
SUDECK OP.	Çöl C.	18	0	0	2
<b>T O P L A M</b>		<b>1470</b>	<b>14</b>	<b>211</b>	<b>50</b>

Sonuç olarak rektal prolapsus cerrahisinde seçilecek yöntem, hastaların genel durumuna, yaşına ve yandaş hastalıkları bulunup bulunmadığına göre değişmektedir. Kardiyak ve pulmoner problemleri olan, genel durumu bozuk, yaşlı ve düşkün hastalarda derin anestezi gerektirmeyen ve mortalitesi düşük olan Thiersch, Sarafoff, Notaras, Ribbon mesh ve Ekehorn operasyonu gibi perineal girişimlerden biri uygulanabilir. Daha radikal bir ameliyatı tolere edebilecek hastalarda ise abdominal rektopleksi işlemlerinden biri seçilmelidir. Hangi yöntemin seçileceğini cerrahın tercihinine ve deneyimine bırakmak gerekir. Çünkü aynı tip ameliyatlarda bile alınan sonuçlar cerrahtan cerraheye farklı olabilmektedir.

### ÖZET

Bu çalışmada total rektal prolapsus tedavisinde kullanılan basit bir abdominal rektopleksi işlemi tartışılmıştır. Sudeck operasyonu olarak bilinen bu ameliyatın tekniği, etkinliği ve komplikasyonları 18 olguluk bir klinik çalışma ile değerlendirilmek istenmiştir. Postoperatif dönemde hastalar 3 - 6 yıl süreyle izlenmiş ve düzenli aralıklarla kontrol edilmiştir. Bu süre içinde hiçbir hastada total prolapsus şeklinde bir nüks görülmemiştir. Ancak, iki hastada mukozal prolapsus şeklinde bir nüks gözlenmiştir. Gaita inkontinansı olguların % 80 inde düzeltilirken gaz inkontinansı ancak % 64 olguda düzeltilebilmiştir.

Anahtar Kelimeler : Rektal prolapsus

### /SUMMARY

#### **Sudeck's Posterior Rectopexy Operation For The Treatment of Total Rectal Prolapsus»**

In this study : a simple abdominal rectopexy operation known as «Sudeck operation», which is used for the treatment of total rectal prolapsus, has been discussed. Technical aspects, effectiveness and complications of the procedure have been evaluated in 18 cases. Patients were followed up for 3 - 6 years postoperatively by regular examinations. No recurrence of total prolapsus was seen during this period but mucosal prolapsus was determined in two patients. Fecal incontinence has been cured in 80 % of the cases while this rate is only 64 % for gas incontinence.

Key Words : Rectal prolapsus

### KAYNAKLAR

1. Anderson JR Farks TG andd Wilson BG : Complete rectal prolapse. The results of Ivalon sponge rectopexy. Postgrad. Med J Vol : 60 p : 411-414, 1984.
2. Baumgartl F Kremer K Schreiber HW et al : Anorektaler prolaps spezielle chirurgisce operationen. Band II/2 p : 730-742, 1976.
3. Boulos FB Stryker SJ and Nicholls RJ : The long term results of polyvinyl alcohol sponge for rectal prolapse. BR. J. S. Vol : 71 p : 213-214, 1984.
4. Chino ES and Thomas CG : Transsacral aproach to repair of rectal prolapse in children. Am Surg Vol : 50 No : 2 p : 70-75. 1984.
5. Goligher JC Duthie HL and Nixon HH : Prolapse of the rectum in Surgery of the Anus Rectum and Colon. Third Edit. p : 292-340, 1984.
6. Graham W Clegg JF and Taylor V : Complete rectal prolapse, repair by a simple tecnique. Ann Roy Col Surg Eng. Vol : 66 p : 87-89, 1984.
7. Kaisary AV Luck RJ and Pendower JH : Use of collagen implant for posterior rectopex in comp. rec. prolapse. J R S M Vol : 77 p : 201-203, 1984.
8. Keighley MRB Fielding JWL and Williams JA : Results of marlex mesh abdominal rectopexy for rectal prolapse in 100 consecutive patients. Br J Sur. Vol : 70 p : 229-231, 1983.
9. Kremer K Grewe E and Horst V : Eingriffe am mastdarm und after. Chirurgische operationen. Band : II/1 p : 262-268, 1977.
10. Notaras MJ : Rectal Prolapse. Rectosigmoid, rectum and anal canal in main-gote Abdominal Operations. Seventh Edit. p : 1443-1453, 1986.