

KOLOREKTAL KANSERLER

Ali Rıza Arat* Abdülmuttalip Ünal* Hikmet Akgül* Ragıp Çam*
Salim Demirci* Hilmi Kocaoğlu** Erhan Erdem**

EPİDEMİYOLOJİ

Kolorektal kanserlerden ölüm oranı batıdaki sanayi ülkelerinde artmakta ve erkeklerde akciğer kanserinden, kadınlarda da meme kanserinden sonra ikinci sırada yer almaktadır. Bu tümörler ailevi polipozis dışında 35 yaşın altında da görülebilmektedir. 50 yaşın üzerinde artma gösterirler. Görülme sıklığı en fazla 60 - 70 yaş arasındadır. A.B.D.'de kadın ve erkekler eşit olarak hastalığa yakalanırken, pekçok ülkede erkeklerde görülme sıklığı ve ölüm oranı daha fazladır. Mide ve özofagus kanserlerinin çok görüldüğü Japonya ve Finlandiya gibi ülkelerde nisbi olarak daha az rastlanmaktadır. Ölüm oranları Meksika, Polonya, Yunanistan ve Mısırdaki 100.000 de 3 - 6, A.B.D, Avusturya, İngiltere, Almanya ve İsviçre'de 18 - 23 dür. 1979 yılında ülkemizde yapılan bir araştırmada kolorektal kanserler, ilk beş kanser türü içinde yer almamış erkeklerde 9. kadınlarda ise 10. sırada olduğu anlaşılmıştır (3,9,15,40).

ETİYOLOJİ

Hastalığa kesin bir neden bulunamamıştır. Geniş epidemiyolojik araştırmalar kolorektal kanserlerin en fazla Kuzey Amerika'da rastlanmakta olduğunu göstermiştir. Asya ve Afrika ülkelerinde daha nadirdir. Bu sonuç kolorektal kanserlerin çevre faktörleri ile yakın ilişkisini vurgulamaktadır. Kabızlık, şişmanlık, sigara, alkol ailevi polipozis gibi faktörler etiyojide önemlidir. Diyet faktöründe son senelerde önem kazanmıştır. Rafine karbonhidratlardan zengin, emilimi zor, sellülozdan fakir gıdalar, kalın barsaklarda içeriğin geçiş zamanının uzaması, içerikte bulunan karsinojenlerin barsak duvarına etki süresinin artması bu organın kanseriyle suçlanan diyet faktörleridir.

* A.Ü. Tıp Fakültesi Cerrahi Onkoloji Bilim Dalı Öğrt. Üyesi

** A.Ü. Tıp Fakültesi Cerrahi Onkoloji Bilim Dalı Araştırma Görevlisi

Safra asitlerinin ve kolesterolünün karsinojen etkileri hayvan deneylerinde gösterilmiştir. Belirli bakteriler bilhassa clostridium ve bakterioidesler, bu maddeleri kullanırlar ve metabolik ürünleri karsinojen etki yapar. Bu tip bakteri florası fazla miktarda yağ yiyen kimselerde görülmektedir. Burkit, liften zengin (posalı diyet, kepek) diyetle beslenenlerde kolorektal kanserlerin az görülmesi arasında direkt bir ilgi olduğu Güney Afrika Bantularında göstermiştir.

Lifli gıdalarda beslenenlerde, gaitanın kolondan transit zamanı kısaltmakta ve karsinojen maddelerle mukozanın teması daha az olmaktadır. Ancak kanserli olgularda yapılan araştırmalarda, kanser ile kolon transit zamanı arasında belirgin bir korelasyon saptanmamıştır. Bu nedenle liflerin etkisi açıklık kazanmamıştır. Mendelof lifli gıdalarla kolorektal kanser ilişkisini önemli sayarken, Drasar ve Irving bir ilgi bulamadıklarını bildirmektedir. Yüksek oranda şeker içeren diyetle beslenenlerin de kolorektal kansere, eğilimlerinin arttığı bilinmektedir. Bütün bu düşünceler göz önüne alındığında kolesterol ve dihidrokolesterolün mukoza üzerine karsinojen etkisi, barsak lümeninde değişen safra asiti oranı ve kolon bakterilerinin metabolik aktivitesi ile tümörjenik bileşiklerin oluşmasıdır. Karsinogenesizde rol oynayan mikrozomal miks fonksiyonlu oksidazların gastrointestinal sistem mukozasına etkisi biçiminde kolorektal kanserlerin etiolojisi yorumlanmağa çalışılmaktadır.

Viral enfeksiyonlar, sigara ,alkollü içecekler, aspest, triptofandan zengin yiyecekler, tirozin, nitrozaminlerin metabolitlerinin bulunduğu diyetler kolorektal kanserlerin etiolojisinde önemli kabul edilmektedir. 40 yaşından önce görülmesinde ailevi faktörler ile diğer risk faktörleri karışır. Kolon polipozisi ve kolorektal karsinoma arasında ilişki vardır. Kolorektal kanser nedeni ile ameliyat edilenlerin en az 1/3'ünde adenomatöz poliplere rastlanmaktadır. İnvaziv kanserlerin adenomatöz doku ile beraber bulunması, polibi oluşturan, hücrelerin giderek atipik görünüm aldıklarını düşündürmektedir. Familial polipoziste görülen adenomatöz poliplerin, premalign dönemde iyi araştırıldıklarında adenomaya benzerlik gösterdikleri ve polipozisin kolorektal karsinomaya neden olabileceği görüşüne kanıt olarak kullanılmaktadır (14,16,40).

Kolorektal polipler aşağıdaki gibi ayırt edilmelidirler :

a. **Adenomatöz polipler** : Kalın barsağın ve rektumun en sık rastlanılan neoplazmlarıdır. Büyüklüğü 1 mm'den küçük olabileceği gibi bazende çapı birkaç cm'yi bulacak kadar büyük olabilir. Çapları

1 cm den küçük olan polipler nadiren kanserleşirler. Adenomatöz poliplerin % 1 - 2'sinin kanserleştiği ve tüm kolon kanserlerinin ise yaklaşık % 10'nun bu tip poliplerden geliştiği saptanmıştır (8,22).

b. **Familial polipozis** : Dominant hereditör bir hastalıktır. Kolon ve rektumda yüzlerce saplı ve sapsız polip bulunabilir. 20 - 40 yaşları arasında daha sık görülür. Tedavi edilmemiş vakaların hemen hepsi kanserleşir. Bu nedenle familial polipozisli ana ve babaların çocukları mutlaka araştırılmalıdır (21).

c. **Peutz - Jeghers Sendromu** : Nadir görülen otozomal dominant bir hastalıktır. Mide, ince barsak ve kolonda çok sayıda polipler vardır. Dudaklarda, ağız mukozasında ve parmaklarda melanin pigmentinin oluşturduğu lekelerin görülmesi patognomiktir. Polipler hemartomdur ve malignite potansiyelleri çok azdır (8,22).

d. **Villöz Adenom** : Kolon tümörlerinin % 5'ini oluşturur. Prekanseroz bir hastalıktır. Tümör çapının 1 cm'den büyük olması, ülserleşme ve sertlik, etrafa infiltrasyon kanserleştiğini düşündürmelidir. Aşırı mukus salgılayan tiplerinde günde 1-3 litreye yakın sıvı kaybı olabilir (3,14).

e. **Gardner Sendromu** : Hereditör bir hastalıktır. Polipozisle birlikte kafa ve yüz kemiklerinde osteom, deride fibrom ve epidermoid kist ile bulunabilir. İleri yaşlarda malignite potansiyeli kazanabilirler (14).

f. **Oldfield Sendromu** : Yaygın sebace kist ile kolon kanserinin ilişkisi gösterilmiştir (14,22).

g. **Juvenil Polipozis** : Juvenil polipozisi bulunan hastalar kolon kanseri için risk faktörü oluştururlar. Bunların akrabalarında da adenomatöz polip ve kolon kanseri gelişebilir.

Kolitis ülseroza geç dönemlerde kolon kanserine dönüşebilir ve bu hastalarda kolorektal kanser sıklığı normal popülasyona göre 5-10 defa daha fazladır. 25 yaşından önce bu hastalığa yakalananlarda bu risk iki mislidir. Granümatöz kolit, Crohn hastalığı 21 yaşından önce başlamışsa pre-malign hastalıklardan sayılabilir. Bunlarda kanserleşme riski kolitis ülserozadan daha düşüktür (21,22,32).

PATOLOJİ :

Kolorektal tümörler % 40 rektumda, % 25 sigmoid kolonda, % 10 rektosigmoidde, % 3 çekumda, % 3 transvers kolonda, % 3.5 inen kolonda, % 3 sağ ve % 2.5 sol fleksurada görülürler (şekil-1). Bu ra-

Kolon ve Rektum poliplerinin kanserleşme riski

Polip	Büyüklik ve kanserleşme oranı	(%)
Adenomatöz polip	0 - 1 cm	1
	1 - 2 cm	10
	2 cm'den büyük	50
Villöz adenom		20 - 40
Tübülovillöz adenom	1 cm'den büyük	20
Gardner Sendrom	50 yaşın üzerinde	90
Familiyal polipozis	40 yaşına kadar hemen hepsi kanserleşir. ve 15 yaşına kadar % 90 hastada semptomlar başlar.	
Juvenil Polipozis	Yüksek değildir.	
Feutz-Jeghers and Gardner Snd.		

kamlardan anlaşıldığı gibi kolorektal kanserlerin % 70'i rektum ve distal kolonda görülmektedir. % 30 oranında hastalığı rektal tuşe ile teşhis etmek mümkün olmaktadır.

Kolon kanserleri mikroskopik olarak :

a. **Polipoid Tip** : Karnıbahar görünümünde, yüzeyi enfeksiyon ve ülserasyon gösteren tümörlerdir. Genellikle sağ kolonda görülürler ve kanamaya neden olurlar.

b. **İnfiltratif Tip** : Daha çok sol kolonda görülürler. Kolon duvarında çepe çevre lümeni daraltıcı şekilde gelişim gösterirler.

c. **Ülseratif Tip** : Mukozada ülserasyonlar şeklinde görülürler ve sıklıkla çekumda yerleşirler.

d. **Kolloid Tip** : Jelatinimsi yumuşak kıvamda tümörlerdir. Çekum ve rektumda sık görülürler.

e. **Linitis Plastika** : Kolon duvarını geniş bir segmentte, duvar kalınlaşması ve lümen daralması şeklinde tutar.

Mikroskopik olarak kolorektal karsinomlar iyi, orta ve az diferan- siye olabilirler. Bu karsinomların % 10-15 kadarı musin salgılar. Musin salgılayan karsinomların prognozları daha kötüdür.

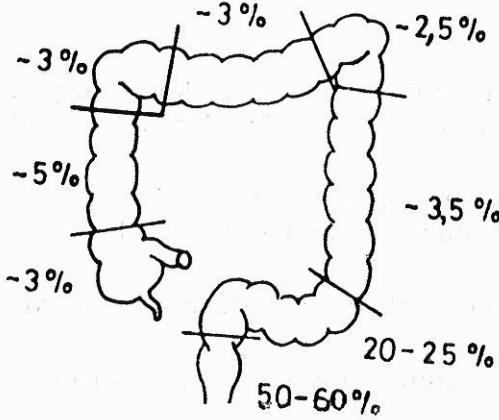
Kolon kanserlerinin % 95'i glandüler epitelden kaynaklanan adenokanserlerdir. Sarkomlar, karsinoidler, malign lenfoma, malign melanom diğer habis tümörleridir. Anal kanal tümörlerinin büyük çoğunluğu skuamöz tiptedir (3,5,14,15).

KOLOREKTAL KANSERLERİN YAYILMASI

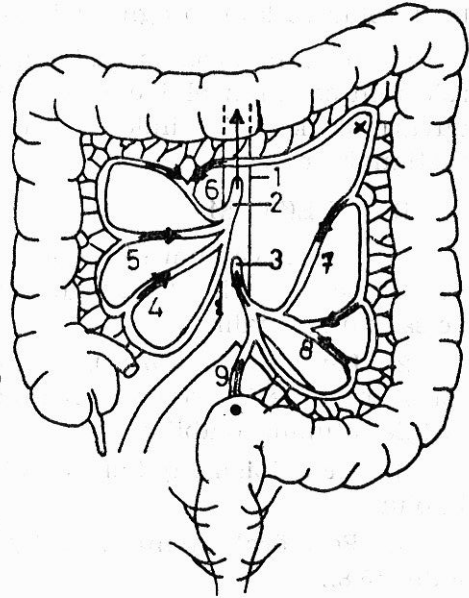
A — KOLON

1. **Direkt yayılım** : Bu yayılım longitudinal submükoz lenfatik ağ ve intramüral lenfatiklerin invazyonu ile olur. Nadiren tümörün kenarındadır. Proksimalde 7 cm, distalde 4 cm'den uzağa gidemezler. Eğer tümör serozayı aşarsa komşu organlara yayılır.

2. **Hematojen yayılım** : Kan yolu ile yayılım sonucu özellikle karaciğer, akciğer ve kemikler tutulur. Ameliyat sırasında kan dolaşımına hücrelerin geçtiği % 50 oranında tesbit edildiğinden «no touch» tekniği önerilmiştir.



Şekil 1 : Kalın barsak kanseri lokalizasyonu



Şekil 2 - Kolon ve rektumun damarlanmasını len drenajı

- 1 - Aort
- 2 - A. Mesenterica sup.
- 3 - A. Mesenterica inf.
- 4 - A. ileocolica
- 5 - A. colica dext. x Riolon anastomozu
- 6 - A. colica med.
- 7 - A. colica sin. ● Sudek noktası
- 8 - Aa. sigmoidales → Lenf giriş yolu
- 9 - A. rectalis sup.
- 10 - A. rectalis med.
- 11 - A. rectalis inf.

3. **Lenfatiklerle yayılım** : En fazla bölgesel lenf bezleri ve mezenterik damarları izleyerek retroperitoneal periaortik lenf bezlerine metastaz yaparlar. Tümörün barsak duvarını aşmadığı durumlarda bile % 45 vak'ada lenf bezi tutulumu vardır. Tümör kitlesi ile nodal tutulum arasında pek ilgi yoktur.

4. **Yer çekimi ile metastaz** : Tümör serozayı aşınca bu tür metastazlar görülür. Tüm peritona yayılarak abdominal karsinomatöz görülebilir. Retrovezikal sahada olan tümörlerde rektal tuşede sert olarak hissedilir (Blummer'in rektal shelfi). Bazen bu hücreler overler üzerine yerleşerek (% 3-4 vak'ada) kadınlarda Krukenberg tümörlerine neden olurlar.

5. **Perinöral yayılım** : Kolon etrafındaki sinirlerin tutulumu yolu ile olur ve kötü prognoza işaret eder.

6. **İmplantasyon metastazları** : Ameliyat esnasında tümör hücrelerinin cerrahin eldivenleri, aletler v.s. ile taşınması sonucu karın duvarında, kesi üzerinde ve anastomoz hattında kanser nükslerine rastlanabilir (8,9,37).

B — REKTUM

1. **Direkt yayılım** : Tümör barsak duvarını aşınca komşu organ ve dokulara yayılır. Vajen duvarını invaze edebilir. Mesane, prostat ve sakruma yayılır.

2. **Lenfatik yayılım** : Lenfatik zincir subhemoroidal, iliak ve inferior mezenterik arter ve aorta boyunca uzanır. Obturatuvar lenf bezleri de tutulmuş olabilir.

3. **Hematojen yayılım** : Özellikle uzak organ metastazları bu yolla olur.

4. **Perinöral yayılım** : Bu tip yayılım varsa lokal nüks şansı fazladır (5,8).

EVRELENDİRME : Evrelendirme kolorektal karsinomlarda prognozu belirleme açısından önemlidir.

Tümörün kolon duvarın katları ve mezenter lenf ganglionlarındaki yayılım göz önüne alınarak, kolon ve rektum tümörlerinin sınıflaması aşağıdaki tabloda gösterilmiştir. Anüs için henüz bir sınıflandırma getirilmemiştir.

İlk kez Dukes tarafından 1932'de yapılan ve kriter olarak da primer tümörün barsak duvarı içindeki durumu ile bölgesel lenf nodülleri tutulmasının kullanıldığı evrelendirme bugün de geçerliliğini ko-

rumaktadır. Bu evrelendirme temelde korunduğu halde pekçok modifikasyon geçirmiştir.

American Joint Committee'nin (AJC), TNM sınıflandırması :

T : Tümör büyüklüğü

Tx : Tümör büyüklüğünü belirleyen kriterler eksiktir.

T0 : Primer tümöre ait delil yok.

Tis : Carsinoma in. situ

T1 : Tümör mukozada yada submukozada.

T2 : Tümör barsak duvarında fakat onu aşmamış.

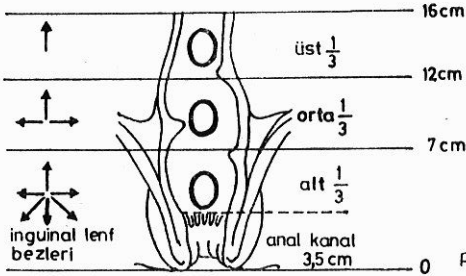
T2a : M. propriada kısmi invazyon.

T2b : M. propriada tam invazyon.

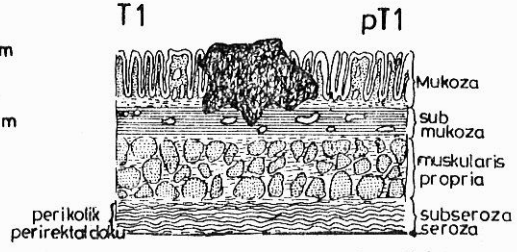
T3 : Bütün barsak duvarında tümör var. Komşu dokulara invazyon olabilir veya olmayabilir. Fistül olabilir veya olmayabilir.

T4 : Direkt yayılımla komşu dokularda tümör varlığı yada organlarda tümör infiltrasyonu.

T5 : Multipl primer carsinoma; çok büyük tümörler.



Şekil 3 - Rektum kanserinin lokalizasyonu-na göre metastaz yerleri



Şekil 4 - Tümör submukozaya kadar yayılmış

N : Lenf nodülü

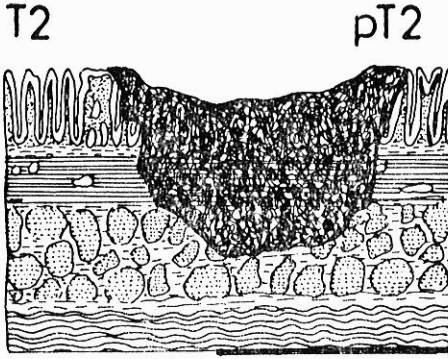
Nx : Belirtmek için yeterli bilgi yok.

N0 : Nodlarda tutulma yok.

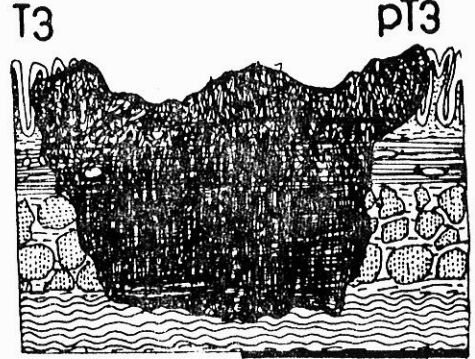
N1 : Primer lezyona komşu regional lenf nodlarında tutulum.

N2 : Rezeksiyon bölgesinin yada bağlanan vasküler yapıların ötesinde lenf bezi tutulumu.


N3 : Lokalizasyonu belli olmayan metastaz içeren lenf nodları.



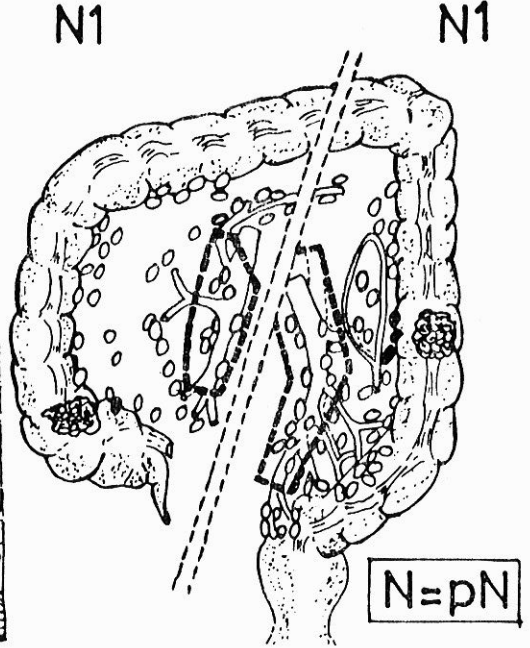
Şekil 5 - Tümör muskularis propriya kadar yayılmış.



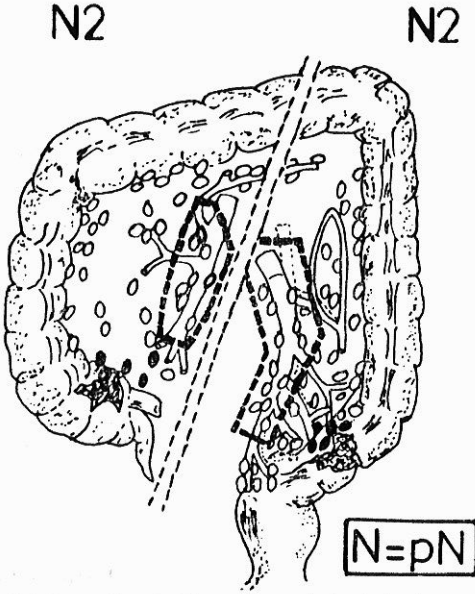
Şekil 6 - Tümör subserozaya veya peritonize olmamış perikolik ve perirektal dokulara yayılmış



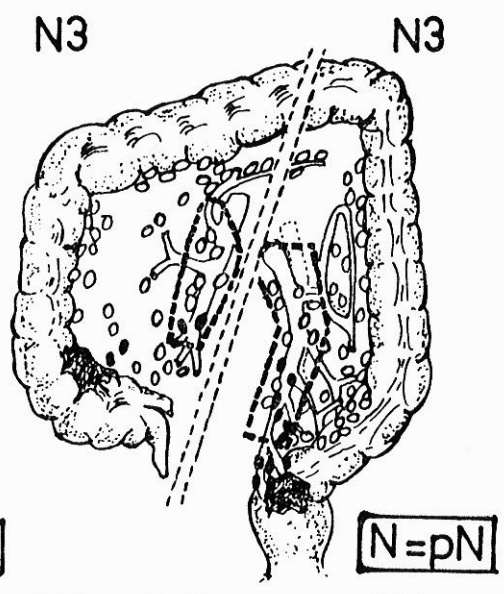
Şekil 7 - Tümör viseral peritona veya diğer organ veya yapılara direkt olarak perforasyon olur.



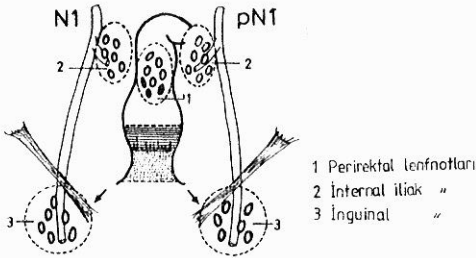
Şekil 8 - Perikolik ve perirektal lenf nodüllerinin 1-3'ünde metastaz



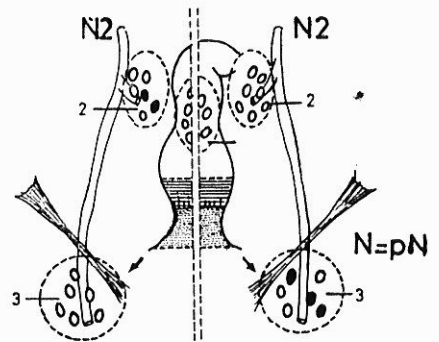
Şekil 9 - Perikolik veya perirektal lenf nodüllerinde 4 veya daha fazla metastaz



Şekil 10 - Vasküler trunkusun yönü boyunca uzanan herhangi bir lenf nodülünde metastaz.



Şekil 11 - Perirektal lenf nodüllerinde metastaz.



Şekil 12 - Tek taraflı internal iliak lenf nodüllerinde ve veya inguinal lenf nodüllerinde metastaz.

M : Uzak metastaz

M0 : Uzak metastaz yok.

M1 : Uzak metastaz var.

Mx : Uzak metastazı o anda belirleyecek yeterli bilgi yok.

Literatürdeki değişik çalışmalar incelendiğinde kolorektal kanserlerin % 15'i Dukes A, % 35'i B, % 50'si C evresindedir (5,16,22,28).

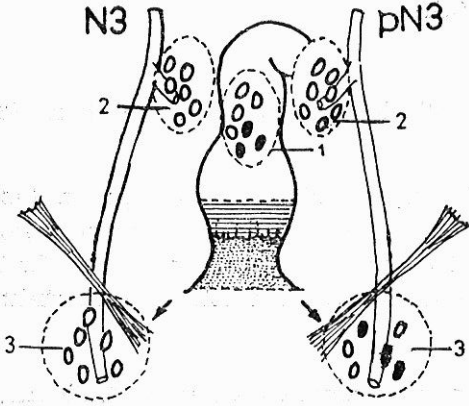
Evre	T	N	M	Dukes
Evre 0	Tis	N0	M0	
Evre I	T1	N0	M0	
IA	T2	N0	M0	Dukes A
IB				
Evre II	T3	N0	M0	Dukes B
Evre III	Herhangi bir T	N1	M0	
	Herhangi bir T	N2,3	M0	Dukes C
Evre IV	Herhangi bir T	Herhangi bir T	M1	(Dukes D)

KLİNİK TABLO :

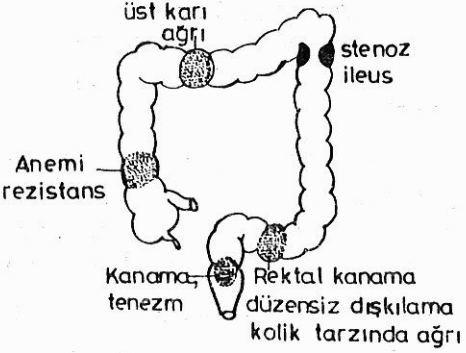
Sağ Kolon Kanser : Sağ kolonda bulunan habis lezyonlar genellikle hacim işgal eden polipoid kitleler, olduğu halde nadiren barsak tıkanmasına sebep olurlar. Yüzeyleri boyunca devamlı kanama meydana geldiğinden aşikar bir anemi tablosu meydana gelir. Sağ tarafta yer alan bu çeşit lezyonların karakteristik özellikleri olarak nitelenebilecek üç bulgu; anemi, kilo kaybı ve sağ alt kadranda kitle varlığı şeklindedir.

Klinik tabloyu aşağıdaki şekilde özetleyebiliriz :

- Açıklanamayan kuvvetsizlik ve anemi
- Gaitada gizli kan
- Dispeptik şikayetler
- Palpabl abdominal kitle
- Sağ alt kadranda ve epigastriumda ağrı
- Karakteristik röntgen bulguları (3,8,14).



Şekil 13 - Perirektal ve inguinal lenf nodüllerinde metastaz.



Şekil 14 - Kolorektal kanserlerde esas semptomlar.

Sol Kolon Kanseri : Sol kolonda rasltanan lezyon tipi ise anüler skiröz biçimde olduğundan, tabloya barsak obstrüksiyonu belirtileri hakimdir. Defekasyon alışkanlığındaki bu değişikliklerin meydana gelmesi, obstrüksiyona ait semptomlar ve gaitada makroskopik olarak tesbit edilen kan gibi bulgulara çoğu zaman rastlamak mümkündür. Defekasyon sırasında dışarıya atılan gaitanın «ince kalem» gibi sütunlar halinde olması, dikkat edildiği takdirde son derece önemli bir bulgudur. Yine hastanın giderek laksatif alma gereksiniminin ortaya çıkması olgularına sık rastlanır.

- Barsak alışkanlıklarının değişikliği
- Gaitada aşık kan
- Sigmoidoskopik bulgular
- Karakteristik röntgen bulguları şeklinde klinik tabloyu özetleyebiliriz (3,8,14,22).

Rektum Kanseri : Rektum kanserlerinin en önemli ve en erken belirtisi rektal kanamadır. Semptomlar, tümörün barsak lümenini daraltma ve irritasyonu (tenezm ve kolik tarzındaki ağrılar) sonucu ortaya çıkar. Kanama, defekasyon alışkanlığının bozulması ve kilo kaybı en sık izlenen bulgulardır. Daha az görülen belirtiler ise, rektumda ağrı, tenezm ile birlikte barsak tıkanmasına ait bulgular ve diareidir. Ayrıca karın alt bölgesinde ağrı ve anemi de görülen diğer semptomlardır.

- Rektal kanama
- Barsak hareketlerinde değişiklik
- Tam boşalamama
- Rektal tuşede tümör
- Sigmoidoskopik bulgular şeklinde tabloyu özetleyebiliriz (8, 22,33).

TANI YÖNTEMLERİ : Tanısal araştırmada hastanın prezantasyonunun acil olup olmamasına (obstrüksiyon ya da perforasyon) göre belirlenir. Komplike vakalarda tanısal araştırma, anamnez, fizik muayene, akciğer grafisi, EKG ve basit laboratuvar testleri ile sınırlıdır.

Komplike olmayan vakalarda :

Fizik Muayene : Kolorektal tümürlü hastalarda karının fizik muayenesi önemli ip uçları verebilir. Karın muayenesinde kitle, karaciğer metastazı, asit ve portal hipertansiyona ait bulgular aranmalıdır. Muayenede lokal hastalığın sınırları, uzak metastazlar ve tedaviyi engelleyecek diğer organ hastalıkları, inguinal ve supraklavikuler bölgelerde lenf nodları aranmalıdır. Büyük ve sert nodül bulunursa biopsi yapılmalıdır.

Rektal Tuşe : Kolorektal kanser şüphesi bulunan hastalara mutlaka rektal tuşe yapılmalıdır. Rektum kanserlerinin % 70'i rektal tuşede hissedilir. Rektal tuşe diz dirsek, jinekolojik ve sol Sims pozisyonlarında yapılabilir. Tuşede tümörün boyutları, sınırları, yüzeyi ve etraf dokularla olan ilişkisi tayin edilmeye çalışılmalıdır.

Proktosigmoidoskopi : Kolorektal tümörlerin % 50'si proksigmoidoskopun erişebileceği bölge içerisindedir. Rektumdaki küçük bir lezyon baryumlu kolon grafisinde gözden kaçabileceğinden, rektal tuşede rektumun üst bölümüne erişilemeyeceğinden, üst rektum ve alt sigmoiddeki lezyonların tanısı için sigmoidoskopi kesinlikle gerekli bir işlemdir. Bu işlem esnasında tümörden biyopsi mutlaka alınmalıdır (8,14,16).

Kolonoskopi : Fleksibl fiberoptik kolonoskoplar sayesinde kolonun herhangi bir seviyesindeki tümörü görmek ve biyopsi almak mümkündür.

Radyolojik İnceleme : Diğer teşhis yöntemleri ile teşhis konmuş olsa bile multipl polipler, primer, ikinci ve üçüncü tümör odakları göz ardı edilmemiş olur. Radyolojik incelemede, dolma noksanlığı (yenik elma görüntüsü), darlık, opak maddenin bir seviyede kesilip

daha ileriye gidememesi, hava sıvı seviyesi görülebilir. Çift kontras ile kolon incelemesinde ise mukoza yüzeyindeki düzensizlikler ve ülserler oldukça iyi görülür. Ender durumlarda radyolojik incelemenin menfi olması kolonların salim olduğunu göstermez. Bilhassa sağ kolon tümörleri barsak çapının genişliği nedeniyle gözden kaçabilir.

Bazen kolon kanseri teşhisi konulan bir hastada baryumlu kolon grafisinden, inkomplet bir tıkanıklığın, komplet bir tıkanıklığa dönüşme riski nedeniyle kaçınmak gerekir (4,14,15).

Bilgisayarlı tomografi : BT bu gün; sindirim kanalının özellikle kitle lezyonlarında değerli bir yöntem olarak dikkati çekmektedir.

1 — Axial kesitlerde lezyonun mural, serozal komponentleri ile organ dışına yayılımı ve periton boşluğu incelenebilmektedir.

2 — Kitlenin yoğunluğu ile patolojik yapısı belirlenebilmektedir. (Kistik, solid, kalsifikasyon, nekroz alanları vs.)

3 — Kitlenin gerçek boyutları ölçülebilir.

Böylece lezyonun preoperatif evrelendirilmesi ve cerrahi girişimin planlanmasında önemli rol oynamaktadır.

Tüm gastrointestinal sistem tümörlerinde BT bulguları ile şu şekilde yapılmaktadır.

Evre I : Duvar kalınlaşması olmaksızın lümen içinde kitle.

Evre II : Duvar dışına infiltrasyon olmaksızın fokal veya diffüz duvar kalınlaşması.

Evre III : Kitlenin duvar kalınlaşması ile birlikte çevreye infiltrasyonu vardır. Regional lenf edenopati olabilir veya olmayabilir.

Evre IV : Uzak metastaz vardır.

BT ile kolorektal lezyonların iyi değerlendirilebilmesi için kolonların kontrast madde ile doldurularak varyasyonların iyi görülmesi gerekir.

Kolorektal tümörlerde BT'de çepeçevre duvar kalınlaşması, lümeni eksantrik yada konsantrik daraltan kitle şeklinde görülür. İleri evredeki tümörlerde komşu yapıların infiltrasyonu görülür (2,18,25).

USG : Barsağın tanınması ve diğer organlardan ayrılması sağlanabilir. Barsak duvarı kalınlaşması, lümen içi sıvısında artış, real time USG ile peristaltik aktivite gösterilebilir. Yine lenf adenopatiler ve uzak metastazlar değerlendirilir (43).

Endoskopik USG : 1980 yılında Hisanago, Dimagno ve arkadaşları USG ve endoskopiye birleştirerek ilk EUSG metodunu klinik uygulamaya sundular. EUSG, kolorektal tümörlerin evrelendirilmesinde, submukozal tümörlerin teşhisinde ve cerrahi tedavi sonrası lokal nükslerin takibinde kullanılmaktadır. Beynon yaptığı çalışmalarında bu metodun BT'den daha üstün olduğunu göstermiştir. Shimuzu ve Rosch da yaptıkları çalışmalarda fleksibl kolonoskopik USG'nin kolon tümörlerinin evrelendirilmesinde BT'den daha üstün olduğunu bildirmektedirler (6,13,19,31,33,35,38).

Nükleer Magnetik Rezonans (NMR) : Santral sinir sisteminin NMR ile görüntülenmesi sırasında dokuların kontrastlanması ve ayırt edilmesinde sağlanan avantaj, abdomen incelenmesinde pek elde edilemediğinden ve abdomen anatomisinin karışıklığından ve görüntünün solunum hareketlerinden etkilenmesi nedeniyle CT'ye göre bir üstünlüğü gösterilememiştir. Ancak karaciğer metastazlarının teşhis ve takibinde kullanılabilir.

Diğer Yöntemler : Üriner traktusun durumunu değerlendirebilmek için rutin olarak İVP çekilmelidir. Böylece karşı taraf böbreğin fonksiyonu görülerek, atekte olmuş böbrek veya üreter primer tümörle birlikte anblok çıkarılabilir.

Klinik ve fizik bulgular mesane invazyonunu düşündürüyorsa, sistoskopi uygulanır. Akciğer ve karaciğer tomografisi de yapılabilir. Şayet hepatik lezyondan şüphe ediliyorsa, karaciğerin vasküler yapısını ortaya koymak için hepatik anjiyografi değer taşır (1,5,34).

LABORATUAR BULGULARI : Rutin kan, rutin idrar, serum protein ve elektrolitleri, serum Ca, bilirubin, SGOT, SGPT, AP, kreatinin ve protrombin zamanı bilinmelidir.

Karsinoembriyonik antijen (CEA) : Onkofötal bir antijendir. Bazı hücrelerin membranlarında bulunan bir glikoproteindir. İlk kez 1965'de Gold ve Freedman tarafından gösterilmiştir. CEA'nın serumda yüksek düzeylere ulaşması kolorektal tümörler için spesifik değildir. Diğer gastrointestinal sistem kanserlerinde ve çeşitli benign hastalıklarda da yüksek bulunabilir. CEA'nın prognostik değeri vardır. CEA'nın en dramatik kullanımı uzun süreli bir klinik remisyondan sonra kolorektal kanserlerdeki erken nüksü göstermesidir. «The Gastrointestinal Tumor Study Group'a» göre cerrahiden 1 ay sonra CEA'nın 10 ngr/mlit'den yüksek ise nüks oranı, 10 ngr/mlit.den düşük olanlara göre daha yüksektir (12,20,39,42).

Monoklonal Antikorlar : Bu yöntem tanı ve tedavide ümit verici bir yöntemdir. Radyoaktif işaretlenmiş antitümör monoklonal antikorlar iv. enjekte edilince vücuttaki malign hücrelerin gama kamera ile tesbitli esasına dayanır. Özellikle Ca 19.9 kolo-rektal kanserli hastalarda yüksek bulunur (16,27).

Makro-kreatinkinaz-2 : Kreatin fosfokinaz enziminin anormal bir izoenzimi olan bu maddenin kolorektal kanserli hastaların serumunda bulunduğu son yıllarda tesbit edilmiştir. Diğer gastrointestinal sistem tümörlerinde varlığı gösterilememiştir (27).

TEDAVİ : Kolorektal kanserlerin tedavisinde cerrahi, radyoterapi ve kemoterapi imkanları ayrı ayrı ve beraberce kullanılabilirler. Ancak kolon kanserlerinin tedavisi palyatif veya küratif olsun öncelikle cerrahidir (7).

Kolorektal karsinomların cerrahi tedavi prensipleri lezyonun lokalizasyonu ve evresine göre değişir. Kanser cerrahisi için geçerli prensipler buradada uygulanmalıdır. Rezeksiyon kolorektal karsinomu içeren segment ile o segmentin damar ve lenfatiklerini içermelidir. İlgili segmentin rezeksiyonu sırasında mezenterin geniş olarak superior veya inferior mezenterik arterin ilgili kısımları içine alınarak çıkartılması gerekir. Bunun gayesi o segmentin lenfatiklerinde birlikte çıkartılmasıdır (7,9).

Kolorektal ameliyatlarda elektif cerrahi öncesi kolon içi bakteri kapsamı ve enfeksiyöz komplikasyonları minimuma indirmek için ameliyat öncesi barsak temizliğinin yapılması gereklidir. Bu tür ameliyatlarda, proflaktik antibiotik kullanımının yanı sıra mekanik barsak temizliğinin de yapılması gerekir. Barsak temizliğinin yapılmadığı ve antibiotiklerin verilmediği vakalarda % 22 - 65 oranında enfeksiyon oranı bildirilmiştir. Kolorektal cerrahide antibiotikler parenteral veya oral olarak verilebilir. Ancak oral kullanılacak antibiotiklerin GIS'den absorbe olmamaları gerekir. En sık rastlanılan patojen ajan gram (—) enterik basiller olduğundan Nikols ve arkadaşları mekanik temizliğe ek olarak oral neomisin ve eritromisin baz ile iyi neticeler elde etmişlerdir. Paranteral olarak da çok değişik antibiotikler; sefalosforin, aminoglikozit, klindamisin veya nitroimidazole kombinasyonları kullanılabilir. Bazı yazarlar antibiotik kullanımının enfeksiyon ihtimalini azalttığı buna karşılık bu işlemin enterokolitis pseudomembranoza ihtimalini ve lokal kanser nüksünü artırdığını söylerler (8,10,11,26,29,30).

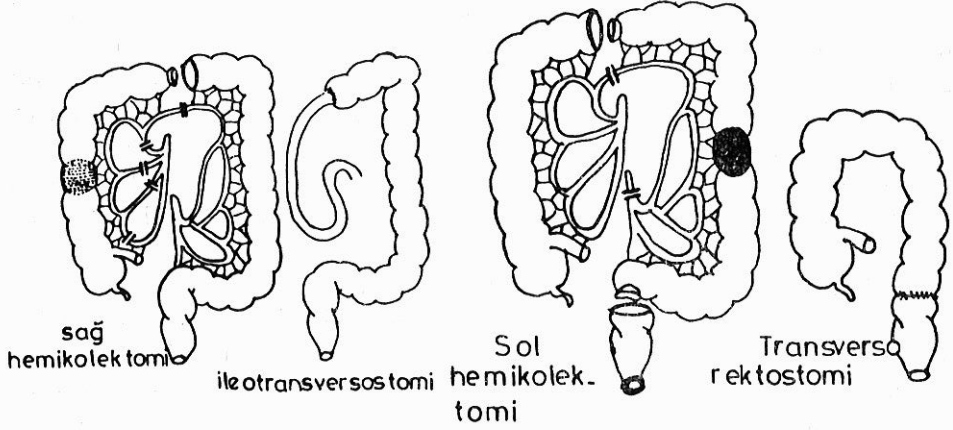
1970'li yılların başında Nikols kolon hazırlanmasında tüm barsak irrigasyonu (Whole gut) metodunu kullanmaya başlamışlardır. Bu metotta amaç; ameliyattan önce hastanın midesine nazogastrik sonda yerleştirilip ve dakikada 15-90 mlit. sıvı verilerek (izotonik, serum fizyolojik, ringer laktat vs.) volümojenik diare oluşturulmasıdır. Bu işlem ortalama 10 litre sıvı ile tamamlanır. Kardiovasküler patolojisi ve barsak obstrüksiyonu olanlarda uygulanmamalıdır. **1980'li yıllarda Devis sıvı elektrolit değişimini önlemek için barsak irrigasyonunda kullanılan yeni bir sıvı yapmışlardır.** Kolonda perforasyona neden olabilecek patolojilerde kesinlikle mekanik temizlikten kaçınılmalıdır (26,30).

Kolorektal karsinomlarda uygulanan cerrahi girişimler.

1 — **Sağ Hemikolektomi** (Şekil - 15) : Sağ kolon tümörlerinde uygulanır ve rektus koruyucu bir insizyonla yapılır. Karın açıldıktan sonra doku ve organlar küçük manipülasyonlarla ve patoloji malign ise «no-touch» tekniği uygulaması ile iatrojenik implantasyon önlenerek karın ekspolere edilir. Parietal periton çekumdan, fleksura hepaticaya kadar açılarak terminal ileumun son 10-15 cm'lik kısmı, çekum, çıkan kolon, hepatic fleksura ve transvers kolonun sağ yarısı serbestleştirilir. İleokolik arter ve ven, sağ kolik arter ve ven superior mezenterik arter ve ven çıkış yerlerine yakın bağlanıp kesilir. Bu arada sağ testiküler (ovarial) damarlar ve üreterin korunmasına özen gösterilmelidir. Bu standart rezeksiyondan sonra uç uca veya uç yan ile otransversostomi yapılır (14,15,16,43).

2 — **Transvers Kolon Rezeksiyonu** : Transvers kolonun distal kısmı ve fleksura lienalis tümörleri için uygulanır. Tümörün distal ve proksimal ucundan yaklaşık 10-15 cm uzaklıktan yapılan rezeksiyon transvers kolon tümörleri için yeterlidir. a. colica media superior mezenterik arterden çıkış yerine kadar hazırlanarak buradan bağlanır, bunun beslediği kolon parçası lenf bezleri ile birlikte çıkarılır. Anastomoz uçlarının beslenmesi bozulmayacak şekilde devaskülarize edilerek uç uca anastomoz yapılır (14,15,16,43).

3 — **Sol Hemikolektomi** (Şekil - 16) : Sol kolon tümörlerinde inferior mezenterik arter ve ven ile sol kolik arter diğer kolon segmentlerinin beslenmesini bozmayacak şekilde çıkış yerine en yakın yerden bağlanıp kesilir ve bu arterin beslediği kolon parçası mezozu ile beraber çıkarılarak proksimal ve distal uçlar uç uca anastomoz edilir. Buna sol hemikolektomi denilir (14,15,16,43).



Şekil 15 - Sağ kolon rezeksiyonu

Şekil 16 - Sol kolon rezeksiyonu

4 — **Sigmoid (Pelvik) Kolektomi** (Şekil - 17) : Sigmoid kolon tümörlerinde a. mezenterica inferior a. colica sinistra'yı verdiği yerin altından bağlanarak kesilir. Böylece inen kolonun alt kısmı ile rektumun üst kısmı arasındaki barsak parçası çıkarılır. Bu işlem sigmoid veya pelvik kolektomi denilir (7,9).

5 — **Anterior rezeksiyon** : Bu ameliyat rektumun yukarı kısım ve rektosigmoid kolon tümörlerinde uygulanır. Operasyona lateral bağların mobilizasyonu ile başlanır ve sigmoid kolon yukarı doğru çekilerek, pelvis peritonu rektosigmoid sınırda kolon etrafında sirküler şekilde açılarak yukarıya doğru itilir. Önde mesane, arkada sakrum üzerinden künt diseksiyonlarla rektum tümörün 6 cm distaline kadar serbestleştirilir ve tümörün alt ucundan 4 - 5 cm uzaklıktan rektum kesilerek, yukarı ucundanda kolon kesilerek ameliyat sahasından uzaklaştırılır. İnen kolon veya sigmoid kolon rektumla anastomoz edilir. Bu anastomozlar peritoneal refleksiyonun altında serozası olmadığı için anastomoz yetersizliği yönünden çok önemlidir. Eğer anastomoz güvenliğinden şüphe ediliyorsa koruyucu loop kolostomi açılabilir. Bazen de anastomozun güvenliğini sağlamak ve pelvisi doldurmak için bir omentum pedikülü serbestleştirilerek anastomoz takviye edilir. Anastomozun zor olduğu low anterior rezeksiyonlarda rektumdan itilen stapler cihazı ile anastomoz yapılabilir veya proksimal uç pelvise yerleştirildikten sonra hasta yüzükoyun yatırılarak presakral bir kesi ile küçük pelvise girilip güvenli bir anastomoz burdan yapılabilir (Mason yöntemi) (16,33,37).

6 — **Abdominoperineal Rezeksiyon** : Genellikle anal sınırdan 7-8 cm içerde olan tümörlerde uygulanır. Anüsten uzaklığı 7-11 cm içinde olan tümörlerde ise pelvis büyüklüğü, tümörün histolojik yapısına göre gerekirse, abdominoperineal rezeksiyon uygulanabilir. Rektumun abdominoperineal rezeksiyonu ilk olarak 1883 yılında Czerny tarafından gerçekleştirilmiştir. 1908 yılında Miles bugün bile en çok uygulanan ve kendi ismi ile anılan ameliyat tekniğini geliştirmiştir. Bu ameliyatta hem karından, hemde perineden çalışılır. Bu operasyonda kanserli barsak parçası ile anüs sfinkteri, m. levator aniler ve regional lenf bezleri ischio rektal fosa içindekilerle beraber çıkarılır. Kolonun proksimal ucu spina iliaca ant. sup. ile göbeği birleştiren hat-ta rektus kasının lateralinde açılan deliğe terminal kolostomi yapılır. Retroperitoneal olarak yapılırsa, herni, prolapsus, ince barsak obstrüksiyonu gibi komplikasyonlar en aza indirilir (16,33,37).

7 — **Tümörün Üriner Traktüsü Tuttuğu Vakalar** : Primer tümörün geniş eksizyonu kuralı hiçbir yerde kolorektal tümörlerin üriner traktüsü tuttuğu zamanki kadar önemli ve hayati değildir. Kurabl vakalarda ilgili segmenti tümü ile çıkarmak için her türlü çaba gösterilmelidir. Mesane ve üreteri koruyarak sadece tümörü kürete etmek aylar içinde hızlı bir nüks ve üriner sistem obstrüksiyonu gelişeceğinden uygun değildir.

Tümörün mesaneyi infiltre ettiği durumlarda ilgili bölge rezekte edilir ve mesane üç planda kapatılır ve 10 gün süre ile mesane kate-terizasyonu yapılır. Üreterin küçük bir segmentinin eksizyonunda uç uca üretero-üreterostomi ile onarım yapılır. Uzun bir üreter segmentinin veya mesane trigonunun çıkartılmasında ise uygulanacak iki seçenek vardır. Yeteri uzunlukta üreter varsa neoüreteral sistostomi uygulanabilir veya üreter karşı üretere end to side (uç-yan) anastomoz yapılır.

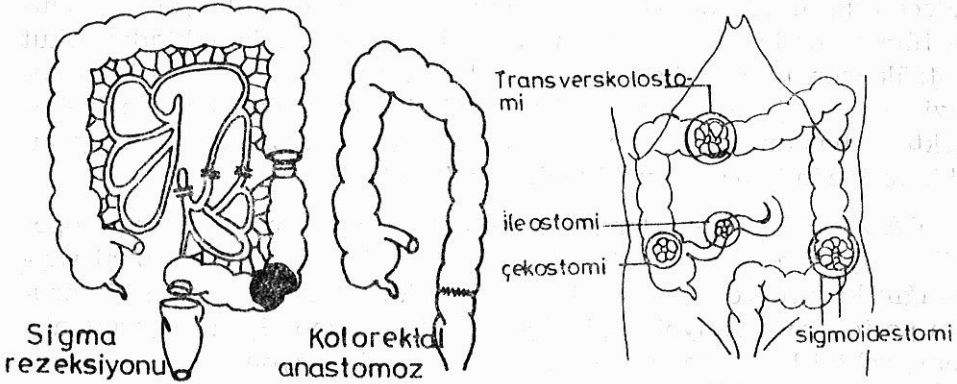
Kolonda geniş bir tümör varlığında böbrek tutulumu da mevcut-sa nefrektomi yapılır. Karşı böbrek fonksiyonunu görmek için preope-ratif İVP zorunludur (5,43).

8 — **Karaciğer Metastazı Bulunan Vakalar** : Kolorektal tümörle-rin ilk ameliyatı sırasında % 20-30 vakada görülen KC'de metastaz varlığı rezeksiyon için engel değildir. Kanama, obstrüksiyon gibi sık görülen komplikasyonları önlemek için yapılmalıdır. Yaygın hepatik tutulum ve genel durumu bozuk hastalar istisnadır. Başka uzak or-

gan metastazı olmadığı durumlarda ve KC'de 4'den az metastaz varlığında bunlar rezeke edilebilecek durumda ise segmentektomi veya lobektomi yapılabilir.

Eğer primer tümör kontrol altına alınmış ve KC'de bilateral lobe tutulum mevcutsa intraoperatif hepatik arter kateterizasyonu ve postoperatif KT önerilir. İntrahepatik kateter ile karaciğere kemoterapi karaciğer uygulamasının minimal morbitite ile 2 yılın üzerinde yaşam şansını verdiğini bildiren yayınlar vardır (1,4,5,9).

9 — **Kolostomiler** : Primer tümörün rezektabilite şansını yitirdiği vakalarda barsak pasajının devamı için pasajın kalıcı kolostomiler şeklinde veya normal barsak pasajının normal yoldan saptırılarak distal bölgenin istirahate alınması gayesiyle geçici kolostomiler şeklinde olur.



Şekil 17 - Sigma rezeksiyonu

Şekil 18 - Anüs preter şekilleri

Kolostomi yapılacak hasta psikolojik yönden kolostomili yaşama-ya hazırlanmalıdır (16,43).

10 — **Elektro-koterizasyon** : Bu işlem, yaşlı ve operatif yüksek risk taşıyan ve tümörü anal kanaldan itibaren 12 cm içinde olan, ve tümörü ekzofitik ve iyi diferansiye tümörlü hastalarda uygulanmalıdır. Bir kaç seansta yapılabilir. Lokal nükslerde de benzer şekilde davranılabilir. Yine kalıcı kolostomiye kabul etmeyen hastalarda da kullanılabilir. Madden ve Kandafalt 1954 ve 1975 yılları arasında koterizasyon ile 204 hastayı ortalama 4 seansta tedavi etmişler % 23.5 morbitite ve 5 yıllık yaşam oranını, operabl olan vakalarda % 71 operabl olmayan vakalarda ise % 41 olarak bildirmişlerdir (23,33).

11 — **Transanal Lokal Eksizyon** : Culey ve arkadaşları 4 cm'den küçük ekzofitik, iyi diferansiye, fikse olmayan, kolloid içermeyen ve yapılan tetkiklerde lenf nodu tutulumu olmayan tümörlerde lokal eksizyonu yapılabilecek bir yöntem olarak bildirmişlerdir (31,34).

12 — **Endoskopik Laser Tedavisi (ELT)** : 10 yıl önce ilk klinik uygulamasına başlanılan ELT öncelikle üst GİS kanamalarında denenmiş daha sonraki yıllarda GİS tümörlerinin palyatif küratif tedavisinde kullanılmıştır. Günümüzde ise endoskopik laser özefagus, mide, kolon ve rektum tümörlerinin palyatif tedavisinde ve Japonya'da erken mide kanserlerinin küratif tedavisinde kullanılmaktadır.

Kolorektal tümörlerin palyatif tedavisinde Mathus ve arkadaşları ELT'ni uygulamışlar ve % 94 hastada pasaj sağlamışlar ve % 89 hastada kanamayı kontrol edebilmişlerdir. Kolorektal kanserlerde ELT sadece rektum tümörlerinde uygulanan elektro-koagülasyon metodu-na tüm kolonda uygulanabilmesi ile üstünlük sağlamaktadır. Akut obstrüksiyon tablosu ile gelen hastalarda, operasyon öncesi laser tedavisi ile pasaj sağlanması acil cerrahi girişimi elektif hale çevirebilmekte ve hastanın kolon hazırlığı ve ameliyat öncesi hazırlıkları yapılabilmesine imkan sağlayabilmektedir (24,41).

RADYOTERAPİ : Kolon karsinomunda, lezyon rezekabl ise preoperatif radyoterapi ya da adjuvan radyoterapi kullanılmaz. Lokal yaygınlığın küratif rezeksiyonu imkansız kaldığı hallerde kolon tümörünün postoperatif radyoterapisi için sınırları hemokliplerle işaretlenir. Geniş rektal kanserler uterus veya mesane invazyonu gösteren kanserler radyoterapi ile tedavi edilir. Seyrek olarak radyasyondan sonra tümörün küçülmesi, rezeksiyon için elverişli bir durum olmasını sağlayabilir, fakat burada zamanlama önemlidir. Tedavinin bitiminden sonraki 6 hafta içinde operasyon yapılmalıdır. Preoperatif olarak 4500-4600 r 4-5 hafta uygulanması gibi yüksek doz kullanılan merkezlerde pozitif lenf nodu görülme şansı önemli ölçüde azalmıştır.

Karaciğer metastazları için adjuvan radyoterapi endikedir ve iyi sonuçlar verilmektedir. 2000 rad'lık modifiye bir doz genellikle önerilmektedir (1,5,9,16).

KEMOTERAPİ : Kemoterapik ilaçlardan çoğu kolorektal kanser türü için pek etkili sayılmazlar. Etkin görülen ilaçların etkinlik süreleri 2-5 ay gibi kısa ve geçicidir. Tedaviye objektif cevap alınan hastalarda ömür uzunluğu artabilir. Tek ilaç tedavisinde 5FU en etkin ilaç olarak görülmektedir. Son yıllarda 5FU etkisini artırmak amacıyla

leucorovin veya levamizole tedaviye eklenmiştir. 5FU 5 gün süre ile 600 mgr/m² dozunda ayda bir uygulanır. Bu ilaca objektif cevap oranı % 8-85 arasında değişmektedir. Ortalama cevap ihtimali % 20'dir. Elde edilen çok değişik cevap oranları; verilen doz verilme şekli uygulanan şema hastanın genel durumu, lezyonun büyüklüğü ve evvelce uygulanan tedavi gibi değişik parametrelerden etkilenmektedir. 5FU yetersiz kaldığında nitrosurea grubu (Me-CCNU, BCNU) veya Mitomycin-C uygulanabilir. Kombine tedaviden alınan cevaplarla ilgili ilk klinik bilgiler Mayo Kliniğinden gelmiş ve bu uygulamada 5FU, Me-CCNU, Vincristin ile alınan sonuçların yalnız 5FU'dan alınan sonuçlardan üstün olduğu gösterilmiştir.

Yine profilaktik olarak ameliyat travmasına bağlı sistemik dolaşıma katılan tümör hücrelerinin karaciğere inokülasyonunu önlemek için V. Porta kateterizasyonu ile 1000 mgr/gün dozu ile 5 gün 5FU infüzyonu yapılabilir. Peritonitis karsinamatoza durumlarında intraperitoneal kemoterapi faydalı olabilir (5,14,16,33).

Kombinasyon Şeması	Cevap Yüzdesi
5FU + MeCCNU + VCR	% 43,5 — 12
5FU + MeCCNU +	% 32 — 10
5FU + MeCCNU + VCR + DTI	% 15
5FU + MeCCNU + Daunomycin	% 19
5FU + CCNU + VCR	% 23
5FU + BCNU + STZ	% 18
5FU + BCNU + DTIC	% 43, 21
5FU + MMC + Ara-C	% 60 — 8
5FU + MMC +	% 45 — 19

5FU : 5-Fluoro Urasil, MeCCNU : Methy-Semustin, VCR : Vincristini, CCNU : Lomustin, BCNU : Carmustin, MMC : Mitomycin-C, STZ : Streptozotos, DTIC : Daçarbasine, Ara-C : Cytosin-Arabinoside.

İMMÜNÖTERAPİ : Black, Patt ve arkadaşları kolorektal kanserlerde bölgesel lenf nodüllerinde sinüs histiositosis saptanan hastalarda prognozun daha iyi olduğunu görmüşlerdir. Lokosit infiltrasyonu belirgin olan piyes ve bölgesel lenf nodülü incelemelerinde de benzer şekilde ve iyi prognoz dikkati çekmiştir. Bu tür morfolojik bulgular immünolojik aktivite ile klinik prognozun paralel gittiğine iyi bir kanıttır.

Konağın immün cevabındaki artış immün stimülanlarla meydana gelir. BCG, MER veya C-Pervun gibi aşılarda immün uyarı meydana getirerek etkili olmaktadır. BCG veya MER uygulandığında kanda tümör dokusu için spesifik sitotoksik T-lenfositleri çoğalır ve tümör hücrelerinde lizis meydana gelir. BCG'nin etkisi kısa süreli ve minimaldir. Bu nedenle immünoterapötik etkisi sınırlıdır.

İmmünoterapötik değeri daha fazla olan ve uygulamada tercih edilenlerin en önemlileri :

- 1 — Tümör associated antigen (TAA)
- 2 — Tümör necrosis factor (TNF)
- 3 — İnterferon
- 4 — Cytotoxic Monoclonal Antibody (CMA)

Kolorektal kanserlerde tümörün kontrolünde immün defansın öneminin büyük olduğu bilindiği için, uygun bir immünoterapi ile tümörün kontrol altına alınabilmesi imkan dahilinde görülmektedir.

İmmünoterapi, nonspesifik immünizasyon, pasif immünizasyon ve tümör spesifik transver faktör olarak 4 türlü uygulanabilir. Aktif spesifik immünizasyon ve interferon alfa-I ile yapılan tedavilerin daha başarılı olduğu anlaşılmıştır (20,27).

KOLOREKTAL CERRAHİDE STAPLER KULLANILMASI : Stapler temelde metalik gömücü sütür koyucudur. Stapler 1930 yılında Moskova cerrahi aletler geliştirme ve araştırma enstitüsünde dünyaya tanıtılmıştır. Bugün torako-abdominal gastrointestinal end to end tipleri geliştirilmiştir. Henüz kontrollü çok sayıda ve bol hasta içeren araştırmaların yayınlanmamış olmasına rağmen stapler bugün için anastomoz süresini azaltan ve kullanımı kolay bir alettir. Fekal bulama ve doku travması az olmaktadır. Fakat bu alet hiç bir zaman temel cerrahi becerilerin eksikliğini tamamlayamaz. Elle yapılan anastomozlarda ameliyatın kontrolü cerrahın olup, oluşabilecek hataları bir takım yeni maniplasyonlarla kapatılabilir. Bu durum stapler için söz konusu değildir. Özellikle ödemli ve ileri derecede yağlı appendices epiplokalı olan hastalarda anastomozun elle yapılması tavsiye edilir.

Ravitch ve Steichen'in söylediği gibi bütün hastalarda stapler kullanılması ne mümkündür ne de arzu edilir.

Goligher ve arkadaşları da 67 rektal anastomozda stapler kullanmışlar ve 6 hastada radyolojik olarak belirlenebilir kaçak tesbit etmişlerdir. Grovson ve Middleton 1984 yılında yayınladıkları makalelerinde staplerle acil veya elektif kolon anastomozu yaptıklarını ve anastomoz komplikasyonlarının % 4 olduğunu bildirmişlerdir. Sonuç olarak stapler anastomoz kaçağı ve ayrılması yönünde kolon anastomozlarında özellikle kullanılması gereken bir alet değildir.

Araştırmacı	Hasta sayısı	Komplikasyon (Anastomoz kaçağı) görülen hasta
Steichen	62	2
Brodman	88	—
P. Gordon	73	—
Chassin	61	—
Stephan	162	2

Bu tabloda ise çeşitli araştırmacıların stapler kullanarak anastomoz yaptıkları hasta ve komplikasyon sayısını görmekteyiz.

KOLOREKTAL TÜMÖR CERRAHİSİNDE POSTOPERATİF KOMPLİKASYONLAR

Kolon cerrahisi ile ilgili komplikasyonların ortaya çıkma süresi çok farklıdır. 30 gün içinde çıkanlara erken, daha sonra çıkanlara geç veya kronik komplikasyonlar denir.

1 — **Paralitik İleus** : Genellikle laparatomiden sonra görülen bir durum olup, 3-4 günde geçmektedir. Tedavisi konservatif olup, nazogastrik aspirasyon, iv. sıvı ve elektrolit replasmanı yapılır.

2 — **Mekanik İleus** : Erken dönemdeki mekanik ileusların en sık görülen nedeni adezyonlar inflamatuvar süreçlere bağlı anastomoz darlıkları, teknik hatalar sonucu anastomoz darlıkları ve intraabdominal abse oluşumuna bağlı gelişen fibroz bantlardır. Goligher ve arkadaşları bu komplikasyonların görülme oranını % 3 olarak bildirmişlerdir. Erken dönemde görülen tıkanıklıkların % 50'si geç dönemde, kilerin % 22'si ameliyatsız açıldıkları için, önce 3-4 gün süre ile konservatif tedavi uygulanmalıdır. Bu süre sonunda netice alınmazsa laparotomi yapılmalıdır.

3 — **Sepsis** : Sepsis tablosu lokal veya jeneralize peritonit, stafilokoksik enterekolit, septisemi, yara veya intraabdominal abse, flegmon ve salmoneloz gibi değişik enfeksiyonlar şeklinde kendini gösterir. Sepsise neden genellikle gram (—) bakterilerdir. Tedavide kültür sonucuna göre hemen 2'li antibiotik başlanmalı hasta monitörize edilip özellikle CVP, PCWP ve saatlik idrarına göre sıvı replasmanı yapılmalıdır ve sepsis odağı bulunarak eğer apse ise drene edilmelidir.

4 — **Fistül** : Kolon ameliyatlarından sonra fistül gelişmesi anastomozun açılması veya ameliyatta kolonun yaralanması gibi nedenlerle oluşmaktadır. Antibiotik tedavisi ile beraber 4 haftalık bir hiperalbumintasyon yapılır. Eğer buna rağmen iyileşmezse, fistüllü kısım rezeke edilir, anastomoz yenilenir.

5 — **Kanamalar** : İntralüminer ve intraperitoneal olur. İntralüminer kanamalar anastomoz hattından intraperitoneal kanamalar genellikle vasküler yaralanmalara bağlıdır. Rektum ameliyatlarında perineden değişik miktarlarda kanama olabilmekte fakat genellikle 36 - 40 saat sonra kesilmektedir.

6 — **Anastomoz Hattında Darlık** : Anterior rezeksiyondan sonraki ilk bir kaç hafta sonrasında anastomozda bir miktar daralma olabilir. Fakat zamanla gaita pasjına bağlı olarak darlık ortadan kalkar 6 ay - 1 yıl sonra anastomoz yeri hiç belli olmaz. Eğer anastomoz tüm önlemlere rağmen genişlemezse dilatasyon yapılır.

7 — **Enkontinans** : Anterior rezeksiyondan sonraki kontinansın kalitesi kalan güdüğün uzunluğuna bağlıdır. Eğer kalan güdük 7 cm'den uzun ise kontinans oldukça iyidir. Rektum operasyonlarından sonra inkontinans % 8 oranında görülür.

8 — **Üriner Retansiyon ve Enkontinans** : Kolorektal tümör cerrahisinde üriner retansiyon sık görülen bir durumdur. Watson bu oranı % 50 olarak bulmuştur. Bu durum 1 - 2 gün sürebildiği gibi daha uzun da sürebilmektedir. Bu olayların mekanizması parasempatik ve simpatik sinir yaralanması ile açıklanır. Ameliyattan sonra 8 saat içinde idrar yapamayan hastalara idrar sondası takılması gereklidir. Daha sonra sonda çekilir. Bu arada hastaya 3x5 mg distigmin oral verilebilir.

9 — **Üriner Sistem Yaralanmaları** : Daha çok komplike vakalarda olmak üzere ureterler, mesane ve uretra operasyon sırasında yaralanabilmektedir. Böbrek yaralanmaları ise çok nadir görülmektedir. Madden (1967) % 4 oranında üriner sistem komplikasyonu bildirmiştir. Mesane yaralanmalarının % 0,5-3 arasında değişir ve erkek hastalarda daha sık görülür.

10 — **Seksüel Fonksiyon Bozuklukları** : Kolorektal tümör cerrahisinde seksüel disfonksiyon her iki cinstede de görülür.

Low anterior rezeksiyonda seksüel disfonksiyon oranı % 40-50 arasında değişirken bunlarda ejakulasyon bozukluğu % 60, empotans ise % 17 oranında görülür. Miles operasyonunda ise bu oran % 50 - 100 arasında değişir, % 52 oranında ejakulasyon bozukluğu olur. Empotans nedeni parasempatik inervasyon bozukluğudur. Ejakulasyon bozukluğunda ise sempatik inervasyon bozuktur (37,43).

PROGNOZ : Klinik bulgular ve hastalığın yaygınlığı prognoza etkilidir. Kolon ve rektum tümörlerinde yaşam süresi yaklaşık olarak aynıdır.

Prognostik Faktörler

A — KLİNİK

Bulgu	Prognoza etkisi
Asemptomatik	İyi
Uzun süreli semptom	Belki iyi
Genç yaş	Kötü
70 yaş üstü	İyi
CEA (Ameliyat öncesi)	
5 ngr/mlit üstü	Kötü
5 ngr/mlit altı	İyi
5 ngr/mlit	Belirsiz
Obstrüksiyon	Kötü
Perforasyon	Kötü
İlk semptom kanama	İyi
Çevre organlara invazyon	Kötü
Fistül	Kötü
Tümör büyüklüğü	Etkisiz
Ülserasyon	Kötü
Polipoid	İyi
Sirküler tümör	Kötü

B — HİSTOPATOLOJİK

Bulgu	Prognoza etkisi
Histolojik grade	
İyi diferansiye G1	İyi
Az diferansiye G2	Etkisiz
Anaplastik G3-4	Kötü
Derin infiltrasyon	Kötü
Mukoid adenokarsinoma	Kötü
Taşlı yüzük hücreli adenokarsinoma	Kötü
Duvara penetrasyon	Kötü
Lenf nodülü tutulumu	Kötü
Lentatik invazyon	Kötü
Venöz invazyon	Kötü
Peri nöral invazyon	Kötü
Rezeksiyonda distal uç 5 cm'den daha az	Etkisiz
Lenf nodülü histolojisi	
Parakortikal immunoblast	İyi
Sinus histiositozis	İyi
Germinal center aktivitesi	Etkisiz
Primer tümör etrafında iltihabi reaksiyon	
Yok	Kötü
Şiddetli	İyi

Küratif rezeksiyonlardan sonra 5 yıllık yaşama oranı bütün kolon segmentlerindeki tümörler için aynıdır. Rektal kansinomlarda bu oran daha düşüktür. 5 yıllık yaşama barsak duvarında sınırlandırılmış vakalarda % 32, yaygın olanlarda sadece % 1,2 dir. Bütün safhalardaki tümörler nazara alınırca ortalama 5 yıllık yaşama % 34'dür (5,16,39,40).

Burrey'in Duker klasifikasyonuna göre 2447, TNM klasifikasyonuna göre 1826 vakalık serilerinde patolojik evrelendirmeye göre prognoz.

Dukes	5 yıllık yaşam (%)	TNM evresi	yıllık yaşam (%)
A	81,2	0	75
B	64	I	70
C	27,4	II	58
D	14,3	III	25—33
		IV	6

Kolorektal Tümörlü Hastaların Takibi : Muhtemelen hiçbir kanserde dikkatli takip kolorektal kanserdeki kadar önemli değildir.

Kolorektal kanserleri izleyen polip veya kanser görülme sıklığı yüksektir. Kümülatif risk 15-20 yıl sonra % 15-20'ye erişir. Bunların tanısı ve tedavisi erkenden yapılmalıdır. Bir kez kolorektal kanser olmuş hastalar, diğer hastalardan çok daha yüksek bir risk taşıdıklarından, periyodik kolonoskopi uygundur. Tüm kolonun dikkatli bir incelemesi preoperatif olarak ya da operasyon sırasında yapılmamışsa senkron polip veya karsinom riskinin yüksek olması nedeni ile erken takip (3-4 ay içinde) önemlidir. Bu tip takipte ilave lezyonlar bulunduğu sürece periyodik kolonoskopi sık uygulanmalıdır. Bir kez tamamen negatif olduğu görüldükten sonra her 2-3 yılda bir kolonoskopi yeterli olabilir.

Rekurrens sıklığı nedeni ile takip çok önemlidir, zira bazı rekurrenslerin belirgin bir tedavi edilebilme şansı vardır.

- a — Anastomoz nüksleri
- b — Lateral pelvis duvarına fikse olmamış pelvik nüksler
- c — Hastaliksız oldukça uzun bir süre sonra karaciğer veya (daha nadiren) akciğerdeki tek metastaz rezeke edilebilir.

Nükslerin en erken tanısı için seri halde karsinoembriyonik antiijen (CEA) tayinleri fikri tartışılmalıdır. Bazıları, yükselmekte olan CEA değerlerine dayanarak dikkatlice tekrar değerlendirme yapmanın bazı hastalarda rezeksiyonla iyileşme sağlayacağı kanısını taşımaktadırlar. Eğer gerçekten etkili bir kemoterapi rejimi geliştirilebilirse seri halinde CEA tayinlerinin çok daha fazla geçerliliği olabilir (14,16,40).

LİTERATÜR

1. Adson MA van Heerden JA : Major hepatic resections for metastatic colorectal cancers. Am. Surg. 191 : 576, 1980.
2. Ambrose J Hoounsfield G : Computerised transverse axial tomography. Br. J. Radial 46 : 148, 1973.

3. Arthur L Kenneth E Gene Francis C : Anorectal presacral and sacral tumors. WB Saunders Comp. Philadelphia 1987.
4. Avots K : Gastrointestinal and hepatobiliary malignancies. Surg. Clin. of N. Am. Vol. 66 : 793-800, 1986.
5. Berk Ö : Onkolojide genel ilkeler ve tedavi olanakları. GATA : 41, Sayfa : 348-362, 1986.
6. Beynon J Fay DMA : Endoluminal ultrasound in the assesment of local invasion in rectal cancer B.J. Surg 73 : 474-477, 1986.
7. Bouman DL Weaver DW : Colon Cancer : Surgical therapy Gastroenterol Clin. N. Amer. 17 : 859, 1988.
8. Bumin Orhan : Sindirim Sistemi Cerrahisi II. Cilt Elif Matbaacılık Ankara, 1980.
9. Charles M Michael T Kenneth P : Gastrointestinal neoplasm Cancer treatment chapter 14, 232-259, 1990.
10. Condon RE : Efficacy of oral and systemic antibiotic prophylaxis in colorectal operations. Arch. Surg. 118 : 496, 1983.
11. Cornors JE Rapp RP : Role of Cephalosporin Antibiotics in Surgical Prophylaxis Pharmacy International 7 : 42, 1986.
12. De Vita : Tumour Markers. Cancer principles and practice of oncology Chapter 16 section. 2. copyhight 1985 by J.B. Lippincott comp.
13. Dimagno EP Buxton JL Regan PT : Ultrasonic endoscop : Lancet 22 : 629-631, 1980.
14. Edward H Stanley M : Principles of Surgery. Chapter : 28 Sayfa : 1190-1219, 1985.
15. Gardner B Herbsman H : Cancer of the large and Small intestines. The practice of cancer surgery : 205-230, 1982.
16. Goligher JC : Surgery of the Anus, Rectum and Colon 4th ed Bailliere Tindall, London 1984.
17. Gordon PH Vasilesky CA : Experience with stapling in rectal Surg. Clin. N. Ame. 64 : 555, 1984.
18. Halversen RA Thompson WM : Computed Tomographic Staging of Gastrointestinal Tract Malignancies. Invest Radiol 22 : 2, 1987.
19. Hisanago K Hisanago A Nagato K : High speed rotating scanner for transgastic sonography AJT 135 : 627-639, 1980.

20. Hollishead A : Tumour associated antigens. *Canser* 56 : 480-89, 1985.
21. Jagelman AG : Familial polipozis coli. *Surg. Clin. N. America* 63 (1) : 117, 1983.
22. Kowslowski L Bushe KA Schwemmle K : *Lehrbuch der Chirurgie 3. volig neu bearb. Aufl. Stuttgart; New York Schatlentaoer* 1988.
23. Madden JL Kandalaft SJ : Electrocuagulation as a primary curative method in the treatment of carsinoma of the rectum. *Surg. Gyn. Obst.* 157 : 164, 1983.
24. Mathus-Vliegen EMH Tygtat GNJ : Analysis of Nd : YAG laser photocoagulation in gastrointestinal tumors. *Endoscopy* : 22 : 17-23, 1990.
25. Mayes GB Zornoza J : Computed Tomography of Colon Carcinoma *Am. J. Roentgen* 135 : 43, 1980.
26. Minervini S Williams J Donovan IN ve Ark : Comparison of three Methods of Whole Bowel irrigation. *A.J. Surg.* 135 : 43, 1980.
27. Moore M : Cancer and immunology, *Current opinion in immunology* 1 : 861-862, 1989.
28. Multidisipliner kanser kursu *Ank. Üniv. Tıp Fak. : Sayfa* : 8-32, 1988.
29. Micols RL Broido P Condon RE : Effective preoperative neomycin, erythromycin intestinal preoperation on the incidence of infections following colon surgery. *Ann Surg* 143 : 94, 1983.
30. Noyan T Sayek J : Kolorektal ameliyatlarda barsak hazırlığı *Çağdaş Cerrahi Dergisi* 2 : 118, 1987.
31. Rifkin MD MC Glynn ET Marks G : Endorectal sonographic prospective staging of rectal cancer : *Scand J. Gastroenterol* 1986 21 (Suppl 123) 99-103.
32. Robert N Richard E : The incidence of the colon Carcinoma Complicating Ulcerative Colitis : *Surg. Clin. N. Ame* : Vol ; 6 801-805, 1986.
33. Roger R Dozis Michael E Pezim Leonard L Gunderson : Carcinoma of the Rectum : *Current Management Surg. Clin. N. Ame.* Vol : 6 : 821-829 ,1986.
34. Rosi PA : Planning Surgery for colon carcinoma *Surg. Clin. N. Am* 50 : 81, 1970.
35. Rösch T Lorenz T Classen M : EUS inthe evaluation of colon and rectal disease : *Gastrointest. Endosc.* 36 : 33-39, 1990.
36. Sched KS Conner C Jones CW ve ark : A comparison of stapled and sutured anastomoses in colonic operations. *Surg. Gyne. Col, Obst* : 155 : 489, 1982.
37. Shackelford Richard T Zuidema George D : *Surgery of the Alimentary tract.* vol : III., 2nd. ed. WB. Saunders, Philadelphia 1982.
38. Shimuzu S Taclo M Kawai K : Use of EUS for the diagnosis of colorectal tumors. *Endoscopy* 22 : 31-34, 1990.

39. Susan LC Sarah TL : Present status of serum tumor markers in diagnosis, prognosis and evaluation of therapy. *Cancer investigation* 4 : 305-327, 1986.
40. Uluslararası Kanserele Savaş Birliği. Klinik Onkoloji. Sağlık Bakanlığı yayınevi 156-161, 4. baskı - 1990.
41. Unger S Stern J Arrayo P : Endoscopic ND : YAG laser treatment of colorectal neoplasms *Am. Surg.* 56 : 153-157, 1990 .
42. Wanebo HJ : Are carcinoembryonic antigen levels of value in the curative management of colo-rectal cancer. *Surgery* : 89 : 290, 1981.
43. Welch JP Welch CE : Operative Management of cancer of the colon maingot R, *Abdominal Operations* ; Seventh Edition 1980.