den zengin ve bu demetlerin üstünü saran elastin lamellerden oluşan yapısını korumuştu (Şekil 2). Perinöriyum daha ince kollajen tel demetlerinden oluşmuştu, bunların üzerinde elastin lameller paralel şekilde seyrediyordu (Şekil 3). Perinöriyumda yer yer sinir demetinden ayrılmalar tesbit edildi (Şekil 2). Sinir demeti içinde sinir lifleri birbirinden uzaklaşmış olarak bulundu (Şekil 2-4). Bu da endonöriyumlardaki birbirinden ayrılmaya bağlandı. Endonöriyumlar ince kollajen teller ve bunlara paralel elastin lamellerden oluşmuştu. Endonöriyumlarda kopma ve sinirden uzaklaşma çok belirgindi (Şekil 3). Uzunlamasına kesitlerde sinir demetinin kıvrmtılı yapısını koruduğu gözlendi (Şekil 3). Retikulum telcikleri sinir liflerinin çevresini sarıyordu. Ancak gerilmeye bağlı olarak kıvrılma, uzama ve kopmalar gösteriyorlardı (Şekil 5). Bazı aksonlarda boyanma değişikliği ve büzülme görülse de büyük oranda normal olarak tesbit edildiler (Şekil 6). Miyelin kılıfta belirgin vakuolizasyon ve segmental demiyelinizasyon önemli bir bulgu olarak değerlendirildi (Şekil 4J. Hematom ve rüptür izlenmedi.

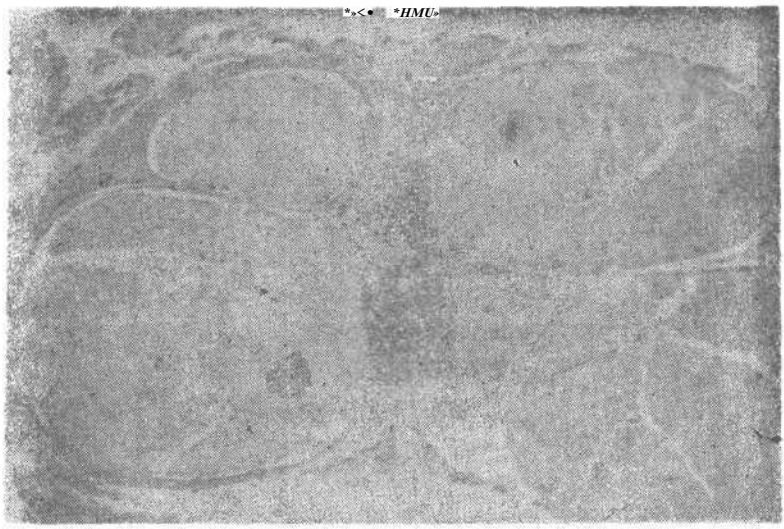

Şekil 1 : Kontrol grubuna ait sıçan siyatik sinirinin Masson trikrom boyasıyla enine kesiti (x 50).

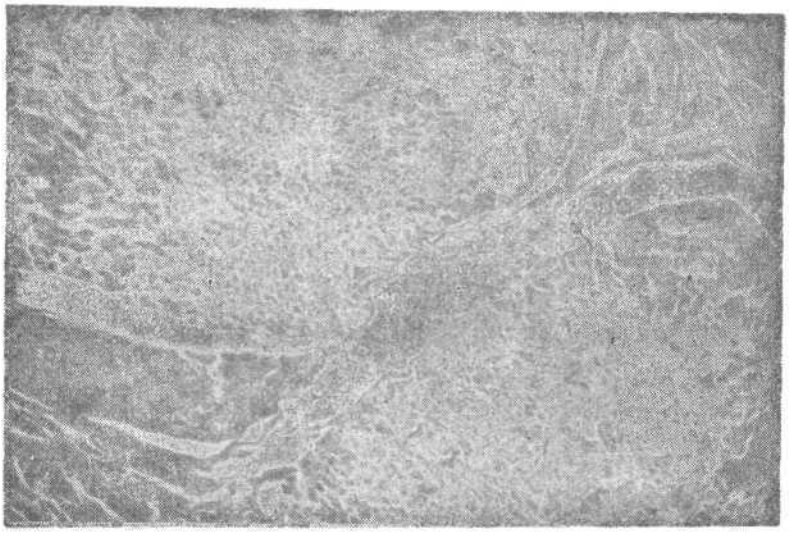

Şekil 2 : Deney grubuna ait Maliory-Azan'la boyanmış enine kesitte, kontrol grubuyla kıyaslandığında genişleme dikkati çekiyor. Epinöriyumda (E) anilin mavisini almış kalın kollajen tel demetleri, perinöryumda incelergk devam ediyor. Perinöryumda (ok) düzensizlik ve sinir demetinden uzaklaşma izleniyor (x 50).



Şekil 3 : Verhoeff-Van Giesen'le boyanmış uzunlamasına kesitte perinöryum ve endonöryumların kollajen ve elastin telleri ayırt ediliyor. Visko-elastik kıvrıntılı yapı korunmuş. Endonöryumdaki kopmalar dikkat çekiyor (ok) (x 250).

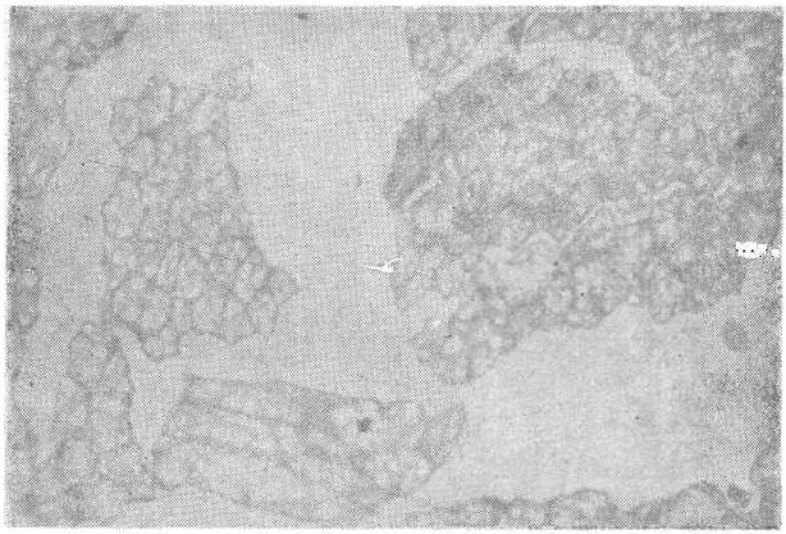

Şekil 4 : Toluidin mavisi-Azurll boyasıyla boyanmış yarı ince kesitte sinir lifi grupları birbirinden uzaklaşmış, belirgin olarak miyelin kılıfta vakuolizasyon (î) ve segmental demiyelinizasyon görülüyor (x 250).

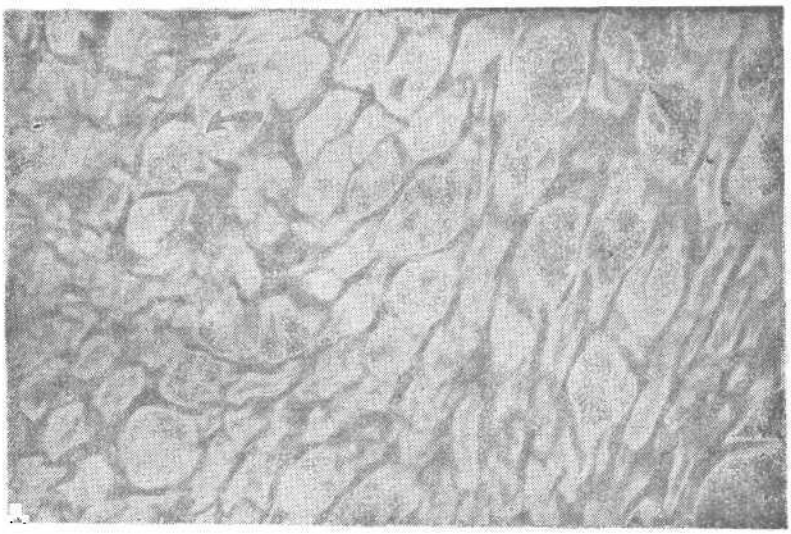

Şekil 5 : Wİlder retikulum boyasıyla boyanmış mikj-ografta retikulum telciklerinin gej-ilmeye bağlı uzaması ve kopmaları (ok) izleniyor (x 250).

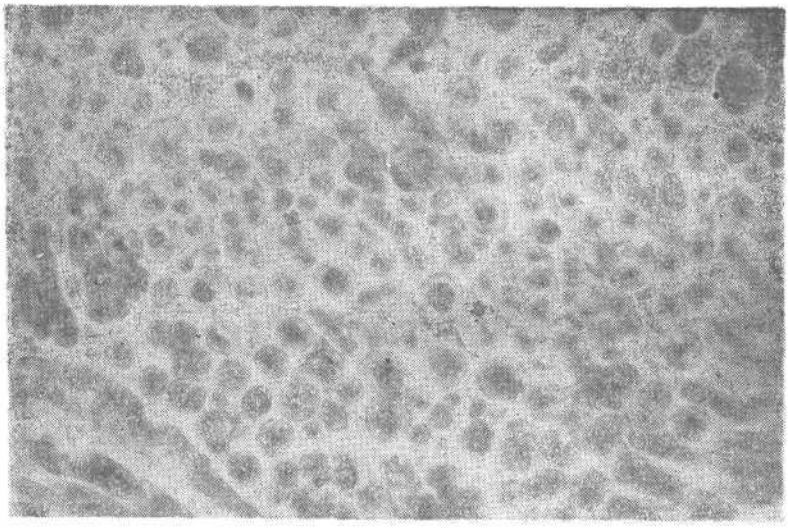

Şekil 6 : Masson trikrom iie boyanmiş deney grubuna ait mikrografta aksonlar birbirinden uzaklaşmış. Aksonlar arasında boyanma fark^ ve bazılarında dejenerasyon gözleniyor ('f) Cx 250].

TARTIŞMA

Periferik sinir geçtiği eklemlerin hareketleri sırasındaki gerilemelere uyum sağlamaya ve ani gerilme şeklindeki travmalara dayanmaya uygun yapıdadır ve oldukça visko-elastiktir (7,9). Periferik sinirin visko-elastik özelliği 1990'da Rydevik tarafından gösterilmiştir. Bu çalışmaya, göre % 10'luk bir çekilme sonunda herhangi bir sekel oluşmamakta, % 20'niı üstünde ise fonksiyon kaybı ve rüptür meydana gelmektedir (6). Sunderland (1978) periferik sinirin bu elastik özelliğinin, onu destekleyen epinöriyum, perinöriyum ve endonöriyum gibi bağ dokusu kılıflarına bağlı olduğunu düşünmüş ve poriferik sinirin elastik özelliğinin kılıflar içindeki elastin lamellerine bağlamıştır. Bu kılıflarda bulunan bağ dokusu telleri ve düzenlenmesi değişik hayvan çalışmalarında araştırılmış Fantana'mn 1779'da serbestlestirilmiş sinirde gözlemlediği ondüien yapının endonöral kollajenin viskoelastik özelliğinden kaynaklandığı elastin lamellere bağlı olmadığı bildirilmiş ve kollajen molekülünün viskoelastik özelliğine dikkat çekilmiştir (7, 10). Sonuç Ovarak Ushiki'ninde belirttiği gibi sinirin dış etkilere karşı, içerdiği her üç kılıfta da bol ve belirli bir düzen içerisinde bulunan kollajen tellerle korunduğu görüşü bizim de ortak düşüncemizdir (8).

Yaralanmalar sonucu oluşan periferik sinir dokusu kayıpları bir çok araştırma projesinin konusu olmuştur. Çeşitli metodlar öne sürülmüş ancak 3'eterli sonuç elde edilememiştir. Periferik sniir cerrahisinde defektleriıı onarımı için ilk kez 1943'te Hoen tarafından deneysel bir çalışmada ene sürülen periferik sinir uzatılması son yıllarda po-, püler bir araştırma konusudur. Deneysel çalışmalarda, çeşitli araştırmacılar tarafından 6-8 haftalık periyotlarla doku genişleticileri kullanılarak yavaş yavaş periferik sinir uzatılmaktadır. Bu çalışmalarda sinirde ';-' 83'lik bir uzama karşısında bizim sonuçlarımıza yakın sonuçlar elde edilmiş, miyelin kaybı yanında aksonlar normal bulunmuştur (1).

% 00 ve daha fazla uzatmalarda daha çok olmak üzere sinir iletim, hızında azalma tespit edilmiş. Bu azalma aksonal dejenerasyon olmadan segmental demyelinizasyona bağlanmış ve 100 günlük iyileşme dönemi sonunda normale dönmüştür (4,5).

Bizim çalışmamızda ani bir gerilme ile % 22'lik bir uzunluk artışım takiben rüptür ve hematom izlenmemiştir. Periferik sinirin ani gerilemeye yapısındaki kollajen tel demetleriyle karşı koyduğu düşünülmüştür. Elastin lameller her üç bağ dokusu kılıfında da yer alsa bile elastikiyetin esas olarak bol bulunan kollajenin visko-elastik özelliğine bağlı olabileceği konusunda Kucharz'ın fikri desteklenmiştir (7). Aksonlarda dejenerasyonun olmaması segmentler demiyelinizasyonla oluşabilecek fonksiyon kaybının iyileşebileceğini düşündürmüştür.

Yaptığımız deneysel çalışmada doku genişleticisi kullanmadan akut geerilme ile elde ettiğimiz sonuçlar yeni çalışmalara ışık tutabilir. Önceki çalışmalar gerilim ve periferik sinir fonksiyon kaybı arasındaki bağlantılar üzerine odaklanmış ve elektrofizyolojik olarak (Mitchell L872; Liv ve ark 1948; Denny-Brown ve Doherty 1945), nöral rejenerasyona (Hoen ve Brackett 1956; Haftek 1970) (2,3), kan akımına (Lundborg ve Rydevik 1973; Clark ve ark. 1992), yada stres/gerilme fonksiyonuna (10) göre tanımlanmıştır (8). Bu nedenle çalışmamız elektron mikroskobik ve elektrofizyolojik çalışmalarla devam edecektir.

ÖZET

Bu çalışmada sıçanda siyatik sinire ani gerilme uygulanmış ve buna karşı aksonlar ve bağ dokusu kılıflarının dayanıklılığı morfolojik yönden, değişik boyalar uygulanarak ışık mikroskobunda incelenmiştir. Dereceli olarakartan, aralıklı ani bir gerilmeye cevap olarak siyatik sinirde aksonlar normal görünümde bulunmuş, epinöriyum, perinöriyum ve endonöriyum lif düzeninde bozulma ve ayrılma tesbit edilmiştir. Epinöryum kollajen tellerden, perinöryum ise elastin lamellerinden zengin olarak bulunmuştur. Hematom ve rüptür tesbit edilmemiştir.

Sonuç olarak ani gerilmeye karşı periferik sinirin bağ dokusu kılıflarındaki kollajen ve elastin tellerle dayanıklılık gösterdiği tesbit edilmiştir.

Anahtar Kelimeler : Siyatik Sinir-Histoloji-Sinir Yaralanmaları

SUMMARY

Hîstological gindings on peripehral nerves after the application of sudden strectch in rats

in this experimental study, the morphological reactions of neural and connective tissue components of the sciatic nerve of the rat when subjected to a sudden elongation by a custom-made tissue expander nre studied. The histological specimenis are examined in light microscope with used different stains. The axons of sciatic nerve displayed normal morphological appearance, as a response to sudden but gradual cycles of elongation-relaxation. The organization of the fibres in epineurium and perineurium exhibited disruptioıı and seperation. Epineurium was found to contain large collagen fibres and perineurium was rich in elastin fibre content. No hematoma or rupture was noted.

Finally, elastin and collagen fibres, in the connective tissue layers of the pcripheral nerve, were found to resist and re-align in acute stretching and elongation of the nerve.

Key Words : Sciatic nerve-Histology-Nerve Injuries

* Bu çalışma II. U}usal Histoloji-Embriyoloji Kongresinde tebliğ edilmiştir (Eylül 1994).

* Bu çalışma A.Ü.T.F. (1995) IV. Deneysel Araştırma ve Teşvik Yarışmasında Temel Tıp Bölümleri Prof. Dr. Zühal Yurtaslan birincilik ödülü almıştır.

KAYNAKLAR

1. Endo T Nakoyma Y : Histologic examination of peripheral nerves elongated by tissue expanders. Brit J. Plast Surg 46 : 421-425, 1993.
2. Haftek J . Stretch İnjury jf the peripheral nerve. Acute effects of stretching on rabit nerve. J. Bonne. Joint Surg (Br) 52 : 354-365. 1970.
3. Hoen TL Brackett C : Peripheral nerve lenghtening x. Neurosurgery, 13 : 43, 1956
4. Milner R Wilkins P : The recovery of peripheral nerves followving tissue expan-^ sion. J. Hand Surg (Brit) 17B . 78-85, 1992.
5. Milner R . The effect of tissue expansion oıı peripheral nerves. Brit J. Plast. Surg. 42 : 414-421, 1989.
6. Rydevik B Kwan M Myer R et ali : An in vitro mechanical and histological study of acute streching on rabit tibial nerve. J. Orth. Res. 8 : 694-701, 1990.
7. Tassler P Dellon A Canoun C : Identification of elastic fibers in the peripheral nerve. J. Hand Surg. (Brith) 19B : 48-54, 1994.
C. Ushiki T C'ıizuk" I : Throc-dirr.ensiciial organiza.tion of the collagen fibrils in the rat suatic nerve as revalet by transmission electron nıicroscopy, Celi. Tissue Res. 260 : 175-284, 1990.
9. Wall E Kwan M Rydevik C et ali; Stress relaxation of a **peripheral nerve. J. Hand** Surg 16A : 859-863 1991.
10. Zachary L Dellon E Nicholas E et ali : The structural basis of Felice Fontana's spiral bands and their relationship to nerve injury. J. Reconstr. Microsurg. 9 (2) spiral bands and their relationship to nerve injury. J. Reconstr. Microsurg. 9 (2) : 131-138, 1993.